Tratat de Oftalmologie

Marieta Dumitrache

Volumul II

Fil 311.340

Editura Universitară "Carol Davila"
București, 2012

TRATAT DE OFTALMOLOGIE

MARIETA DUMITRACHE

Volumul II

Lumea e diversă,

Plină de tentaţii,

De bucurii,

De primejdii.

Dacă ne acoperă valul vieţii,

Trebuie să excludem pasivitatea,

Să acceptăm nevoia ***de a citi,***

de a învăța tot ce nu ştim (sau ştim)

Şi să accedem, la un statut competent profesional,

Pentru binele nostru medical şi al celor suferinzi

... multe cazuri grele (sau dificile)

Pot fi rezolvate de un medic erudit!

Marieta Dumitrache

Cuvânt înainte

Ediţia aII-a a Tratatului de Oftalmologie completează informaţional noile achiziţii ale acestui domeniu şi locul rămas prin epuizarea ediţiei anterioare.

Asemeni altor domenii ale medicinei, Oftalmologia parcurge astăzi timpuri exponenţiale, cu o continuă atomizare a sa în subspecialităţi cu competenţe stricte. Această evoluţie deschide oportunităţi colaterale multiple şi diversificate care fac din diagnosticul şi tratamentul diferitelor afectiuni oftalmologice acţiuni instrumentate complex (de la tomografia în coerenţă optică 2 D , la chirurgia cu fentolaser) şi strict specializate .

Încercarea de a include aceste realităţi într-o carte suscită eforturi de simplificare şi generalizare cu riscul insatisfacţiei de a obţine o prezentare completă şi complexă a datelor .

În răstimpul celor două ediţii au survenit progrese importante în înţelegerea şi abordarea terapeutică pe scară largă a diferitelor afectiuni oculare ;în patologia corneană terapia cross-link şi transplantul endotelial deschid şanse noi keratoconului incipient şi keratopatiilor edematoase. Investigarea evoluţiei aberometrice a corneii a permis apariţia unor cristaline artificiale asferice cu corecţie aberometrică diferită.

Chirurgia cataractei răspunde unor ultime provocări privind corecţia presbiopiei prin utilizarea unor cristaline artificiale multifocale sau pseudoacomodative.

Patologia glaucomatoasă a dobândit procedee chirurgicale care mai păstrează functionalitatea trabeculară şi postoperator-vâscocanaloplastia, iar glaucomul primitiv cu unghi deschis suferă un declin conceptual de la boală hipertensivă la boală neurodegenerativă .

Chirurgia vitreoretiniană parcurge astăzi cea mai minimalistă epocă a sa prin abordarea 25 G, iar utilizarea agenţilor anti VEGF a modificat dramatic evoluţia unor forme de DMLV ,OVCR , neovascularizaţii iriene.

Oftalmologia va continua să progreseze dar acest tratat va rămâne o mărturie a timpului său şi mai ales un loc care conjugă minunat dăruirea unor specialişti care au ceva de oferit din datele actuale de oftalmologie trecute prin experienţa lor, cu continua nevoie de informare a tuturor celor care sunt implicaţi într-un domeniu aflat în continuă schimbare-oftalmologia.

Profesor Dr. Marieta Dumitrache

COLECTIV DE AUTORI

Marieta Dumitrache
Profesor universitar UMF Bucureşti
Adriana Stănilă
Profesor universitar UMF Sibiu
Liliana Voinea
Profesor universitar UMF Bucureşti
Mircea Filip
Conferențiar universitar UMF Bucureşti
Cristina Nicula
Conferențiar universitar UMF Bucureşti
Vasile Potop
Conferențiar univrsitar UMF Bucureşti
Simona Țălu
Conferențiar universitar UMF Cluj
Florin Baltă
Şef lucrări UMF Bucureşti
Alina Mihaela Ciocâlteu
Şef lucrări UMF Bucureşti
Xenia Dobre
Şef lucrări Univ. Medicină Galați
Călin Petru Tătaru
Şef lucrări UMF Bucureşti
Magdalena Anițescu
MdPhD, asistent profesor, University of Chicago
Camelia Arsene
MD, PhD, MHS, Coordinator al Departamentului de cercetare, Spitalul Sinai Grace, Medical Center Detroit
Cristina Alexandrescu
Asistent universitar UMF Bucureşti
Bogdan Mocanu
Asistent universitar UMF Bucureşti

Horia Stanca
Asistent universitar UMF Bucureşti
Ana Maria Dascălu
Preparator universitar UMF Bucureşti
Radu Burcin
Medic primar oftalmolog, Clinica Oftalux Bucureşti
Miruna Cioboată
Medic primar oftalmolog Sp. Cl. Urgențe Oftalmologice Bucureşti
Anne Marie Dima
Medic primar ginecolog, Sp Cl Cantacuzino Bucuresti
Andrei Filip
Medic primar oftalmolog Clinica Ama Optimex Bucureşti
Rodica Lascu
Medic primar oftalmolog Sp Cl Sibiu
Luminița Teodorescu
Medic primar oftalmolog, Clinica Oftalmix Bucureşti
Gabriela Ioana Ştefăniu
Doctorand UMFBucureşti

TABLA DE MATERII

VOLUMUL I

Capitolul 1

ANATOMIA GLOBULUI OCULAR, R. Burcin ---------- 1

Capitolul 2

REFRACȚIA ----------71

Refracția oculară, R. Burcin ----------73

Corecția optică a viciilor de refracție, Cristina Nicula---------- 119

Capitolul 3

SCĂDEREA AV, Marieta Dumitrache ---------- 137

Capitolul 4

OCHIUL ROŞU, Marieta Dumitrache---------- 159

Capitolul 5

DUREREA OCULARĂ , Magdalena Anițescu ---------- 185

Capitolul 6

PARALIZII OCULOMOTORII, Marieta Dumitrache ---------- 209

Capitolul 7

GENETICA ÎN OFTALMOLOGIE, Camelia Arsene, Alina Mihaela Ciocâlteu, Marieta Dumitrache ---------- 219

Capitolul 8

ORBITA, Marieta Dumitrache ---------- 243

Capitolul 9

PLEOAPELE, Adriana Stănilă---------- 299

Capitolul 10

CONJUNCTIVA---------- 357

Conjunctivite – Adriana Stănilă ---------- 359
Conjunctivite fibrozante cicatriceale – Liliana Voinea, Ana Maria Dascălu ---------- 415
Capitolul 11
APARATUL LACRIMAL, Bogdan Mocanu, Alina Mihaela Ciocâlteu ---------- 441
Capitolul 12
STRABISMUL, Luminița Teodorescu ---------- 489

VOLUMUL II

Capitolul 13
CORNEEA, R. Burcin ---------- 537
Capitolul 14
SCLERA, Alina Mihaela Ciocâlteu ---------- 619
Capitolul 15
UVEE, Marieta Dumitrache ---------- 641
Capitolul 16
PATOLOGIA CRISTALINULUI, Cristina Nicula ---------- 729
Capitolul 17
GLAUCOMUL, M. Filip, A. Filip ---------- 777
Capitolul 18
VITROSUL ---------- 851
Patologia vitrosului, Xenia Dobre ---------- 853
Endoftalmite, V. Potop ---------- 879
Capitolul 19
RETINA , Marieta Dumitrache ---------- 893
Afecțiuni hereditare ale FO , Marieta Dumitrache ---------- 895
Anomalii vasculare ale retinei, Marieta Dumitrache ---------- 933
Boli vasculare ale retinei, Marieta Dumitrache ---------- 967
Boli inflamatorii retiniene, Marieta Dumitrache ---------- 1007

Capitolul 20

MACULA ---------- 1049

Maculopatii dobândite, Marieta Dumitrache, Simona Ţălu ---------- 1051

Degenerescenţa maculară legată de vârstă (DMLV), H. Stanca ---------- 1085

VOLUMUL III

Capitolul 21

DECOLARE DE RETINĂ ---------- 1137

DR – aspecte clinice, F. Baltă ---------- 1139

Tratamentul DR , F. Baltă, Cristina Alexandrescu ---------- 1165

Capitolul 22

NERVUL OPTIC, Marieta Dumitrache ---------- 1179

Capitolul 23

MODIFICĂRI OFTALMOLOGICE ÎN LEZIUNI RETROCHIASMATICE, Rodica Lascu ---------- 1233

Capitolul 24

PUPILA, Magdalena Anițescu ---------- 1267

Capitolul 25

TUMORI OCULARE, Marieta Dumitrache ---------- 1301

Capitolul 26

TRAUMATISME OCULARE ---------- 1409

Contuzii oculare, Marieta Dumitrache ---------- 1411

Plăgile globului ocular şi anexelor, Ana Maria Dascălu ---------- 1455

Corpi străini oculari, Marieta Dumitrache, Miruna Cioboată ---------- 1491

Arsuri oculare , V. Potop ---------- 1501

Cataractele traumatice, Cristina Nicula ---------- 1523

Glaucomul secundar posttraumatic, V. Potop ---------- 1533

Manifestări neurooftalmologice în traumatisme, Marieta Dumitrache ---------- 1547

B.C.U. „M. EMINESCU" IAŞI

Capitolul 27

BOLI OCULARE LA COPIL---------- 1559

Vederea la copil , Marieta Dumitrache---------- 1561

Glaucomul la copil, Marieta Dumitrache, V. Potop---------- 1579

Decolarea de retină, Marieta Dumitrache---------- 1605

Traumatisme oculare la copil, Marieta Dumitrache---------- 1611

Capitolul 28

BOLI OCULO ORBITARE ODONTOGENE, Marieta Dumitrache---------- 1631

Capitolul 29

MANIFESTĂRI OCULARE ÎN SARCINĂ, Anne Marie Dima---------- 1641

Capitolul 30

MANIFESTĂRI OCULARE ÎN BOLI GENERALE , Marieta Dumitrache, C.P. Tătaru, Gabriela Ioana Ştefăniu---------- 1655

CĂRȚI APĂRUTE LA EDITURA UNIVERSITARĂ „CAROL DAVILA”

Sub redacția Prof. Univ. Dr. Marieta Dumitrache

1. **EXPLORĂRI FUNCȚIONALE ÎN OFTALMOLOGIE** – Marieta Dumitrache, Editura Universitară Carol Davila, Bucureşti, 2011, ISBN 978-973-708-526-9

2. **OFTALMOLOGIE PEDIATRICA** – Marieta Dumitrache, Editura Universitara Carol Davila, 2010, ISBN 978-973-708-475-0

3. **URGENȚE OCULARE NETRAUMATICE** - Marieta Dumitrache, Magdalena Anițescu, Alina Mihaela Ciocâlteu, Editura Universitară Carol Davila, 2009, ISBN – 978-973-708-394-4

4. **TRAUMATISME OCULARE** - Marieta Dumitrache, Magdalena Anițescu, V. Potop, Ed Universitară Carol Davila, 2009, ISBN – 978-973-708-403-3

5. **OFTALMOLOGIE CLINICĂ** - Marieta Dumitrache, Ed Universitară Carol Davila, Bucureşti, 2008, ISBN – 978 – 973 – 708 – 317 -3

6. **TUMORI OCULARE** – Marieta Dumitrache, Editura Universitară Carol Davila, Bucureşti, 2008, ISBN – 978-973-708-329-6

7. **OFTALMOLOGIE INTERACTIVĂ** – Marieta Dumitrache, Ed Universitară „Carol Davila”, Bucureşti, 2006, ISBN (10) – 973-708-141-2, ISBN (13) 978-973-708-141-4

8. **OFTALMOLOGIE** - curs interactiv pentru studenți, Marieta Dumitrache, Alina Mihaela Ciocâlteu, V. Potop, Ed Universitară Carol Davila, 2008, ISBN 978-973-708-318-0

ÎN CURS DE APARIȚIE

1. **NEUROOFTALMOLOGIE**, MARIETA DUMITRACHE

Capitolul 13

CORNEEA

R. Burcin

ANOMALII CONGENITALE CORNEENE

Anomaliile congenitale corneene sunt afecțiuni unilaterale sau bilaterale prezente la naştere, netransmisibile genetic şi neprogresive.
Anomaliile ereditare corneene sunt prezente la naştere şi transmisibile genetic.

Anomaliile de mărime şi curbură

Anomalii congenitale corneene şi oculare

Microcornee	**Diametrul corneean < 10mm** **Alte anomalii asociate: colobom, cataractă congenitală, hipoplazia de nerv optic**
Megalocornee	**Diametrul corneean > 13mm, transparentă, grosime normală** **Ochiul, PIO – normal**
cornee plană	**Keratometria 20-30D** **Segmentul anterior mic** **Glaucom cu unghi închis**
Sclerocornee	**Cornee periferică opacă cu aspect scleral**
Keratoglob	**Lărgirea structurilor globului ocular**
Buftalmie	**Lărgirea globului ocular şi a corneei prin creşterea PIO**
Nanoftalmie	**Ochi mic cu structuri normale**
Microftalmie	**Ochi mic cu structuri anormale**

Absența corneei se datorează unei anomalii de dezvoltare a ectodermului şi mezenchimului de pe fața externă a cupei optice.
Microcorneea

- este o afecțiune în care diametrul corneei este mai mic de 10 mm.
- AD, uni, bilateral
- corneea de dimensiuni mici, grosime normală şi mai plată determină o hipermetropie mare şi dimensiuni reduse ale camerei anterioare; acestea pot induce în 20% din cazuri un glaucom cu unghi închis.
- se poate asocia cu următoarele afecțiuni:
  - cataractă congenitală
  - persistența de vitros hiperplastic
  - hipoplazia nervului optic
  - colobom
  - sindromul Ehler-Danlos
  - acondroplazia
  - distrofia miotonică
  - nanoftalmnie (ochi de dimensiuni mici, dar normal)
  - microftalmie (ochi de dimensiuni mici, dar anormal)
- diagnostic diferențial
  - nanoftalmie – ochi mic, structuri normale ale ochiului
  - microftalmie – ochi mic, dezorganizat

Megalocorneea

- este o afecțiune neprogresivă în care diametrul cornean este mai mare de 12 mm
- se transmite genetic X-linked recesiv
- bilateral, 90% bărbați
- ocular – cornee de dimensiuni peste 12mm
- presiunea intraoculară şi discul optic sunt normale, ceea ce elimină diagnosticul de glaucom congenital;
  - este un diagnotic dificil deoarece megalocorneea se poate asocia cu glaucom necongenital;
  - în sprijinul diagnosticului pot veni date pahimetrice care arată o grosime corneeană normală şi microscopie specular care evidențiază o populație de celule endoteliale normale
- se poate asocia cu
  - cataracta congenitală
  - subluxația de cristalin
  - microcoria
  - sindromul Down
  - sindromul Marfan
  - sindromul Alport.
- diagnosticul diferențial se face cu
  - glaucomul congenital
  - keratoglobul.

Corneea plană

- are o curbură foarte aplatizată, mai mică de 20-30D.
- viciile de refracție asociate variază de la hipermetropii mari la miopii mari dar în cele mai multe cazuri se observă hipermetropii de până la +7D.
- semnele patognomonice sunt curbura mică corneo-scleral şi sclerizarea periferică a corneei.
- camera anterioară are dimensiuni reduse şi anomaliile sale pot fi substratul unui glaucom cu unghi închis.
- se poate asocia cu
  - microcornee
  - sclerocornee
  - cataractă congenitală
  - colobom irian
  - glaucom cu unghi închis, deschis
  - sindromul Ehler-Danlos.

Anomalii de structură.

Disgenezia segmentului anterior corespunde unui sindrom de clivaj al segmentului anterior care are drept cauză o blocare a migrării celulelor ectodermale şi a mezodermului adiacent cupei optice.

Anomaliile de dezvoltare sunt bilaterale, dar nesimetrice
Sindromul de clivaj al segmentului anterior cuprinde mai multe entităţi patologice:

Embriotoxonul posterior

- este o afecţiune autozomal dominantă
- este o anomalie a inelului Schwalbe în care linia Schwalbe este albicioasă, îngroşată şi deplasată spre anterior cu protruzie mai mult sau mai puţin importantă în CA; este vizibilă în porţiunea temporală sau poate fi întinsă sub toată periferia corneei
- este prezentă la 15% din indivizi
- se poate asocia cu ihtioză şi aniridie.

Anomalia Axenfeld

- se transmite autozomal dominant
- prezintă embriotoxon posterior asociat cu procese iriene aderente de linia Schwalbe sau de cornee
- în 50% asociere cu glaucomul şi se numeşte sindrom Axenfeld

Anomalia Rieger

- este o anomalie Axenfeld asociată cu hipoplazia stromei anterioare a irisului (manifestată prin corectopii, pseudopolicorii, ectropion uvee, sinechii anterioare periferice;
- transmiterea genetică este autozomal dominantă;
- fără manifestări sistemice, se poate asocia cu glaucom

Sindromul Rieger

- anomalie Rieger asociată cu manifestări sistemice - anomalii osoase scheletice, craniene, sindromul Marfan.

Anomalia Peters

- este un defect bilateral al endoteliului, membranei Descemet şi a stromei posterioare a corneei
- leucom cornean central dens
- aderenţe ale proceselor iriene de marginea leucomului
- şi/ sau apoziţia cristalinului de leucomul cornean.
- bilateral 80%
- asociază glaucom în 50%
- tip I - fără modificări cristaliniene şi anomalii sistemice
- tip II - cu modificări cristaliniene şi anomalii sistemice
- această anomalie apare prin separarea incompletă a veziculei cristalinului, deplasarea anterioară a cristalinului fetal şi migrarea incompletă a mezenchimului corneogenic.

- se transmite sporadic (cel mai frecvent), autozomal dominant sau autozomal recesiv.
- leziuni asociate la nivelul irisului, vitrosului, nervului optic şi sunt frecvent consecinţa persistenţei vascularizaţiei fetale
- sistemic se poate asocia cu
  - anomalii cardiace
  - anomalii craniofaciale
  - anomalii scheletice.

	Ocular	Sistemic
Embriotoxon posterior	**deplasare anterioară şi proeminentă a liniei Schwalbe adeziune periferică a irisului**	**Sindrom Alagill (AD, colestază intrahepatică, stenoza arterei pulmonare, anomalii vertebrale**
Anomalii Axenfeld	**Embriotoxon posterior Corneea sau procese iriene aderente la linia Schwalbe**	
Sindrom Axenfeld	**Embriotoxon posterior Glaucom secundar**	
Anomalie Rieger	**Sindrom Axenfeld Defecte iriene (corectopia, pseudopolicorie, ectropion uveal)**	
Sindrom Rieger	**Anomalie Rieger Anomalii sitemice**	**Anomalii dentare şi faciale (telecantus, microdonția, nas plat)**
Sindrom Peters	**Leucom corneean central Adeziune iridocorneeană şi corneolenticulară Absența membranei Descemet central (ulcer von Hippel)**	**Sindrom fetal alcoolic Infecții materne intrauterine Hipoplazie pulmonară Boli congenitale ale inimii**

Keratoconul posterior se prezintă sub forma unei depresiuni sau a unei indentații centrale pe fața posterioară a corneei

- în aria keratoconului corneea este mai subțire şi prezintă un edem discret
- transmiterea genetică este sporadică

Sclerocorneea.

- în această afecțiune țesutul scleral se extinde variabil în aria periferică de-a lungul unui limb dezorganizat
- sclerocorneea este bilaterală, asimetrică, neprogresivă şi neinflamatorie.
- transmiterea este sporadică, autozomal dominantă sau autozomal recesivă.
- se poate asocia cu
  - cornee plană
  - microftalmie
  - sinechii irido-corneene
  - membrană Wachendorf

- glaucom congenital
- colobom
- embriotoxon posterior;

DISTROFII CORNEENE

Distrofiile corneene reprezintă un grup de afecțiuni cu transmitere genetică, bilaterale, centrale, neinflamatorii caracterizate de modificări histopatologice specifice şi progresive.

Distrofiile corneene anterioare

Distrofia Meesman

- este o distrofie epitelială bilaterală şi simetrică neevolutivă
- transmitere autozomal dominantă.
- la copil afecțiunea este asimptomatică.
- **semne patognomonice.** Biomicroscopia polului anterior evidențiază chiste intraepiteliale rotunde, de dimensiuni mici, multiple; la retroiluminare se observă forma şi mărimea regulată a chistelor. Ulterior chistele pot conflua sub formă de linii sau aglomerări.
- **debut.** Afecțiunea apare încă din primul an de viață sub forma unor microchiste epiteliale în aria interpalpebrală vizibile mai ales la retroiluminare.
- **evoluție.** La adult după o perioadă asimptomatică, afecțiunea se manifestă prin episoade de durere şi fotofobie specifice sindromului de eroziuni recurente indus de ruptura chistelor.
- **complicații.** Fibroza discretă subepitelială (opacități subepiteliale) poate produce anomalii ale zonei optice ale suprafeței corneene ceea ce are ca rezultat apariția astigmatismului neregulat.
- Tratament. Sindromul de eroziuni recurente necesită tratamente scurte cu ciclopentolat şi lacrimi artificiale până la reepitelizare. Dacă episoadele dureroase sunt mai frecvente atunci prescrierea unor lentile de contact terapeutice poate fi o soluție temporară. Tratamentul chirurgical este indicat în cazul cicatricilor subepiteliale extinse care produc astigmatism neregulat. Keratectomia fotorefractivă (PTK) asociată cu utilizarea unui agent de mascare poate ameliora acuitatea vizuală prin diminuarea astigmatismului neregulat. În cazul existenței unor cicatrice extinse se recurge la keratoplastia lamelară sau penetrantă.

Distrofia Cogan (microchistică)

- este o distrofie a membranei bazale epiteliale, bilaterală şi simetrică
- debut la 8 ani
- transmiterea sa este autozomal dominantă.
- este asimptomatică la copil.

- biomicroscopic se observă în partea centrală a stratului epitelial opacităţi punctiforme, liniare sau sub formă de hartă sau de amprentă (distrofia hartă-punct-amprentă) mai bine vizibilă la retroiluminare
  - punctele sunt opacităţi gri rotunde sub formă de virgulă
  - hârţile au aspect mat şi sunt bine delimitate
  - amprentele sunt formate din linii concentrice fine
- afectează puţin AV ; AV poate fi uneori diminuată.
- este dureroasă
- afecţiunea produce sindromul de eroziuni recurente precipitate de traume după vârsta de 30 de ani.
- pot apare eroziuni spontane asociate cu dureri şi fotofobie mai ales la trezire.
- **Tratament**. Se tratează sindromul de eroziuni recurente prin aplicaţii topice de clorură de sodiu 5%, unguent cu lacrimi artificiale sau lentile de contact terapeutice.
  - dacă episoadele sunt frecvente se face o debridare a epiteliului şi apoi dacă simptomatologia persistă se face puncţia stromală anterioară pentru a creşte aderenţa epiteliului.
  - o altă alternativă este keratectomia fototerapeutică cu laserul cu excimeri care distruge membrana bowmann şi creşte aderenţa epitelială.

Distrofia Reis-Buckler

- este o distrofie a membranei Bowmann simetrică, centrală
- are o transmitere autozomal dominantă.
- debutează la copilul mic 2-3 ani cu opacităţi reticulare în membrana Bowman.
- distrofia este simptomatică în copilărie prin apariţia unor episoade de eroziuni recurente manifestate prin durere, fotofobie şi hiperlăcrimare.
- biomicroscopia polului anterior evidenţiază opacităţi subepiteliale reticulare, centrale, albe-gri însoţite de o discretă începţoşare a întregii cornee vizibilă doar la retroiluminare; in stadii avansate opacităţile au aspect de „fagure".
- până la vârsta de 30 de ani are loc o scădere progresivă a acuităţii vizuale (datorită astigmatismului neregulat) şi a sensibilităţii corneene.
- evoluţie lentă cu recidivă

- **Tratament.**
  - iniţial se tratează episoadele de eroziuni recurente.
  - în cazuri grave în care fibroza subepitelială a produs o scădere a acuităţii vizuale şi astigmatism neregulat se utilizează laserul cu excimeri prin tehnica keratectomiei fototerapeutice.
  - după keratoplastia lamelară sau cea perforantă s-a observat o rată crescută de recurenţă la nivelul grefei.

- tratament: ablație superficială prin ptk sau keratoplastie lamelară, perforantă (în funcție de stadiul de evoluție)

Distrofia Grason-Willbrandt

- este o distrofie corneană centrală bilaterală a membranei Bowman
- se transmite autozomal dominant.
- debutul afecțiunii are loc în prima decadă de vârstă cu un sindrom de eroziuni recurente
- biomicroscopia polului anterior identifică opacități subepiteliale amorfe gri-albe între care se află spații corneene clare.
- sindromul eroziunilor recurente se manifestă prin episode mult mai rare, acuitatea vizuală se menține destul de bună şi sensibilitatea corneană este normală.
- **Tratamentul** este identic cu cel al sindromului de eroziuni recurente.

<u>Distrofiile corneene stromale</u>

Distrofia reticulară

- apare prin depunerea de amiloid în partea anterioară a stromei corneene.
- **transmitere genetică:** autozomal dominantă cu expresie variabilă (tipul I) sau autozomal recesiv (tipul II).
- debutează în prima decadă de viață cu un sindrom de eroziuni recurente.
- **tipuri:**
  - **tipul I** (sindromul Haab-Dimmer). Intracornean s-a identificat amiloid AA. Nu există afectare sistemică. S-au detectat mutații ale genei big-h3 (cromozom 5q).
  - **tipul II** (sindromul Meretoja) este o distrofie corneană reticulară asociată cu amiloidoză sistemică (polineuropatie şi leziuni cutanate); opacitățile stromale sunt dispuse mai periferic decât în tipul I.
  - **tipul III** este autozomal recesiv şi prezintă depozite de amiloid AP în periferia mijlocie a corneei.
- **semne patognomonice -** biomicroscopic
  - central în stroma anterioară puncte şi linii refractile care se intersectează şi formează o rețea (cu aspect de "ramuri") mai vizibilă la retroiluminare).
  - opacități subepiteliale albe.
  - în stadiile avansate liniile refractile se îngroaşe, iau o dispoziție radiară şi stroma are aspect de sticlă mată.
- **tablou clinic.**
  - debutează în prima decadă de vârstă cu sindromul de eroziuni recurente. transparența stromei anterioare şi sensibilitatea corneană scade progresiv pe măsură ce distrofia evoluează.

- astigmatismul neregulat indus de neregularitățile suprafeței anterioare a corneei poate determina o scădere a acuității vizuale.

- **Tratament** - inițial se tratează sindromul de eroziuni recurente. după keratoplastia perforantă s-a observat o rată mare de recurență la nivelul grefei (la 2-26 de ani de la operație).

Distrofia gelatinoasă „în picătură" (amiloidoză familială subepitelială)

- se asociază amiloidozei şi se transmite autozomal recesiv; debutează prin sindromul de eroziuni recurente
- la biomicroscopia polului anterior se observă opacități alb-galbene subepiteliale care ulterior confluează având un aspect muriform; depunerea de amiloid apare şi în stroma anterioară.
- **tabloul clinic** este dominat de fotofobie, lăcrimare şi scăderea acuității vizuale.
- **tratament:** keratectomia lamelară.

Distrofia granulară (Groenouw I)

- este o distrofie corneană care afectează stroma anterioară centrală prin degenerescență hialină.
- **transmitere genetică:** autozomal dominantă.
- **semne patognomonice.-** biomicroscopia polului anterior relevă opacități albe-gri, granulare în stroma anterioară separate prin zone stromale clare. progresia distrofiei face ca opacitățile să conflueze în forme variate „firimituri, fulgi de nea" şi să se dispună mai profund şi mai periferic, dar niciodată la o distanță mai mică de 2-3 mm de limbul sclero-cornean.
- **tabloul clinic** - afecțiunea debutează în copilărie, este asimptomatică sau poate produce fotofobie uşoară. foarte rar apare sindromul de eroziuni recurente.
- **Tratament**
  - foarte rar este nevoie de tratament şi doar în cazuri excepționale în care acuitatea vizuală este diminuată semnificativ este indicată keratoplastia perforantă
  - recurențele sunt mai puțin frecvente.

Distrofia Avellino

- combină semnele distrofiei reticulare şi celei granulare.
- **transmitere genetică:** autozomal dominantă (cromozom 5q gene big-h3);
- **semne patognomonice:** - biomicroscopic se observă opacități granulare în stroma superficială şi opacități reticulare în stroma profundă.
- **clinic:** episoade de eroziuni corneene şi scăderea acuității vizuale;
- **tratament:** idem distrofia reticulară;

Distrofia maculară (Groenouw II)

- este o distrofie corneană a stromei produsă prin acumularea de keratan sulfat (este de fapt o mucopolizaharidoză localizată).
- **transmitere genetică:** autozomal recesivă.
- **tipuri:**
  - **tipul I.** Defectul enzimatic al sulfotransferazei produce sinteza unui keratan sulfat anormal. Opacităţile corneene se pot asocia cu subţiere periferică corneană.
  - **tipul II.** În această entitate clinică se sintetizează mai puţin keratan sulfat şi dermatan sulfat cu cca 30%.
- **semne patognomonice.**
  - distrofia se caracterizează biomicroscopic prin opacităţi albe-gri stromale superficiale centrale care progresează profund şi periferic.
  - opacităţile au margini difuze şi sunt separate de arii stromale cu transparenţă scăzută.
  - caracteristic este şi asocierea acestui tip de distrofie cu corneea guttata.
- **tabloul clinic.** afecţiunea debutează în prima decadă de viaţă şi este însoţită de episoade rare de eroziuni recurente însoţite de fotofobie accentuată şi de scăderea sensibilităţii corneene; după vârsta de 30 de ani poate avea loc o scădere a acuităţii vizuale.
- **tratament.** efectul keratoplastiei perforante poate fi limitat datorită posibilităţii recurenţei distrofiei la nivelul grefei.

Distrofia noroasă centrală (François).

- este o distrofie corneană bilaterală, simetrică neprogresivă similară distrofiei posterioare în piele de crocodil Vogt.
- **transmiterea genetică:** autozomal dominantă.
- **semne patognomonice.** - biomicroscopia evidenţiază opacităţi poligonale gri multiple în stroma profundă separate prin arii de stromă clare.
- **tabloul clinic.** - asimptomatică.
- **nu** necesită tratament.

Distrofia cristalină centrală (Schnyder)

- este o distrofie corneană bilaterală, care afectează stroma anterioară prin depunerea de cristale de colesterol datorită unei alterări a metabolismului colesterolului.
- **transmiterea genetică:** autozomal dominantă.
- **semne patognomonice.**
  - biomicroscopia polului anterior se caracterizează printr-o opacitate corneană centrală alb-gălbuie, cu margini bine delimitate situată în stroma anterioară.

- opacitatea este formată din cristale policromatice fine observabile mai ales la retroiluminare.
- distrofia evoluează spre profunzimea stromei şi se poate asocia cu depuneri de colesterol periferice (gerontoxon sau inel limbic Vogt).

- **tabloul clinic.**
  - afecţiunea debutează din primii ani de viaţă şi este asimptomatică o lungă perioadă de timp.
  - datorită depunerii intrastromale progresive de cristale acuitatea vizuală poate fi afectată.
  - distrofia corneană este asociată cu hiperlipidemie IIA, III, IV.
- doar opacităţile severe necesită keratoplastie perforantă.

Distrofiile predescemetice

- reprezintă un grup de distrofii stromale care se manifestă după vârsta de 40 de ani şi sunt datorate acumulării unui material asemănător lipofuscinei în keratocite.
- autozomal dominant;
- **tipuri clinice:**
  - **Distrofia Grayson-Willbrandt** este similară celei precedente numai că opacitățile sunt mai mari. La microscopul electronic se constată prezența în keratocite a unui material fibrilogranular şi a corpilor lipidici lamelari.
  - **Distrofia filiformă profundă Maeder-Danis** se manifestă prin opacități stromale predescemetice gri filamentoase sau punctate în corneea centrală. Zona juxtalimbică este normală. S-a observat asocierea dintre această boală şi keratoconul.
  - **Corneea farinata** este mai mult un proces degenerativ decât distrofic. Se caracterizează prin opacități punctate în stroma predescemetică vizibile mai ales la retroiluminare. Alteori opacitățile pot lua forme variate inelare sau difuze (liniare, filiforme şi stelate"în fulgi de nea"); poate exista o asociere între această distrofie şi ihtioză sau pseudoxantoma elasticum.
- **afecțiuni asociate:** distrofia polimorfă posterioară, distrofia noroasă centrală, distrofia Cogan sau keratocon.

Distrofia stromală congenitală ereditară.

- este o distrofie stromală caracterizată prin prezența unei opacități difuze penate centrale.
- autozomal dominantă;
- **tablou clinic.**
  - afecțiunea debutează la naştere şi este neprogresivă.
  - opacitatea este difuză, noroasă cu marginile penate şi nu este însoțită de edem cornean.
  - poate produce o scădere marcată a acuității vizuale şi nistagmus.

- **tratamentul:** keratoplastia perforantă.

Distrofia corneană amorfă posterioară

- este o distrofie caracterizată prin opacităţi stromale predescemetice în bandă neprogresive.
- autozomal dominantă;
- **semne patognomonice:** opacităţi stromale predescemetice gri centrale şi periferice în bandă; se pot asocia cu aderenţe iridocorneene, subţiere periferică.
- **clinic:** asimptomatic.
- **tratamentul** nu este necesar.

Keratopatia primară în bandă.

- este o distrofie corneană caracterizată prin depunerea de calciu în stroma anterioară, în membrana bowman şi în membrana bazală a epiteliului.
- autozomal recesivă;
- **tabloul clinic.**
  - debutul distrofiei are loc în copilărie prin depunerea de calciu la nivelul limbului în dreptul orelor 3 şi 9.
  - opacităţile progresează spre centrul corneei.
  - plăcile de calciu pot fi responsbile atât de eroziuni recurente cât şi de fibroză şi neovascularizaţie subepitelială.
- **tratament.** debridarea epitelială este urmată de dizolvarea plăcilor de calciu cu EDTA
- **diagnosticul diferenţial** se face cu keratopatia în bandă secundară bolilor inflamatorii (uveite asociate cu poliartrita reumatoidă juvenilă), traumatisme, hipercalcemii, hiperfosfatemii şi insuficienţă renală.

<u>Distrofiile corneene endoteliale</u>

Corneea guttata

- corneea guttata este o distrofie corneană endotelială bilaterală, asimetrică caracterizată prin prezenţa unor excrescenţe ale membranei Descemet produse de celule endoteliale distrofice.
- **semne patognomonice.**
  - biomicroscopia polului anterior evidenţiază proeminenţe întunecate rotunde, în picătură sau în ciupercă la nivelul membranei descemet şi endoteliului.
  - formele mai avansate au aspect de metal bătut mai ales central.
  - se observă granule pigmentare brune în stratul celulelor endoteliale (datorită fagocitozei pigmentului).
- **date paraclinice.**
  - microscopia specular㠠 evaluează mărimea, forma şi numărul celulelor endoteliale.

- pahimetria corneană cuantifică grosimea corneei, parametru indirect al funcției de pompă a endoteliului cornean.

- **diagnostic diferențial.**
  - la tineri pot apărea excrescențe asemănătoare guttata numite corpi hassal henle care sunt dispuse în periferia corneei; aceste leziuni nu au semnificație patologică.
  - unele afecțiuni oftalmologice cum ar fi iritele, inflamațiile stromale profunde şi chirurgia polului anterior pot induce leziuni asemănătoare guttata.
- **tablou clinic.** asimptomatică.
  - doar în 10% din cazuri poate apărea distrofia endotelială Fuchs (aceasta este caracterizată prin edem cornean asociat cu corneea guttata).
  - pacienții cu corneea guttata care au suferit o operație de cataractă pot prezenta edem cornean tranzitor (câteva săptămâni)
- **tratament** - nu necesită tratament.

Distrofia endotelială Fuchs

- **distrofia Fuchs este cea mai frecventă distrofie corneană endotelială în care corneea guttata evoluează spre edem cornean şi fibroză subepitelială.**
- bilaterală, asimetrică şi progresivă, distrofia se caracterizează prin sinteza unui colagen anormal de către celulele endoteliale distrofice, ceea ce are ca rezultat îngroşarea membranei descemet.
- autozomal dominant doar în 10%.
- este de trei ori mai frecventă la femei decât la bărbați şi s-a observat o creştere a incidenței la femeile postmenopauză.
- diagnosticul pozitiv se stabileşte pe asocierea dintre corneea guttata şi edemul cornean detectat pahimetric sau biomicroscopic.
- distrofia endotelială Fuchs evoluează în trei stadii:
  - Edemul stromal şi epitelial
    - acesta apare central şi se extinde periferic.
    - când grosimea corneei centrale creşte cu 30%-40% sau depăşeşte 1000 de microni apare edemul epitelial.
    - acesta produce inițial microchiste care evoluează prin confluare spre apariția de bule epiteliale. acestea se rup şi produc eroziuni corneene care se manifestă prin episoade dureroase la trezire.
    - edemul epitelial este substratul existenței unei suprafețe corneene neregulate care determină scăderea acuității vizuale.
    - durerea din keratopatia buloasă produsă de distrofia fuchs este mult mai diminuată decât cea apărută după operația de cataractă (keratopatia buloasă pseudofacă).

- Corneea guttata se caracterizează prin proeminenţe (guttata) la nivelul membranei Descemet, vizibile mai ales prin retroiluminare. De asemenea se observă o pigmentare fină a endoteliului.
- Fibroza subepitelială apare după episoade succesive de rupere a bulelor şi cu timpul produce o scădere a sensibilităţii corneene şi o scădere a frecvenţei episoadelor dureroase.

- **Afecţiuni asociate:**
  - glaucomul primitiv cu unghi deschis
  - hipermetropia axială.
- **Diagnosticul diferenţial:**
  - keratopatia buloasă pseudofacă
  - distrofia endotelială ereditară congenitală
  - distrofia polimorfă posterioară
  - sindrom irido-cornean endotelial;
- **clinic.**
  - simptomele principale sunt vederea în ceaţă la trezire datorită scăderii evaporării la nivelul suprafeţei corneene.
  - în stadiile avansate ale bolii pot apărea dureri severe datorită eroziunilor corneene produse de ruperea bulelor
- **Tratament.** Scopul tratamentului este scăderea durerii şi diminuarea edemului cornean.
  - Scăderea edemului cornean se poate realiza prin administrarea de clorură de sodiu 5% colir ziua (de patru ori pe zi) şi unguent seara la culcare.
    - se pot administra lacrimi artificiale pentru a lubrifia suprafaţa corneei.
    - dacă presiunea intraoculară depăşeşte 20 mmHg se prescrie Timolol 0.25% sau 0.50% o picătură de două ori pe zi.
    - utilizarea unui uscător de păr 5-10 minute la 50 cm de cornee poate scădea simptomatologia dimineaţa.
  - Durerea produsă de ruperea bulelor poate fi mult diminuată cu ajutorul lentilelor de contact terapeutice (Vezi tratamentul eroziunilor corneene). În cazuri extrem de dureroase, rebele se poate face acoperirea corneei cu flap conjunctival.
  - Keratoplastia perforantă cu reuşită în 90% din cazuri este indicată în stadii avansate în care acuitatea vizuală este scăzută şi în absenţa vascularizaţiei corneene.

Distrofia polimorfă posterioară

- este o distrofie corneană congenitală, bilaterală în care se regăsesc leziuni endoteliale şi anomalii la nivelul unghiului irido-cornean şi irisului.
- se transmite autozomal dominant şi foarte rar recesiv.
- **clinic.**
  - debutul poate fi asimptomatic.

- semnele patognomonice sunt dominate de prezența unor leziuni endoteliale polimorfe care pot evolua spre edem cornean.
- aspectul leziunilor este variat, obsevându-se grupuri de vezicule endoteliale, opacități geografice, insule de endoteliu anormal şi îngroşări ale membranei descemet caracterizate prin opacități dispuse în bandă care se disting mai bine la retroiluminare.
- evoluția leziunilor endoteliale se poate complica cu edem cornean stromal şi epitelial. destul de rar pot apărea aderențe irido-cornene datorită creşterii unui endoteliu anormal peste structurile trabeculare spre fața anterioară a irisului. de aceea în 25% din cazuri se observă la gonioscopie sinechii anterioare periferice. această afectare a unghiului poate duce la instalarea unui glaucom (cu unghi închis sau deschis).
- extinderea aderențelor poate produce corectopie.

- **boli asociate:** sindromul Alport;
- **diagnosticul diferențial:** sindromul irido-cornean endotelial (dar acesta este unilateral şi neereditar);
- **tratament.**
  - în cazurile grave keratoplastia perforantă are un prognostic foarte bun şi o rată a succesului de cca 90% mai ales în cazul unei presiuni intraoculare normale.
  - tratamentul edemului cornean este identic cu cel necesar distrofiei Fuchs.

Distrofia endotelială ereditară congenitală

- este cea mai frecventă distrofie congenitală şi se manifestă prin edem cornean bilateral congenital.
- forma autozomal dominantă este mai atenuată, dar progresivă şi se manifestă în primii doi ani de viață prin edem cornean, fotofobie şi lăcrimare; nistagmusul este absent.
- forma autozomal recesivă este mai severă şi se asociază cu edem cornean neprogresiv încă de la naştere şi nistagmus.
- biomicroscopic se observă o îngroşare corneană marcată (de 2-3 ori mai mare).
  - în cazurile grave edemul cornean poate produce un aspect mătuit al corneei.
  - edemul epitelial poate fi microchistic dar de cele mai multe ori este difuz şi neînsoțit de lăcrimare şi fotofobie.
- **diagnostic diferențial:** glaucomul congenital;
- **afecțiuni asociate:** miopie axială;
- **tratament.** keratoplastia perforantă are un succes limitat (76%) de concordanța dintre grosimile corneene recipient-donor.

Distrofii corneene ectatice neinflamatorii

Keratoconul

- Este o ectazie corneană neinflamatorie, paracentrală, bilaterală, caracterizată prin subțiere progresivă a corneei care are ca rezultat o protruzie conică centrală sau paracentrală a corneei.
- autozomal dominant cu penetranță incompletă.
- Afecțiunea este bilaterală în 85% din cazuri și asimetrică.
- Progresia maximă a bolii a fost observată în cea de-a doua decadă de vârstă și este mai frecventă la bărbați.
- Incidența keratoconului clinic este de 1/20000 și cel diagnostigat topografic 5.5%.
- **Clasificare.** Keratoconul poate fi clasificat keratometric sau morfologic astfel:
  - **clasificare keratometrică** (keratocon ușor <48D, keratocon mediu 48-54D; keratocon sever >54D);
  - **clasificarea morfologică:** conuri mamelonate (sunt centrale sau paracentrale bine delimitate, au diametru mai mic de 5 mm; apexul este deplasat infero-nazal); conuri ovale (au diametre de 5-6 mm și sunt deplasate infero-temporal) și conuri globuloase (mari, ovoidale cu diametrul mai mare de 6 mm);
- Keratoconul debutează unilateral în a doua decadă de vârstă prin scăderea acuității vizuale datorită progresiei miopiei și astigmatismului miopic. Apare astfel necesitatea schimbării periodice a ochelarilor.
- Astigmatismul miopic evoluează spre astigmatism neregulat. În stadiile avansate keratoconul se poate complica datorită ruperii membranei Descemet cu hidrops cornean acut, un edem cornean a cărei simptomatologie este dominată de scăderea acută a acuității vizuale, durere, fotofobie, ochi roșu și hiperlăcrimare.

Semne clinice și paraclinice

- **semne inițiale:**
  - **semnul Rizzuti** este o reflexie a corneei nazale în formă de vârf de săgeată care apare atunci când limbul cornean temporal este iluminat cu un fascicul îngust;
  - **striile Vogt** reprezintă falduri în stroma profundă și membrana Descemet și se observă biomicroscopic sub forma unor linii stromale oblice sau verticale, fine, paralele cu meridianul de curbură maximă; ele dispar la presiunea pe glob;
  - **reflexul retinoscopic "în foarfece"** datorită astigmatismului neregulat;
  - **semnul Charleaux** este un reflex retinoscopic întunecat în aria conului;
  - **mire neregulate pulsatile și curburi proeminente** la keratometrie;
  - **pulsația mirelor la tonometria de aplanație**

- **datele topografiei corneene computerizate** confirmă diagnosticul prin prezența unei elevații excentrice paracentral pe suprafața anterioară și prin gradul de subțiere corneană;

- **semnele tardive:**
  - **semnul Munson** reprezintă proeminența produsă de con pe marginea pleoapei inferioare la privirea în jos;
  - **subțierea corneană centrală și paracentrală progresivă** spre valori mai mici de 300 de microni;
  - **inelul Fleischer** este un inel situat la baza conului și alcătuit din depozite epiteliale de fier;
  - **cicatrice corneană centrală și paracentrală**
  - **astigmatism neregulat marcat**

Complicații.

- **Hidropsul cornean acut** este un edem cornean profund apărut brusc datorită ruperii membranei Descemet.
  - este caracterizat printr-o opacitate disciformă albă la nivelul corneei.
  - nu duce la perforație decât dacă este asociat cu traumatism cornean sau cu utilizarea îndelungată a corticosteroizilor.
  - keratoplastia perforantă nu este o indicație pentru hidropsul cornean acut.

Diagnosticul pozitiv este confirmat de datele clinice și de cele furnizate de topografia corneană computerizată. Astfel keratoconul este caracterizat de o keratometrie medie de peste 47.2D, un astigmatism mai mare de 1.2D și o înclinare a axei astigmatismului mai mult de 21^0.

Diagnosticul diferențial:

- ectazie corneană postraumatică sau iatrogenă (după chirurgia refractivă)
- degenerescența marginală pelucida
- keratoglob;

Boli asociate:

- **afecțiuni oculare:** retinopatia pigmentară, keratoconjunctivita primăvăratecă, frecarea cronică la ochi, amauroza Leber, distrofia Fuchs, aniridie, boala sclerelor albastre, retinopatia prematurității, distrofia polimorfă posterioară; alte asocieri sunt cu frecatul cronic la ochi și portul lentilelor de contact;
- **afecțiuni sistemice:** sindromul Down, sindromul Marfan, sindromul Turner, sindromul Crouzon, Sindromul Apert, sindromul Ehler-Danlos, osteogeneza imperfectă, prolapsul de valvă mitrală, dermatită atopică;

Tratament.

- este recomandat ca pacienții să nu se frece la ochi și să evite traumatismele oculare prin purtarea unor ochelari de protecție policarbonați.
- corecția optică cu ochelari este recomandată în cazurile ușoare cu miopie și astigmatism miopic cu un grad de astigmatism neregulat mic;

- **corecția optică cu lentile de contact dure gaz-permeabile este tratamentul de elecție pentru majoritatea cazurilor fără cicatrice corneene dar la care corecția cu ochelari este nesatisfăcătoare;**
- tratamentul chirugical este recomandat atunci când corneea este foarte subțire, prezintă sechele cicatriciale și astigmatismul neregulat este foarte sever.
  - metoda de elecție este keratectomia perforantă realizată cu succes în cca 97% din cazuri.
  - celelalte metode cum ar fi epikeratofachia (în care se suturează un lenticul cornean la suprafața conului) și termokeratofachia au o eficiență mai scăzută.
  - principala complicație a keratectomiei perforante în keratocon este sindromul urrets-zavalia care se datorează unei ischemii severe a irisului care are ca rezultat o pupilă dilatată areflexivă.
  - s-au obținut succese deosebite în atenuarea astigmatismului neregulat cu un impact spectaculos asupra acuității vizuale prin implantarea inelelor ferrara sau intacs, două segmente arcuate plasate intrastromal la baza conului.
  - cu toate că au existat încercări pe plan mondial de corectare cu ajutorul laserului cu excimeri pentru corectarea elevației excentrice în keratoconul la care nu s-a observat o progresie topografică, această metodă face parte dintre contraidicațiile absolute ale tratamentului cu laser.
- tratamentul hidropsului cornean acut se face cu ciclogyl sau scopolamină 0.25%, unguent cu clorură de sodiu 5% și pansament compresiv. Această complicație a keratoconului nu reprezintă o indicație pentru keratoplastia perforantă. După 48 de ore se renunță la pansament dar tratamentul cu clorură de sodiu continuă luni de zile (o aplicație de două ori pe zi).

Keratoglobul

- Este o distrofie congenitală ectatică neprogresivă, caracterizată prin subțierea întregii cornee și proeminența acesteia sub formă sferică, globuloasă.
- autozomal recesivă (în care keratoglobul face parte din sindromul Ehler-Danlos tip VI caracterizat prin defect de lizilhidrolază, articulații hiperextensibile, anomalii osoase și surzire)
- **Forme clinice:**
  - forma congenitală (juvenilă)
  - forma dobândită (adultă)
- Biomicroscopic se evidențiază o subțiere a întregii cornee responsabilă de forma globuloasă.
  - subțierea este maximă la baza proeminenței medio-periferic.
  - diametrul cornean este crescut și se pot observa pliuri ale membranei descemet .

- în sindromul Ehler-Danlos sclera din jurul limbului este albăstruie şi subţierea corneană accentuată a corneei poate produce în cazul unor traume minime lacerații sau hidrops cornean.

- **Boli asociate:**
  - în forma congenitală: sindromul Ehler-Danlos, amauroza congenitală Leber;
  - în forma dobândită: keratoconjunctivite, blefarite, exoftalmie;
- **Diagnosticul diferențial:** megalocorneea;
- **Tratament.**
  - este foarte importantă protecția împotriva traumatismelor oculare.
  - keratoplastia perforantă are o rată mai mică de succes decât în tratamentul keratoconului.

Degenerescența marginală pellucida

- Este o distrofie ectatică a corneei manifestată prin subțiere corneană periferică, neinflamatorie ,bilaterală, nedureroasă.
- Afecțiunea debutează între 20-40 de ani printr-un astigmatism neregulat progresiv care poate atinge ulterior valori de până la 20D.
- Biomicroscopic se observă o subțiere lent progresivă, periferică, inferioară a corneei separată de limb printr-un interval de cornee clară.
  - subțierea are forma unei benzi orizontale cu lățimea de 1-2 mm şi lungimea de 6-8 mm.
  - uneori, datorită rupturilor în membrana descemet afecțiunea se poate complica cu hidrops acut.
  - deasupra acestei arii de subțiere corneea este prominentă.
  - foarte rar în stroma posterioară a acestei zone se observă cicatrici.
  - nu există nici o reacție a camerei anterioare, injecție conjunctivală, degenerescență lipidică sau neovascularizație.
- **Tratament.**
  - în fazele inițiale se încearcă corecția optică cu lentile aeriene sau de contact.
  - keratectomia periferică excentrică este foarte dificilă tehnic şi rata succesului este mică.

DEGENERESCENȚELE CORNEENE

Degenerescențele corneene **apar pe o cornee normală fiind determinate de vârstă, afecțiuni inflamatorii sau traumatisme oculare şi afectează mai ales periferia corneei.**

<u>Degenerescențe corneene legate de vârstă</u>

Inelul limbic alb Vogt

- inelul limbic alb vogt se întâlneşte la 90% din populația peste 70 de ani şi la 55% din populația între 40-60 de ani.

- biomicroscopic se observă opacităţi (mai dense nazal) subepiteliale liniare înguste sau punctiforme, concentrice perilimbic localizate în dreptul fantei palpebrale nazal şi temporal.
- tipul 1 se aseamănă cu keratopatia în bandă deoarece opacitatea este separată de limb printr-un interval de cornee clară.
- tipul 2 (mai frecvent) în care opacitatea nu este separată de limb printr-un interval de cornee clară;

Arcul senil (gerontoxonul)

- este caracterizată printr-o depunere circumferenţială de lipide separată de limb printr-un interval de cornee clară.
- poate fi bilaterală simetrică sau asimetrică.
- este cea mai frecventă degenerescenţă periferică a corneei. afecţiunea se întâlneşte la cca 60% dintre persoanele între 40 şi 60 de ani şi aproape la toţi cei peste 80 de ani.
- examenul biomicroscopic este caracterizat printr-o bandă periferică alb-gălbuie de cca 1 mm lăţime, formată din puncte fine de depozite lipidice care apare iniţial inferior, apoi superior şi progresează circumferenţial.
  - densitatea opacităţii este mai mare superior.
  - între limb şi periferia benzii corneea este clară (pe o lăţime de 0.2-0.3 mm) „intervalul clar vogt".
  - uneori în această zonă se poate produce o uşoară subţiere a corneei („şanţul senil") fără tendinţă de perforare.
- **boli asociate.** prezenţa gerontoxonului bilateral la persoanele sub 50 de ani este un indicator al riscului crescut de mortalitate (de 4 ori mai mare) de cauză cardio-vasculară datorită asocierii acestei afecţiuni cu hiperlipoproteinemiile de tip ii sau iii.
  - arcul senil poate fi asimetric şi este atenuat de partea unei afecţiuni carotidiene.
  - hipotoniile oculare au un efect de accentuare al arcului senil.
  - asociere între arcul senil şi distrofia corneană cristalină centrală.
- nu necesită tratament ci doar evaluarea statusului cardiovascular la persoanele sub 50 de ani.

Corneea farinata

- degenerescenţa este în majoritatea cazurilor bilaterală şi se caracterizează prin opacităţi punctiforme fine în stroma profundă centrală.
- **diagnostic diferenţial** - distrofia predescemetică poate fi o variantă de corneea farinată.

Cornee cu aspect de "piele de crocodil"

- opacităţi stromale poligonale gri-galben separate de spaţii clare localizate fie în 2/3 anterioare fie în 2/3 posterioare a stromei.

- **diagnosticul diferențial** - distrofia noroasă centrală;

Corneea guttata (vezi distrofiile corneene)

<u>Degenerescențe corneene centrale sau difuze</u>

Keratopatia în bandă

- este o degenerescență corneană calcică caracterizată prin depozite de calciu localizate în principal la nivelul membranei bowmann.
- keratopatia în bandă poate fi
  - idiopatică
  - secundară:
    - hipercalcemie şi hiperfosfatemie:
    - hiperparatiroidism
    - sarcoidoză
    - boala Paget
    - intoxicații cu vitamina D
    - insuficiență renală
    - sindrom Fanconi
    - mielom multiplu
    - lupus eritematos diseminat
    - sindrom paraneoplazic (tumori pulmonare şi osoase)
    - ihtioză;
    - afecțiuni inflamatorii oculare: iridociclita cronică asociată cu artrita cronică juvenilă, keratite interstițiale, keratite superficiale grave, boala Still (uveită nongranulomatoasă);
    - agenți toxici: conservanți pe bază de mercur (pilocarpină utilizată timp îndelungat), arsuri cu baze;
    - alte afecțiuni oculare: edem cornean cronic, glaucom cronic, ftizia globului ocular, degenerescență sferoidală, degenerescență Bietti.
- biomicroscopic se observă depozite fine, gri-albe în planul membranei bowmann, care apar inițial nazal şi temporal periferic în dreptul fantei palpebrale.
  - leziunea este separată de limb printr-un interval clar.
  - progresia centrală duce la formarea unei benzi albicioase orizontale, interpalpebral, care prezintă numeroase fisuri şi orificii (canale în membrana bowmann străbătute de filete nervoase).
- afecțiunea poate fi asimptomatică sau pot apărea senzație de corp străin şi scăderea acuității vizuale. suprafața neregulată a epiteliului cornean de deasupra plăcilor de calciu este responsabilă de apariția astigmatismului neregulat şi a anomaliilor de film lacrimal care pot duce la iritație oculară.
- **diagnosticul diferențial.** keratopatia în bandă cu urați (din gută);
- **tratament.**

- în formele uşoare fără scăderea acuității vizuale se utilizează lacrimi artificiale pentru creşterea confortului ocular (picături de 4-6 ori pe zi) şi unguent o aplicaţie seara.
- în formele grave în care acuitatea vizuală este diminuată şi ochiul este iritat se pot elimina depozitele de calciu prin chelare cu EDTA.
- după anestezia topică se debridează epiteliul cu un burete şi apoi se aplică EDTA 15% 2ml +NaCl 0.9% 8ml şi se dizolvă calciu timp de 5-30 de minute.
- după intervenție se aplică unguent cu antibiotic, ciclogil (o picătură) şi pansament 24 de ore. În formele foarte grave, extinse şi în profunzime soluția terapeutică de elecție este keratectomia fototerapeutică cu laserul cu excimeri.

Degenerescența nodulară Salzmann

- este o degenerescență caracterizată prin existența unor noduli gri localizați medio-periferic în corneea superficială.
- degenerescența nodulară poate fi
  - primară (idiopatică)
  - secundară keratitelor cronice: keratita flictenulară, keratita vernală, trahom, keratita interstițială produsă de sifilis, keratoconjunctivita sicca, keratopatia de expunere, keratopatia punctată superficială Thygeson.
  - foarte rar această degenerescență a fost asociată lentilelor de contact, keratoconului şi chirurgiei corneene.
- apare după 50 de ani. este mai frecventă la femei.
- este bilaterală în 80% din cazuri.
- biomicroscopic se observă noduli (1-9) gri-albăstrui cu diametrul de 0.5-2mm localizați în stroma superficială, medio-periferic.
  - ei sunt dispuşi după un model circular central sau paracentral la marginea unor cicatrice vechi.
  - la baza lor poate fi prezent uneori un depozit de fier.
  - nodulii avasculari sunt separați de cei învecinați prin cornee clară şi nu evoluează spre profunzime.
  - degenerescența poate evolua cu fibroză superficială.
- **Simptomatologie** - majoritatea cazurilor sunt asimptomatice, restul sunt asociate cu un sindrom al eroziunilor recurente şi o scădere a acuității vizuale.
- **tratament.** - doar cazurile simptomatice pot fi tratate cu ajutorului laserului cu excimeri (keratectomie fototerapeutică) sau keratectomia lamelară superficială sau keratectomia profundă.

Degenerescența sferoidală (cheratopatia climatică în picătură, keratopatie Labrador, elastoză corneană distrofia nodulară Bietti, keratopatie actinică cronică)

- este o degenerescență caracterizată prin depozite galbene–maro subepiteliale, în planul membranei Bowman şi în stroma superficială.
- este mai frecventă la bărbați (raport 4:3);
- **clasificare:** forma corneană poate fi tipul I (sau primară) sau tipul II (sau secundară) produsă de expunere climatică, keratită herpetică, trahom, cicatrice corneană, glaucom cronic, edem cornean cronic, distrofia reticulară); forma conjunctivală (sau tipul III de distrofie sferoidală conjunctivală asociată cu pinguecula);
- **clinic.**
  - degenerescența sferoidală poate debuta conjunctival, limbic sau cornean.
  - biomicroscopic s-a observat o acumulare de picături galbene, aurii, maro sau gri cu aspect uleios, localizate subepitelial în planul membranei Bowman şi stroma superficială în fisura interpalpebrală nazal şi temporal.
  - ulterior are loc o progresie orizontală în bandă spre centrul corneei.
  - inițial între limb şi depozitele corneene există un interval clar.
- evoluția poate fi împărțită în trei grade:
  - gradul I: se observă picături fine dispuse periferic şi este asimptomatic;
  - gradul II: leziunile se extind în aria pupilară şi determină o scădere a acuității vizuale la 1/5;
  - gradul III: nodulii opalescenți galbeni care ridică epiteliul sunt răspunzători de scăderea marcată a acuității vizuale sub 1/10; aceste leziuni se pot complica cu ulcere corneene.
- **Tratament - in** cazuri severe este indicată keratoplastia lamelară, keratoplastia penetrantă sau keratectomia fototerapeutică cu ajutorul laserului cu excimeri.

Degenerescența lipidică

- degenerescența lipidică se caracterizează prin depozite lipidice albicioase-gălbui de formă circulară sau semicirculară care apar peste o arie de opacifiere în care se află neovase.
- poate fi
  - primară (bilaterală)
  - secundară (traumatisme corneene, keratita disciformă din herpes simplex sau herpes zoster, trahom, keratopatie de expunere, hidrops cornean şi transplant cornean).
- la biomicroscopia polului anterior se identifică depozite stromale gălbui sau albicioase cu formă circulară sau de evantai care vin în raport cu neovase stromale.
  - depozitele pot fi separate de ariile de neovase prin zone de cornee clară.

- uneori se poate vedea un depozit semicircular la capătul unui vas de neoformaţie.
- dacă afecţiunea este localizată central poate avea loc o scădere a acuităţii vizuale.

- **tratamentul.**
  - formele asimptomatice nu necesită tratament.
  - în cazul afectării axului vizual keratoplastia perforantă poate fi soluţia terapeutică.
  - de asemenea s-a încercat şi un tratament al neovaselor cu ajutorul laserului cu argon.

Degenerescenţa amiloidă

- este o degenerescenţă caracterizată prin prezenţa de depozite de amiloid la nivelul corneei.
- etiologie:
  - **amiloidoză corneană primară** (amiloidoza corneană primară localizată se produce prin extensie conjunctivală directă; distrofia reticulară (autozomal dominantă); distrofia gelatinoasă în picătură (keratopatie stromală climatică cu proteoglicani) este autozomal recesivă);
  - **amiloidoză secundară** (trahom, keratită buloasă, flictenuloză, traume corneene, lepră, keratocon, uveită cronică, glaucom, fibroplazia retrolentală);
  - **alte forme specifice:** degenerescenţa polimorfică amiloidă (opacităţi albe-gri refractile centrale stelate sau filamente neregulate în stroma corneană profundă; degenerescenţa este asimptomatică şi se poate asocia cu amiloidoză sistemică);
- **clinic:** depozite de amiloid roz-gălbui sunt elevate, cărnoase, subepiteliale şi conferă un aspect nodular suprafeţei anterioare a corneei.
- **Tratament.**
  - formele uşoare pot beneficia de keratectomia lamelară superficială.
  - keratectomia perforantă este indicată în amiloidoza corneană secundară asociată cu o scădere marcată a acuităţii vizuale dar eficienţa este limitată de o rată crescută a recurenţelor sau respingerea grefei.

Degenerescenţe pigmentare

- **Pigmentarea cu pigmenţi sanguini**
  - **etiologie:** hifema traumatică.
  - **clinic:** hifema asociată cu creşterea presiunii intraoculare poate duce la pigmentarea difuză sau disciformă centrală a corneei;
  - **evoluţie:** corneea se poate clarifica în 2-3 ani prin acţiunea fagocitică a keratocitelor;

- **tratament** - **k**eratopatia perforantă este indicată doar dacă pigmentarea este ireversibilă.

- **Pigmentarea cu fier a corneei** apare datorită unor afecţiuni care modifică forma suprafeței anterioare a corneei. Datorită acestui fapt au loc modificări de film lacrimal care au ca rezultat constituirea unor depozite de fier în celulele bazale ale epiteliului cornean. Principalele entităţi clinice sunt:
  - **linia Hudson-Stähli** are forma unui arc de cerc cu convexitatea inferioară la unirea 1/3 inferioare cu 1/3 medie;
  - **inelul Fleischer** este localizat la baza conului în keratocon;
  - **inel alb Coats** este un cerc de puncte albe gri-albe în stroma superficială sau în membrana Bowman produs de resturi fine ale unui corp străin metalic;
  - **linia Stocker** este dispusă în vecinătatea capului pterigionului;
  - **linia Ferry** apare în jurul bulei de filtrare;

KERATITELE INFECȚIOASE

- Keratitele sunt afectiuni inflamatorii ale corneei de etiologie variata.
- Inflamațiile corneene se clasifică după
  - distribuție
    - difuze
    - locale
    - multifocale
  - etiologie
    - neinfecțioase
    - infecțioase (bacteriene, virale, parazitare)
  - tipul reacției inflamatorii
    - supurativă
    - nesupurativă
    - necrotizantă
  - asocierea leziunii epiteliale
    - ulcerativă
    - neulcerativă
- Inflamațiile pot afecta toate cele trei straturi importante ale corneei:
  - **leziunile endoteliale:**
    - **precipitatele keratice** sunt reprezentate de grupuri de celule inflamatorii localizate pe fața posterioară a corneei.
    - **celulele endoteliale inflamate (endotelită)** au aspectul unor pseudoguttata inflamatorie.
  - **leziunile stromale:**
    - **infiltratele stromale** pot fi clasificate după distribuție (focale sau multifocale), după tipul reacției inflamatorii (supurative,

nesupurative sau necrotizante) şi după localizare (periferice sau centrale)

- **neovascularizația stromală** poate fi profundă sau superficială.
  - panusul profund este o structură vasculară care invadează stroma profundă într-un singur plan.
  - panusul superficial este o structură fibrovasculară subepitelială, localizată în periferia corneei; micropanusul se extinde maxim 4mm de la limbul sclerocornean; macropanusul ajunge în centrul corneei.

- **leziunile epiteliale.** Keratopatia epitelială superficială cuprinde o serie de entități patologice cu etiologie variată:
  - **eroziunile punctate epiteliale** apar prin edemul, necroza şi descuamarea celulelor epiteliale. Se observă uşor la coloraţia cu fluoresceină.
  - **keratita punctată epitelială** este caracterizată prin insule de celule epiteliale edemațiate (inițial edem intracelular şi apoi intercelular microchistic) care absorb colorantul roz Bengal.
    - celulele afectate de efecte citopatice virale pot conflua realizând aspecte liniare, stelate sau ramificate (dendritice).
    - keratita punctată epitelială poate avea şi alte cauze: traumatisme, sindromul de ochi uscat, keratopatia de expunere, toxicitatea conservanților din medicamentele topice, arsuri chimice, keratopatie termică sau UV, lentile de contact, keratopatia Thygeson, corpi străini, blefarite, conjunctivite, trichiazis, ectropion, entropion.
  - **eroziunile epiteliale** se referă la prezența unor arii întinse lipsite de epiteliu. Ele pot avea o etiologie bacteriană (ulcer cornean), virală (keratita geografică) sau traumatică (abrazie corneană)

Keratitele bacteriene

- Sunt un grup de afecțiuni inflamatorii corneene caracterizate prin infiltrate stromale unice multiple înconjurate de edem stromal cu etiologie microbiană.
- Infiltratul este asociat de multe ori cu un defect epitelial şi stromal superficial cu margini demarcate numit ulcer cornean.
- Keratita bacteriană este cea mai frecventă cauză de orbire monoculară în țările în curs de dezvoltare.
- În țările dezvoltate portul lentilelor de contact a crescut incidența keratitelor bacteriene la 0.01-0.03%. Principalii agenți etiologici în cazul acestora sunt Pseudomonas aeruginosa, Serratia marcescens, Stafilococcus aureus.

Patogenie.

- Ruperea echilibrului dintre mecanismele de apărare ale suprafeței oculare și patogenitatea bacteriană duce la apariția keratitelor bacteriene.
- Corneea are două mari bariere de apărare:
  - bariera mecanică - efectul de curățire mecanică a debriurilor din stratul mucos al filmului lacrimal de către mișcarea pleoapelor și joncțiunile strânse intercelulare din stratul epitelial acționează împotriva aderenței bacteriilor de cornee.
  - bariera imunologică este formată atât de molecule care se află în lacrimi (lactoferine, lizozim, betalizină și Ig A) cât și de celule (polimorfonucleare, limfocite și monocite). De asemenea chiar și flora normală a sacului lacrimal secretă bacteriocine care inhibă multiplicarea anumitor bacterii patogene (Streptococcus pneumoniae și bacili Gram negativi).
- Factorii care pot favoriza apariția keratitelor bacteriene sunt
  - anomaliile palpebrale (entropion, ectropion, trichiazis)
  - afecțiuni corneene (keratopatia buloasă, traumatisme corneene, toxicitatea medicamentoasă, pemfigoid bulos, sindromul Stevens-Johnson, keratopatia neurotrofică)
  - sindromul de ochi uscat, imunodepresie sau imunosupresie (tumori maligne, malnutriție, boli cronice debilitante).
- Agenții patogeni (majoritatea) produc inflamații corneene doar în prezența unor leziuni epiteliale preexistente.
- Alți agenți patogeni pot pătrunde în cornee printr-un epiteliu intact (Neisseria gonorrhoeae, Corynebacteriun diphteriae, Haemophilus, Listeria).
  - bacteriile aderă prin pili de suprafață, fie la marginea eroziunii corneene, fie la stroma expusă.
  - după aderență bacteriile secretă toxine care inhibă sinteza proteică, enzime (proteaze, elastaze) care măresc invazivitatea și accentuează necroza tisulară.
  - produșii metabolismului bacterian activează complementul și cascada inflamatorie prin intermediul polimorfonuclearelor și monocitelor care secretă citokine.
  - polimorfonuclearele migrează intens, inițial prin filmul lacrimal și ulterior prin vasele limbice; ele fagocitează bacteriile și stroma necrotică.
  - când virulența agentului patogen este foarte mare infecția se extinde în profunzimea stromei și duce la perforație.
  - keratocitele sunt activate în cadrul procesului de cicatrizare și factorii angiogenetici stimulează invazia neovaselor.
- Cei mai frecvenți agenți patogeni intâlniți în keratitele bacteriene sunt Stafilococ, Pseudomonas, Streptococ, Enterobacteriacee, Moraxella, Klebsiela pneumoniae.

- La copii infecțiile corneene sunt determinate de Stafilococ şi Pseudomonas. Infecţia cu Pseudomonas este aociată cu portul lentilelor de contact.

Simptome. Ulcerele sau infiltratele corneene se manifestă prin debut acut cu

- durere oculară medie-severă
- fotofobie
- scăderea acuității vizuale
- hiperlăcrimare
- blefarospasm
- secreție muco-purulentă
- hiperemie conjunctivală.

Semne clinice.

- Apare edem moderat-sever la nivelul pleoapelor, conjunctiva este hiperemiată şi chemozisul conjunctival maschează reacția papilară conjunctivală.
- Secreția conjunctivală este muco-purulentă.
- **Faza de infiltrație.** Este caracterizată prin apariția unui infiltrat stromal gri-alb cu margini atenuate înconjurat de o arie variabilă de edem stromal.
- **Faza de ulcerație.**
  - deasupra infiltratului stromal gri-alb, epiteliul cornean ulcerează (ulcerul se colorează cu fluoresceină).
  - marginile eroziunii sunt bine delimitate spre deosebire de cele ale infiltratului care sunt mai atenuate şi se extind pe o arie mai mare. uneori marginea eroziunii prezintă o arie mai inflamată care avansează, numită sprânceană de invazie.
  - infiltratul stromal se extinde , prezintă superficial o pierdere de țesut stromal şi este înconjurat de edem.
  - la biomicroscopie examinatorul nu poate vedea irisul printr-un ulcer cornean (spre deosebire de edemul stromal prin care desenul irian se poate distinge).
    - ➢ se pot observa şi falduri în membrana descemet.
    - ➢ plăcile de fibrină pot fi aderente de endoteliul adiacent infiltratului.
    - ➢ reacția camerei anterioare este moderată sau severă şi hipopionul este steril, atâta timp cât membrana descemet este intactă.
- **Faza de rezoluție.** Evoluția favorabilă a ulcerului cornean este reprezentată de oprirea evoluției infiltratului stromal (stabilizarea adâncimii şi a suprafeței leziunii), scăderea inflamației la marginea infiltratului şi dispariția sprâncenei de invazie. Reacția camerei anterioare se atenuează. Ulterior are loc o vindecare progresivă a defectului epitelial, clarificarea infiltratului şi diminuarea edemului stromal adiacent.

Complicații:

- **Iridociclita.** Reacția iridociliară severă se manifestă prin precipitate keratice, Tyndall grad IV şi hipopion. Acesta este steril atâta timp cât nu există o perforație corneană, dar odată ce aceasta s-a produs există pericolul infecției structurilor endooculare (endoftalmită). Reacția inflamatorie severă a camerei anterioare poate duce la apariția sinechiilor posterioare, secluzia şi ocluzia pupilei evenimente care favorizează apariția cataractei secundare şi a glaucomului secundar.
- **Perforația corneei.** Ulcerele corneene netratate se pot extinde rapid fie în profunzime fie pe suprafața corneei ducând în final la subțierea, perforația corneei şi la endoftalmită. Înainte de perforație pe fundul ulcerului apare descemetocelul (o bombare a membranei Descemet). La ruperea acesteia durerea oculară cedează şi umoarea apoasă se scurge. Camera anterioară se micşorează şi irisul poate veni în contact cu corneea. Prin apoziția irisului pe fața posterioară a corneei apar sinechii iriene anterioare, închiderea unghiului irido-cornean şi glaucom secundar.
- **Abcesul inelar al corneei.** Extensia orizontală a infiltratului stromal poate produce abcesul inelar al corneei care se poate complica cu perforație şi endoftalmită.
- **Cicatrice corneene**, leucom cornean şi neovascularizație;

Semne clinice specifice:

- **Keratita cu Streptococcus pneumoniae (ulcerul serpiginos, ulcerul cu hipopion sau ulcerul secerătorilor).**
  - este rezultatul unei abrazii corneene (cu material vegetal) care se infiltrează şi devine un ulcer alb-gri cu baza necrotică; acesta prezintă o margine epitelială semilunară mai infiltrată (sprânceană de invazie) prin care ulcerul se extinde la suprafața corneei.
  - leziunea evoluează şi în profunzime, fiind însoțită de un edem stromal adiacent şi de o reacție inflamatorie marcată a camerei anterioare cu hipopion.
  - netratat ulcerul ia un aspect discoidal alb-gălbui şi infiltrația stromală se extinde.
  - necroza progresivă a stromei duce la apariția descemetocelului şi la perforația corneei, moment în care umoarea apoasă se scurge şi durerea oculară diminuează.
  - complicațiile ulcerului cu hipopion sunt: iridociclita, cataracta secundară, glaucomul secundar, endoftalmită, panoftalmie şi leucomul cornean.
- **Keratita cu Streptococcus viridans** este favorizată de transplantul de cornee, keratotomia radiară, lentile de contact şi arsuri chimice.
  - este o keratită cristalină infecțioasă caracterizată biomicroscopic prin infiltrate stromale cristaline, aciforme, penate sau arborescente datorită extensiei agentului patogen între lamelele stromale.
  - evoluează lent.

- **Keratita cu Stafilococ** apare la nivelul leziunilor corneene preexistente: keratita buloasă, keratia dendritică şi eroziuni corneene traumatice.
  - poate avea o etiologie alergică (keratita marginală sau ulcerul marginal) sau infecţioasă (ulcer central).
  - tulpinile de Stafilococ auriu sunt mai agresive şi pot produce un abces stromal şi perforaţia corneei.
  - debutează printr-un infiltrat stromal alb-galben care are margini mai nete şi este uneori înconjurat de leziuni satelite.
  - deasupra infiltratului apare un defect epitelial.
  - evoluţia profundă şi necroza abcesului sunt însoţite de o reacţie minimă a camerei anterioare (rar apare hipopion steril).
- **Keratita cu Bacillus cereus** apare la nivelul eroziunilor corneene posttraumatice.
- debutează la 24 de ore de la traumatism cu edem epitelial microchistic periferic.
- progresează rapid printr-un abces cornean circumferenţial şi perforaţie corneană.
- **Keratita cu Listeria monocytigenes** se manifestă printr-o keratită necrozantă (ulcer cornean inelar şi hipopion).
- **Keratita cu Corynebacetrium diphteriae** se caracterizează prin debut cu edem epitelial şi keratită necrozantă.
- **Keratita cu Clostridium perfrigens** este o keratită marginală.
  - edemul cornean este sever şi uneori apare keratita buloasă datorită producerii de gaz intraepitelial, subepitelial şi stromal.
  - uneori se observă o bulă de gaz în camera anterioară.
- **Keratita cu Nocardia** se caracterizează prin infiltrate gri-albe, superficiale, neregulate, cu marginile necrotice estompate.
  - ulceraţia prezintă margini neregulate filamentoase.
  - se observă leziuni satelite şi o reacţie iridociliară minimă.
- **Keratita cu Propiobacterium acnes** evoluează lent şi produce un abces intrastromal acoperit de un epiteliu intact.
- **Keratita cu Actinomyces** are un aspect de ulcer cu baza uscată şi necrotică, înconjurat de un şanţ gălbui.
  - evoluează lent în profunzime ducând la perforaţia corneei.
  - reacţia camerei anterioare este severă şi însoţită de hipopion.
- **Keratita cu Pseudomonas aeruginosa** este cea mai frecventă keratită bacteriană asociată cu lentilele de contact.
  - în general afectează bătrâni cu boli cronice care poartă lentile de contact pentru corectarea afachiei.
  - debutează central cu un infiltrat gri (care poate fi multifocal) şi un defect epitelial.
  - ulcerul se extinde periferic (ulcer inelar) sau profund în câteva ore.

- patognomonică este secreția verde-galbenă (fluorescentă în uv) datorită pigmenților de tip fluoresceinic şi a piocianinei.
- secreția este aderentă de baza ulcerului.
- reacțiile antigen-anticorp la exotoxine se manifestă clinic prin abcese inelare.
- evoluția spre descemetocel şi perforația corneei este însoțită de o reacție iridociliară intensă şi hipopion.
- extensia limbică a ulcerului poate produce sclerită.

- **Keratita cu Escherichia colli** produce o keratită mai lentă şi reacție iridociliară cu hipopion.
- **Keratita cu Serratia marcescens** este asociată cu lentilele de contact.
  - apare un ulcer central sau paracentral cu marginile neregulate, care prin invazia stromei ia o formă inelară.
  - alteori apar noduli intraepiteliali gri multifocali şi infiltrate stromale granulare.
  - ulcerul este însoțit de hipopion masiv şi poate perfora.
- **Keratita cu Moraxella** apare asociată cu boli cronice.
  - poate produce ulcer marginal sau ulcer central cu evoluție lentă în jumătatea inferioară a corneei.
  - inițial apar infiltrate gri care se complică cu un ulcer ovoidal.
  - acesta progresează în profunzime dar perforează destul de rar.
  - infiltrația profundă poate forma un abces stromal.
  - ulcerele sunt în general nedureroase şi sunt însoțite de hipopion şi hifemă.
- **Keratita cu Haemophilus influezae** apare asociată cu lentilele de contact şi cu bolile cronice.
  - infecția este superficială, extensivă.
  - este prezentă şi o reacție iridociliară cu hipopion.
- **Keratita cu Neisseria gonorrhoeae.**
  - la adult se pot forma infiltrate subepiteliale sau în forme mai grave un ulcer inelar cu hipopion.
  - in oftalmia nou-născutului agentul patogen trece prin epiteliul intact şi produce o keratită periferică rapid progresivă care perforează şi se complică cu endoftalmită.
- **Keratita cu Neisseria meningitidis** este o keratită multifocală sau periferică care poate duce la perforație.
- **Keratita cu Mycobacterium tuberculosis** este o keratită interstițială sectorială.
  - sclerita tuberculoasă se poate complica cu un ulcer cornean asociat cu neovascularizație care poate perfora.
- **Keratita cu Mycobacterium leprae.**
  - infiltratele subepiteliale şi stromale evoluează spre opacități cretoase care pot progresa şi conflua.
  - ulterior opacitățile devin neovascularizate (panus lepromatos).

- **Keratita cu micobacterii netuberculoase (ex. M. Avium-intracelulare).**
  - factorii favorizanți sunt abraziile corneene, chirurgia oculară, keratectomia radiară şi keratectomia perforantă.
  - ulcerele corneene sunt lent progresive şi bazele infiltrative ale acestora emit mai multe extensii radiale.

Diagnosticul diferențial:

- keratitele asociate cu boli de colagen vasculare
- keratite infecțioase (virale, fungice, parazitare, acanthamoeba,)
- ulcerul Mooren
- keratoconjunctivita primăvăratecă
- keratita neurotrofică
- keratita marginală
- flictenuloză
- infiltrate sterile determinate de lentilele de contact sau soluțiile acestora
- degenerescența marginală Terrien
- keratomalacie
- traumatisme corneene (abrazie corneană, perforații, corpi străini);

Diagnosticul de laborator.

- Dacă pacientul este deja sub tratament topic cu antibiotice se poate opri tratamentul cca 12-24 de ore înainte de recoltare.
- După anestezia corneei cu proparacaină se recoltează material biologic cu spatula Kimura sau cu burete Dacron (cu calciu alginat) de la baza ulcerului şi se pregătesc frotiuri şi se însămânțează mediile de cultură.
- **frotiuri:** colorația Gram (bacteriile şi fungii se colorează în albastru), colorația Giemsa (bacterii, fungi, acanthamoeba), colorația PAS (acid periodic Schiff; fungi, acanthamoeba), methenamin argint Gomori (fungi, acanthamoeba), calcofluor alb (fungi şi acanthamoeba la microscopul de fluorescență), acridine orange (bacterii, fungi, acanthamoeba la microscopul de fluorescență), Ziehl-Nielsen (Mycobacterii, Nocardia, Actinomices);
  - Tehnica colorației Giemsa: fixare cu alcool metilic 5 minute; soluție Giemsa pentru a fixa frotiul 45-60 de minute, fixare cu 95% etanol;
  - Tehnica colorației Gram: soluție de cristal violet un minut, soluție Gram iodată un minut, clătire cu apă, câteva picături de soluție de alcool-acetonă, clătire cu apă, safranină 30 de secunde;
- **medii de cultură** importante sunt: sânge-agar (bacterii aerobe şi fungi saprofiți), ciocolat-agar (Haemophilus, Neisseria şi Moraxella), tioglicocolat brot (bacterii anerobe şi anaerobe), dextroză Sabouraud (fungi), Lowenstein-Jensen (mycobacterii şi Nocardia), agar nenutritiv cu Escherichia colli (acanthamoeba)
- **identificarea agenților patogeni** presupune clasificarea lor cu ajutorul colorației Gram (Gram pozitivi-culoarea albastră şi Gram negativi-culoarea roz), aspectul microscopic al bacteriilor (forma de bacili sau coci).

Însămânțarea pe medii de cultură diferențiază bacteriile datorită tipului de mediu folosit, a formei coloniilor, a culorii acestora şi a testelor enzimatice.

- Streptococcii sunt coci gram pozitivi grupați în lanțuri sau în perechi; ei sunt catalazo-negativi şi cresc pe mediu de cultură sânge-agar şi infuzie sânge-creier în colonii mici de 1-2 mm diametru şi hemolizează eritrocitele total (beta hemoliza) sau parțial (Streptoccocus viridans şi Streptococcus pyogenes; alfa hemoliza- culoare verde în jurul coloniei); Streptococul pneumoniae produce colonii plate. Streptococii au o capsulă polizaharidică; testul la optochină şi solubilitatea biliară este caracteristică Streptococului pneumoniae.
- Stafiloccocus auriu şi epidermidis sunt coci gram pozitiv (se colorează albastru la coloraţia Gram) vizibili extracelulari care sunt grupați în ciorchine de până la şase coci; Stafilococul auriu este coagulazo-pozitiv şi fermentează manitolul; stafilococul epidermidis este coagulazo-negativ şi nu fermentează manitolul; Stafilococul auriu produce beta hemoliză pe mediul de sânge-agar (zone clare de hemoliză) şi colonii cu nuanțe de galben auriu; testul catalazei este pozitiv pentru Stafilococul auriu şi negativ pentru Stafilococul epidermidis şi pentru Streptococ;
- Corynedifterium diphteriae este un bacil gram pozitiv în formă de crosă; coloniile se dispun în formă de litere chinezeşti;
- Pseudomonas aeruginosa este un bacil gram negativ, obligat aerob şi testul oxidazei pozitiv; coloniile au miros de fructe; Pseudomonas secretă exotoxina A.
- Bacillus este un bacil gram pozitiv.
- Listeria monocytogenes este un bacil Gram pozitiv;
- Clostridium perfrigens este un bacil gram pozitiv anaerob, care poate forma spori;
- Actinomyces şi Nocardia sunt bacterii filamentoase Gram pozitive; Actinomyces este obligat anaerob şi Nocardia obligat aerob;
- Enterobacteriaceele (Serratia, E.colli, Proteus) sunt bacili gram negativi (roz la coloraţia Gram);
- Neisseria gonorrhoeae şi meningitidis sunt diplococi gram negativi;
- Haemophilus este un bacil Gram negativ;

Tratamentul keratitelor bacteriene.

- Infiltratele şi ulcerele corneene sunt urgențe oculare care sunt tratate ca având o etiologie bacteriană până la stabilirea clară a etiologiei. Această abordare este necesară deoarece unele keratite pot progresa rapid în 24 de ore.
- În keratitele infecțioase este absolut interzisă continuarea purtării lentilelor de contact şi pansamentul.

- După recoltarea probelor pentru examenul microbiologic în vederea stabilirii etiologiei şi a sensibilităţii la antibiotice prin antibiogramă se poate trece direct la tratarea ulcerului cu antibiotice topice cu spectru larg fără a aştepta rezultatele de laborator.
- Principalele obiective urmărite în cadrul tratamentului unui infiltrat sau ulcer cornean sunt:
  - oprirea proliferării şi eliminarea agentului patogen
  - diminuarea efectelor distructive ale inflamaţiei
  - atenuarea durerii
  - vindecarea epiteliului.
- Alegerea antibioticelor până la obţinerea rezultatelor antibiogramei este orientativă.
  - pentru bacteriile gram negative se aleg gentamicina sau tobramicina;
  - pentru bacteriile gram pozitive tratamentul iniţial se face cu ciprofloxacină sau cefazolină/cefuroximă.
- Pentru obţinerea unui algoritm terapeutic antimicrobian keratitele au fost împărţite astfel:
  - keratite grad I (infiltrate periferice, diametre mai mici de 1 mm care afectează treimea superficială a corneei, reacţie iridociliară uşoară)
  - keratită gradul II (infiltrat central sau periferic cu diametrul de 1-1.5 mm, afectează două treimi anterioare ale corneei, reacţie iridociliară medie spre severă)
  - keratita gradul III (infiltrat central sau periferic, cu diametrul mai mare de 1.5 mm, afectează treimea profundă a corneei, reacţie iridociliară severă asociată cu hipopion).
- **Cicloplegia** se realizează cu atropină 1% o picătură de 3 ori pe zi; diminuează spasmul ciliar şi durerea oculară şi previne apariţia complicaţiilor reacţiei iridociliare.
- **Spitalizarea** este indicată în keratitele grad II şi III mai ales dacă există posibilitatea afectării severe a acuităţii vizuale; este recomandată pacienţilor necompleanţi atât în ceea ce priveşte tratamentul cât şi a consultaţiilor ulterioare.
- **Principiile tratamentului cu antibiotice.** Orice infiltrat sau ulcer cornean trebuie considerat infecţios şi tratat ca atare până la diagnosticarea precisă. În lipsa diagnosticului microbiologic, serologic şi antibiogramei se iniţiază terapia cu antibiotice cu spectrul larg. Unele dintre cele mai recomandate antibiotice în keratitele bacteriene sunt fluorochinolonele care reprezintă astfel prima linie de tratament.
  - **antibioticele folosite în tratamentul keratitelor bacteriene:**
    - fluoroquinolonele (inhibă ADN giraza şi au spectru larg)
    - aminoglicozidele (gentamicina şi tobramicina inhibă sinteza proteică bacteriană; sunt active împotriva Stafilocolului şi Streptococuluí cu excepţia Streptoccocus pneumoniae;

- cefalosporinele (inhibă sinteza peretelui celular; au efect asupra cocilor Gram pozitivi nesecretori de penicilinază şi pe bacili Gram negativi-E.colli, Klebsiella, Proteus);
- tobramicina este eficientă contra Pseudomonas aeruginosa);
- penicilinele (inhibă sinteza peretelui bacterian; au eficiență asupra Streptococcului şi Neisseria),
- vancomicina (este antistafilococ),
- bacitracina şi polimixina (inhibă C.diphteriae, Clostridium perfringens, Actinomices; bacitracina are efect pe Stafilococ)
- sulfonamidele (inhibă sinteza acidului folic; este eficient pe Haemophilus, Nocardia);

- **monitorizarea simptomelor şi semnelor clinice** se face zilnic prin analiza gradului durerii, a diametrului defectului epitelial, dimensiunile infiltratului stromal (diametru, aspectul marginilor, adâncimea, densitatea, culoarea), dimensiunile edemului cornean adiacent şi a reacției camerei anterioare. Se pot face fotografii zilnice sau desene schematice pentru evaluarea dinamică a ulcerului.
- **reajustarea tratamentului.** Rezultatele antibiogramei se obțin la 36-48 de ore de la recoltarea probelor biologice şi astfel tratamentul inițial este reajustat. De asemenea orice evoluție nefavorabilă poate duce la schimbarea tratamentului în cel mult 48 de ore.
- **scăderea tratamentului** este indicată în cazul unei evoluții favorabile dar este dificilă în keratitele cu bacili Gram negativi, situație în care diminuarea terapiei trebuie documentată microbiologic (culturi sterile la 48 de ore şi 72 de ore);
- **tratamentul cu antibiotice topice** este prima linie de terapie antimicrobiană. Inițial se folosesc concentrațiile uzuale dar dacă leziunile corneene progresează se trece la tratamentul cu antibiotice fortificate. **Algoritmul de tratament:**
  - **la cei cu risc mare de afectare a acutății vizuale**-keratite grad III (infiltrat cu diametrul mai mare de 1.5 mm sau ulcer; reacție iridociliară severă; orice infiltrat sau ulcerație în axul vizual): Tobramicină sau Gentamicină fortificată 15mg/ml o picătură pe oră alternativ cu Cefazolină fortificată (50mg/ml) sau Vancomicină fortificată (25mg/ml) o picătură pe oră; dacă după 36 de ore evoluția este favorabilă frecvența se scade la o picătură la 2 ore; după 48 de ore se scoate cel de-al doilea antibiotic şi se utilizează unguent seara; după 96 de ore se trece la concentrații obişnuite şi se păstrează unguentul seara (durata totală o săptămână).
  - **la cei cu risc mediu de afectare a acuității vizuale**-keratite gradul II (infiltrat periferic cu diametrul 1-1.5 mm fără ulcerație sau infiltrat periferic mai mic de 1 mm cu ulcerație; reacție iridociliară medie): ciprofloxacină o picătură la fiecare

oră sau trei doze la 5 minute, apoi la 15 minute următoarele 6 ore, apoi la 30 de minute;

- **la cei cu risc minim de afectare a acuității vizuale**-keratite gradul I (infiltrat periferic mai mic de 1mm fără ulcerație asociat cu reacție iridociliară minimă):
  - la cei care n-au avut lentile de contact: ciprofloxacină topic o picătură la fiecare două ore;
  - la cei care au avut lentile de contact: ciprofloxacină sau tobramicină o picătură la fiecare două ore şi unguent seara;

- **tratamentul cu antibiotice injectate subconjunctival** se asociază tratamentului topic şi este indicat doar în cazuri grave în care este amenințat axul vizual sau există o iminență de perforație: Cefazolină (100mg) sau Vancomicină (25 mg) asociată cu Gentamicină (20mg);
- **tratamentul sistemic cu antibiotice** (se inițiază doar în ulcere progresive profunde cu iminență de perforație, extinderea scleralã a inflamației,): Ciprofloxacină p.o. 500mg de două ori pe zi;
- **tratamente specifice.** Keratita cu Neisseria menigitidis (Penicilină i.m. 6 milioane U.I. la 6 ore 10 zile); keratita cu Neisseria gonorrhoeae (Ceftriaxon 125-250mg, irigarea abundentă a sacului conjunctival şi Ciloxan topic); keratita cu Actinomices (Sulfacetamidă sau penicilină topic), keratita cu Nocardia (sulfonamide topic şi sistemic), keratita cu Mycobacterii netuberculoase (Amikacină 10 mg/ml o picătură la fiecare două ore o săptămână apoi de 4 ori pe zi două luni);

- **Tratament antialgic** (acetominofen p.o.)
- **Tratamentul cu corticosteroizi topici (Prednisolon acetat 1%)** se utilizează doar la cca o săptămână de la începerea tratamentului pentru a limita extinderea proceselor de fibroză. Este controversat datorită inhibării vindecării şi a evoluției spre perforație.
- **Tratamentul chirurgical**.
  - ultima posibilitate terapeutică pentru perforațiile mari sau necrozele extinse refractare la tratamentul medicamentos este keratoplastia perforantă.
  - perforațiile mici pot beneficia de aplicarea adezivului tisular cu cianoacrilat.
  - ulcerele periferice au o evoluție favorabilă la acoperirea cu flap conjunctival.
  - **este interzisă acoperirea oricărei perforații sau descemetocel cu flap conjunctival.**

Keratitele fungice

- Sunt rare si foarte grave

- Fungii nefilamentoşi sunt organisme unicelulare care se înmulțesc prin înmugurire şi pe mediile de cultură produc colonii opace, cremoase (Candida).
- Fungii filamentoşi sunt organisme multicelulare care produc în mediile de cultură colonii penate, vătuite. Ei pot fi clasificați în fungi neseptați (Muchor, Rhizopus) şi fungi septați, care prezintă hife (Alternaria, Fusarium, Aspergilus).
- Fungii dismorfici sunt Histoplasma, Coccidioides şi Blastomices.
- Fungii penetrează corneea doar în prezența unor defecte epiteliale posttraumatice (cu materii vegetale) şi aderă de stromă prin intermediul adezinelor.
- Invazia stromală apare datorită multiplicării prin extensia hifelor de-a lungul sau prin lamelele corneene.
- Fungii invadează stroma fără a produce o reacție imunologică primară importantă deci fară a declanşa eliberarea factorilor chemotactici pentru neutrofile.
- Pătrunderea Candidei prin înmugurire este ajutată de fosfolipaze şi proteaze. Keratita cu Candida este favorizată de stări de imunosupresie sau imunodepresie şi de alte afecțiuni sistemice preexistente (diabet).
- **Factorii de risc ai keratitei fungice sunt traumatismele cu materii vegetale (lemn), lentilele de contact şi keratoplastia perforantă.**

Simptomatologie.

- durerea
- fotofobia
- hiperlăcrimarea
- hiperemia conjunctivală şi secreția muco-purulentă
- manifestările subiective sunt minime în cazul unui epiteliu intact.

Semne clinice.

- tipică pentru keratita fungică este evoluția lent progresivă a unui infiltrat stromal alb-gri cu marginile penate care se extinde dincolo de marginile unei ulcerații epiteliale adiacente.
- alteori epiteliul poate fi integru, elevat, cu aspect granular. pot apărea şi leziuni satelite, infiltrate inelare, plăci endoteliale şi reacție iridociliară cu hipopion.
- **Keratita cu Candida** se manifestă printr-un ulcer galben-alb, necroză stromală înconjurată de edem stromal. Evoluează spre profunzime şi se poate asocia cu o reacție iridociliară crescută. Se poate complica cu perforația corneei şi cu glaucom secundar.
- **Keratita filamentoasă (cu Aspergilus sau Fusarium)** se caracterizează printr-un infiltrat gri sau galben-alb dens cu marginile penate fine, înconjurat de edem stromal şi uneori de leziuni satelite. Prelungirile infiltratului sunt liniare. Epiteliul intact are un aspect granular.

Diagnosticul etiologic.

- Se face recoltarea materialului biologic de la baza ulcerului cu o spatulă Kimura sau biopsia corneeană sub biomicroscop (în cazul unor leziuni profunde).
- Frotiul colorat cu calcofluor alb identifică fungii coloraţi verde sau gri pe un fond roşu; frotiul colorat cu acridine –orange evidenţiază fungii filamentoşi coloraţi în verde sau portocaliu strălucitor; Alte colorații utile sunt PAS şi Gomori-metenamin argint. Mediul primar de cultură pentru fungi este mediul Sabouraud dextroză.

Tratamentul.

- Orice ulcer se tratează ca bacterian până la stabilirea diagnosticului etiologic.
- Afecțiunea necesită spitalizare şi monitorizarea zilnică a densității infiltratului, a evoluției marginilor penate şi extensiilor stromale.
- Este contraindicat tratamentul cu corticosteroizi în keratitele fungice.
- Antifungicul de elecție este Natamicin 5% (eficient mai ales pe fungi filamentoşi) o picătură pe oră 24 de ore. Dacă acest tratament nu dă rezultate se trece la Amfotericină B (eficientă pe Candida) o picătură la 15 minute inițial, apoi la o oră timp de 48 de ore, deoarece asocierea dintre antifungicele topice nu este indicată.
- Diagnosticarea keratitei cu Fusarium sau Aspergilus indică asocierea unui tratament topic cu Miconazol/Clotrimazol 1% o picătură pe oră cu un tratament sistemic p.o. cu unul din următoarele antifungice: Ketoconazol/Nizoral 200-400mg/zi, Itraconazol 200 mg/zi, Fluconazol (Diflucan) 200-400mg/zi.
- Scăderea tratamentului topic se face progresiv pe parcursul a câtorva săptămâni.
- Cicloplegia cu scopolamină 0.25% o picătură de 3 ori pe zi sau cu atropină 1% creşte confortul ocular datorită diminuării spasmului ciliar.
- Protecția ochiului cu scuturi transparente sau ochelari este indicată în subțieri corneene accentuate. În iminențele de perforație se utilizează adeziv cianoacrilat, dar cazurile refractare necesită keratoplastie perforantă.

<u>Keratitele parazitare. Keratita cu Acathamoeba.</u>

- Acanthamoeba este un parazit ubicuitar care poate exista într-o formă activă (trofozoid) şi o formă chistică.
- Trofozoidul aderă de epiteliul cornean şi invadează stroma cu ajutorul colagenazelor.
- Se produc fenomene inflamatorii, necroza şi edemul stromei corneene.
- Keratita apare mai ales după traumatisme corneene minime produse la cei care poartă lentilele de contact şi utilizează soluții dezinfectante nesterile sau înoată cu ele în bazine slab clorurate.

Simptomatologie.

- durere severă si fotofobie (disproporţionate faţă de aspectul clinic) şi pot dura câteva săptămâni.
- scăderea acuităţii vizuale şi hiperlăcrimare.

Semne clinice.

- edem palpebral este discret.
- injecţie perilimbică
- apariţia keratitei punctate superficiale sau a unor infiltrate/opacităţi subepiteliale şi epiteliale de-a lungul filamentelor nervoase corneene, care au aspectul unor pseudodendrite.
- uneori infiltrarea stromală este centrală sau paracentrală, gri-albă şi asociată cu un defect epitelial; alteori se decelează infiltrate stromale superficiale multifocale cu un epiteliu adiacent integru sau presărat de eroziuni punctare.
- tardiv, se observă un infiltrat inelar central sau paracentral complet sau incomplet (semn patognomonic care marchează o reacţie imună antigen-anticorp) şi pot coexista cu leziuni satelite. unele infiltrate stromale pot iradia spre limb.
- reacţia camerei anterioare este minimă.

Complicaţii:

- subţierea corneei şi perforaţie
- reacţie iridociliară cu hipopion
- sclerită
- sclerokeratită
- sclerită posterioară
- nevrită optică
- cataractă
- glaucom secundar;

Diagnosticul de laborator.

- recoltarea poate fi superficială cu spatula kimura sau profundă prin biopsie corneană.
- frotiul colorat cu calcofluor alb evidenţiază chemofluorescenţa verde a chisturilor.
- tehnicile de imunofluorescenţă pot identifica şi forma activă (trofozoidul).
- pentru diagnostic pot fi utile şi coloraţiile giemsa şi pas.
- mediul de cultură folosit pentru însămânţare este mediul cu agar nenutritiv cu E.coli.

Diagnosticul diferenţial:

- keratita bacteriană
- keratita herpetică
- keratita fungică
- keratita din boli de colagen

- ulcer Mooren
- degenerescența marginală Terrien
- ulcerul marginal
- flictenuloză
- infiltrate determinate de lentilele de contact
- keratomalacia
- keratoconjunctivita vernală.

Tratament.

- se interzice purtarea lentilelor de contact care sunt supuse unui examen microbiologic.
- pacienții sunt spitalizați și tratați cu unul din următoarele medicamente: neomicină 1% (o picătură la fiecare 30 de minute), propapidine isetionat/brolene 0.1% (o picătură la 30 de minute), polihexametil biguanid 0.02% (o picătură pe oră).
- după 48 de ore este redusă frecvența de administrare.
- se poate folosi adițional tratamentul sistemic cu itraconazol 200mg /zi.
- terapia durerii oculare include atât utilizarea agenților cicloplegici care diminuează spasmul ciliar, cât și a antiinflamatoarelor nesteroidiene și antialgicelor.
- în iminența de perforație transplantul cornean poate fi soluția terapeutică.

Keratitele interstițiale

- Keratitele interstițiale sunt inflamații ale corneei în care afectarea stromei constituie prima etapă în lanțul patologic şi nu este însoțită de afectarea primară a endoteliului sau epiteliului. .
- Patogenia afecțiunii este legată de infiltratul limfocitar și de neovascularizația profundă.
- Există două mari grupe etiologice:
  - keratita interstițială sifilitică poate apărea în cadrul sifilisului congenital (forma bilaterală) sau în sifilisul dobândit (forma sectorială unilaterală).
  - keratita interstițială nesifilitică. - are o etiologie variată: TBC, chlamidia, lepră, boala Lyme, sindromul Cogan, malarie, tripanosomiază, cisticercoză, herpes simplex, herpes zoster, virusul Epstein-Bar, rubeolă, variolă, vaccinia.

Keratita interstițială sifilitică este o manifestare a sifilisului congenital (90%) care debutează în primele două decade de vârstă.

- **Simptome.**
  - debut acut, bilateral simultan sau secvențial
  - durere oculară
  - scăderea acuității vizuale
  - lăcrimare, fotofobie
  - ochi roşu.

- **Semne clinice**.
  - initial apare o injecție perilimbică minimă şi o inflamație difuză stromală.
  - pe măsură ce evoluează, infiltratul stromal devine mai evident şi este însoțit de precipitate keratice fine şi neovascularizație periferică profundă.
  - netratată, neovascularizația stromală profundă avansează spre centrul corneei şi ocupă toată corneea (moment în care fotofobia şi scăderea acuității vizuale este maximă).
  - în câțiva ani leziunile regresează şi vasele stromale persistă golite de sânge (vase fantomă).
  - recurențele apar prin reinflamație şi umplerea cu sânge a vaselor.
  - cu timpul acestea pot duce la o subțiere a stromei corneene şi la cicatrizări.

Keratita interstițială tuberculoasă este unilaterală şi are o evoluție cu recurențe. Corneea este afectată doar sectorial periferic; neovascularizația pătrunde în stroma superficială şi de aceea poate evolua cu necroză şi cu un grad mai mare de opacifiere.

Keratita interstițială din lepră: leziunile apar în cadranul supero-temporal şi neovascularizația profundă poate afecta centrul corneei. Se poate complica cu necroză.

Keratita interstițială din sindromul Cogan

- Este o keratită interstițială profundă asociată cu o disfuncție acustico-vestibulară (tinitus, vertij şi surzire).
- **Simptome:**
  - durere oculară
  - hiperlăcrimare
  - ochi roşu
  - fotofobie
  - blefarospasm
  - scăderea acuității vizuale;
- **Semne clinice.**
  - debutul este acut cu injecție perilimbică şi infiltrat stromal superficial difuz sau sectorial asociat cu neovascularizație profundă.
  - faza acută durează luni iar faza cronică ani.
  - după regresia afecțiunii, corneea se clarifică şi neovasele devin neperfuzate.
- **Complicații:** uveită anterioară, episclerită, sclerită, vitrită, coroidită, papilită, glaucom, keratopatie în bandă.

Tratamentul keratitei interstițiale

- **în forma acută:** Prednisolon acetat 1% (o picătură pe oră); cicloplegie cu atropină 1% (o picătură de trei ori pe zi) şi tratamentul etiologic al bolii de fond (sifilis, tuberculoză).
- **în forma cronică:** keratoplastie perforantă;

Keratite virale

Keratita cu virusul herpes simplex

- Este cea mai frecventă cauză de orbire corneană în ţările dezvoltate.
- Prevalenţa infecţiei este de 150/100000 de persoane.
- Infecţia primară are loc în copilărie sau adolescenţă şi se manifestă ocular prin blefarită şi conjunctivită.
- Transmiterea virusului herpetic de tip 1 se face prin contact direct cu secreţii contaminate.
- Perioada de incubaţie este de 3-9 zile.
- Rata de recurenţă după primul episod este de 20% la un an, 25% la doi ani şi 40% la cinci ani.

Etiopatogenie.

- Virusul herpes simplex aparţine familiei herpesviridae şi este un ADN-virus. Prezintă un nucleu central, o capsidă proteică şi o capsulă.
- Virusul herpetic de tip 1 produce leziuni ale feţei, buzelor şi ochiului şi se transmite prin contactul cu o persoană cu herpes labial.
- Virusul herpetic de tip 2 produce un herpes genital care se transmite pe cale sexuală.
- În primă fază virusul se ataşează de receptorii celulari şi intră în celulă prin endocitoză, apoi are loc digestia enzimatică a capsidei.
- El se integrează în genomul gazdă şi intră într-o fază de latenţă.
- Declanşarea ciclului replicativ presupune transcrierea ADNului în ARN mesager şi sinteza proteinelor virale de către ribozomii celulei gazdă.
- În faza de eliberare particula virală nouă, care părăseşte nucleul, este învelită de un derivat al membranei nucleare şi apoi este exocitată. In timpul infecţiei primare, din copilărie, virusul străbate rădăcina senzorială a ganglionului trigeminal şi rămâne cantonat în nucleul neuronilor pseudounipolari într-o stare latentă nereplicativă (de fapt el produce transcripte asociate latenţei LATs care pot fi detectate şi joacă un rol în procesul de reactivare).
- S-a detectat ADN viral nu numai în ganglionul trigeminal ci şi în ganglionul cervical superior şi nucleul tractului mezencefalic al trigemenului.
- Scăderea imunităţii duce la reactivarea virusului.
- **În afectarea corneană epitelială transmiterea se face de la celulă la celulă. În boala stromală şi cea endotelială este implicat răspunsul imun al organismului (reacţie de hipersensibilitate întârziată).**

Infecţia oculară primară apare la cca 2-12 zile după contact şi afectează copii între 6 luni şi 5 ani, pe fondul unei boli generale cu febră uşoară şi sindrom gripal

- **Blefarita** se manifestă prin edem palpebral, cruste pe marginea pleoapelor şi leziuni veziculare care se vindecă fără cicatrice.
- **Conjunctivita** este acută, unilaterală, foliculară cu secreţie apoasă şi însoţită de adenopatie preauriculară. Foliculii din fornix se extind în ariile

tarsale şi pot fi asociaţi cu mici hemoragii subconjunctivale. În cazul atopiei afecţiunea este bilaterală.

- **Keratita epitelială.** La cca 2 săptămâni de la debut, 50% dintre pacienţi acuză o scădere uşoară a acuităţii vizuale şi fotofobie datorită apariţiei unei keratite punctate superficiale (care se colorează cu roz bengal). Celulele epiteliale se pot descuama şi eroziunile rezultate se pot impregna cu fluoresceină. Keratita punctată superficială poate evolua spre o varietate de leziuni epiteliale cu aspecte ovoidale, neregulate, stelate sau microdendrite. După alte 2-3 săptămâni leziunile epiteliale pot deveni periferice şi se pot asocia cu infiltrate subepiteliale.
- **Diagnosticul diferenţial** se face cu
  - leziunile palpebrale din herpes zoster, varicelă, moluscum contagiosum;
  - blefarita ulcerativă asociată cu keratită marginală;
  - keratite neasociate cu leziuni palpebrale (infecţii cu adenovirus, chlamidia).
- Complicaţiile primoinfecţiei sunt infecţiile bacteriene secundare (celulită pretarsală) şi keratita stromală.

Recurenţele keratitelor herpetice apar datorită reactivării virusului în gangilonul trigeminal şi transportul retrograd al acestuia spre celulele epiteliale şi keratocitele stromale.

- **Keratita dendritică.**
  - Keratita epitelială apare datorită efectului citopatic al virusului asupra celulelor epiteliale care devin edematiate.
  - Boala epitelială ia forme clinice variate: keratită punctată epitelială, keratită stelată şi keratită dendritică.
  - La examenul microscopic se observă celule epiteliale multinucleate şi la coloraţia Papanicolau se decelează incluzii eozinofilice nucleare.
  - **Simptomele** sunt senzaţia de corp străin, fotofobia şi hiperestezie. Recurenţele duc la anestezie corneană.
  - **Semne clinice.** Forma patognomonică este keratita dendritică care apare ca urmare a dispersiei virale liniare prin migrare de la celulă la celulă. Iniţial apare o placă de celule opace, edematiate şi în cîteva zile centrul leziunii se descuamează formând un ulcer liniar cu margini proeminente datorită edemului epitelial. Celulele edematiate se colorează cu roz bengal şi zonele descuamate cu fluoresceină. Tipic pentru acest tip de ulcer dendritic este arborizaţia precum şi dilatarea părţilor terminale. Keratita dendritică se rezolvă spontan sau cu tratament în 1-2 săptămâni. Injecţia ciliară asociată este intensă dar reacţia camerei anterioare este minimă.
  - **Diagnosticul pozitiv** este clinic deoarece ulcerul dendritic este patognomonic pentru keratita herpetică.

- **Complicații:**
  - **Ulcerul neurotrofic (metaherpetic)** este un ulcer steril neinfecțios care apare datorită denervării și a toxicității medicamentelor antivirale. Ulcerul este o arie întinsă de dezepitelizare cu marginile neinfiltrate (nu se colorează cu roz bengal). El are o evoluție lentă și poate evolua cu necroza stromală și perforație.
  - **Ulcerul geografic** reprezintă o agravare a keratitei dendritice sub un eventual tratament cu corticosteroizi topici. Aceștia sunt total contraindicați în keratita epitelială herpetică. Ulcerația este o zonă mare de dezepitelizare care se colorează cu fluoresceină. Marginile ulcerului se colorează cu roz bengal. Se asociază cu leziuni stromale și reacția camerei anterioare.
  - **Keratita stromală** (3%)
  - **Neovasclarizație corneană**
  - **Suprainfecție bacteriană**
- **Diagnosticul diferențial:**,
  - eroziune corneană posttraumatică
  - keratita din herpes zoster
  - pseudodendrite produse de lentilele de contact
  - keratita punctată superficială Thygeson
  - sindromul eroziunilor recurente
  - keratita cu acanthamoeba
  - keratopatii toxice;

- **Keratita stromală** este un nou stadiu al keratiei herpetice care apare imediat după sau la câteva săptămâni de la debutul keratitei epiteliale. Inflamația produce necroza lamelelor stromale care poate progresa în profunzime cu implicarea atât a membranei Descemet cât și a celulelor endoteliale. Keratita stromală se asociază cu reacție iridociliară cu precipitate keratice. Procesul patologic se manifestă cu durere de intesitate variată, hiperlăcrimare și senzație de corp străin. Are atât o componentă infecțioasă cât și una imunologică. Principalele entități patologice ale keratitei stromale sunt keratita necrotică stromală și keratita disciformă.
  - **keratita necrotică stromală** se poate asocia sau nu cu ulcerația epiteliului. Se manifestă print-un infiltrat stromal necrotic dens galben-alb. Uneori datorită necrozei apare un abces stromal (un infiltrat necrotic brânzos). Cu cât procesul patologic este mai profund cu atât reacția iridociliară este mai puternică (uneori chiar iridociclită cu hipopion). Complicațiile sunt legate de neovascularizația leziunii și de posibilitatea apariției glaucomului și a cataractei secundare. De asemenea ulcerația adiacentă infiltratului stromal se poate infecta.

- **keratita disciformă** este un edem stromal localizat fără necroză stromală sau neovascularizaţe. Infecţia virală activă, ADNul viral latent şi resturile antigenice pot declanşa o reacţie imunopatologică de hipersensibilitate care produce un edem stromal discifom central sau paracentral însoţit de apariţia unor precipitate keratice fine ca semn al unei reacţii uveale minime. În jurul edemului disciform se poate observa un inel Wessely produs de reacţia de precipitare antigen-anticorp. Acesta poate fi complet sau incomplet şi este separat de edemul disciform printr-o zonă de cornee clară. Edemul stromal dă un aspect mătuit al stromei şi induce îngroşarea corneei. Accentuarea edemului stromal produce pliuri ale membranei Descemet şi edem epitelial microchistic (care evoluează spre keratită buloasă şi ulceraţia epiteliului). Senzaţia corneană este diminuată. Presiunea intraoculară este uneori crescută. Evoluţia keratitei disciforme este lentă, nepredictibilă. Uneori corneea se poate clarifica lent sau pot rămâne sechele cicatriciale. Alteori ulceraţia epitelială persită sub forma unui ulcer indolent care se poate suprainfecta. Keratita disciformă se poate complica şi cu glaucom secundar. Diagnosticul diferenţial se face cu keratitele disciforme care au ca etiologie herpesul zoster, vaccina, oreion sau varicela.
- **leziunile endoteliale (endotelită)** se manifestă prin endotelită asociată cu trabeculită şi creşterea tensiunii intraoculare. Aceste leziuni induse de keratita disciformă sunt însoţite de o reacţie uveală cu precipitate keratice fine.

Diagnosticul pozitiv.

- Diagnosticul în keratita herpetică este un diagnostic bazat pe semnele clinice şi pe istoricul afecţiunii.
- Doar în cazul în care exită dubii se recurge la examenul de laborator.
- Recoltarea se face de la baza ulcerului şi se prepară frotiuri.
- Coloraţia Papanicolau arată prezenţa unor incluzii eozinofilice intranucleare.
- Coloraţia Giemsa evidenţiază celule gigante multinucleare (ele sunt nespecifice deoarece sunt identice cu cele întâlnite în varicelă şi herpes zoster).
- Datele imunologice furnizate de reacţiile de imunofluorescenţă, de RFC (reacţia de fixare a complementului evaluează titrul anticorpilor la o săptămână de la debut şi la două săptămâni) şi ELISA pot confirma diagnosticul.
- ADN viral prezent în cornee poate fi detectat cu ajutorul PCR (polimerase chain reaction).
- Culturile virale nu se folosesc în mod uzual.
- Este necesară efectuarea de frotiuri şi culturi pentru fungi şi bacterii dacă există suspiciunea că leziunile corneene s-au suprainfectat.

Tratamentul

- **Infecția oculară primară:**
  - **Blefarita.**
    - ➢ unguent cu eritromicină sau bacitracină (o aplicație de 2 ori pe zi); unguent cu acyclovir (o aplicație de 3 ori pe zi), vidarabină 3% sau trifluorotimidină1% timp de 7-14 zile.
    - ➢ aplicarea de comprese calde de 3 ori pe zi.
    - ➢ dacă leziunile sunt severe se poate asocia acyclovir sistemic p.o. 400mg de 5 ori pe zi 7-14 zile.
    - ➢ veziculele de pe pleoape se pot debrida uşor.
  - **Conjunctivita** se tratează cu Trifluorotimidină 1% (9 picături pe zi) sau Vidarabină 3% unguent (o aplicație de 5 ori pe zi) timp de 7 zile.
  - **Keratita epitelială** (vezi infecția recurentă)
- **Recurențele keratitelor herpetice**
  - **Keratita epitelială.**
    - ➢ corticosteroizii topici sunt absolut contraindicați.
    - ➢ keratita dendritică se tratează 7-14 zile cu trifluorotimidină 1% (9 picături pe zi), acycloguanozină unguent 3% (acyclovir/zovirax o aplicație de 5 ori pe zi) sau vidarabină 3% unguent (o aplicație de 5 ori pe zi).
    - ➢ fotofobia, spasmul ciliar sau reacția uveală necesită prescrierea agenților cicloplegici-scopolamină 0.25% (o picătură de 3 ori pe zi) sau ciclopentolat 1% (o picătură de trei ori pe zi) şi a ochelarilor de soare.
    - ➢ nu este necesară pansarea.
    - ➢ o altă alternativă este debridarea urmată de tratament antiviral topic. ea este contraindicată în ulcerul geografic, în keratită dendritică apărută sub tratament cu corticosteroizi topici sau în leziuni stromale.
    - ➢ analgezicele sunt utile în primele 48 de ore.
  - **Keratita disciformă.**
    - ➢ inițial orice leziune epitelială se tratează până la dispariția defectului epitelial.
    - ➢ tratamentul cicloplegic se face cu scopolamină 0.25% o picătură de 3 ori pe zi .
    - ➢ dacă este severă şi asociată cu scăderea acuității vizuale se adaugă prednisolon acetat 1% (o picătură de 4 ori pe zi) şi profilactic trifluorotimidină 1% (o picătură de 3 ori pe zi).
    - ➢ tratamentul cu corticosteroizi topici se diminuează în luni sau ani mai întâi la concentrații de 0.125% apoi se trece pe flumetol şi se menține doza minimă.
    - ➢ hipertensiunea oculară este tratată cu Timolol 0.5% (o picătură de 2 ori pe zi).

- **Ulcerul neurotrofic (metaherpetic)** este un ulcer lent progresiv care este refractar la tratamentul cu antivirale; dacă după 14 zile de tratament ulceraţia nu dă semne de rezoluţie este obligatorie întreruperea antiviralelor şi prescrierea de unguente cu lacrimi artificiale sau cu eritromicină (o aplicaţie de 6 ori pe zi), pansament compresiv sau lentilă de contact terapeutică.
- **Keratita stromală necrozantă**
  - agenţi cicloplegici (scopolamină 0.25% o picătură de 3 ori pe zi), Trifluorotimidină 1% (o picătură de 4 ori pe zi), unguent cu eritomicină (o aplicaţie seara dacă există defect epitelial)
  - Prednison p.o. (60-80 mg/zi în doză unică asociat cu Ranitidină).
  - dacă nu se vindecă în 14 zile se tratează ca un ulcer metaherpetic.
  - dacă defectul epitelial este persitent sau ulcerul nu răspunde la tratament şi nu există suprainfecţie bacteriană se poate efectua un flap conjunctival (dar cu precauţie pentru că se pot produce recurenţe sub acesta).
  - dacă apare iminenţa de perforaţie sau cicatrizarea a produs o scădere marcată a acuităţii vizuale se poate recurge la keratoplastia perforantă (recurenţa pe grefă 15%).

Keratita cu virusul herpes zoster

- Virusul herpes zoster, un ADN-virus care face parte din familia herpesviridae, reponsabil de producerea varicelei şi a zosterului.
- În timpul varicelei se produce un episod viremic în care virusul se cantonează în neuronii pseudounipolari ai ganglionilor spinali şi trigeminal în stare latentă nereplicativă.
- Scăderea imunităţii duce la reactivarea virusului care este transportat pe cale nervoasă spre dermatomerul corespunzător.
- In zoster infecţia trigeminală este a doua ca localizare după implicarea dermatomerului toracic.
- Există o corelaţie dintre afectarea teritoriului cutanat al nervului nazociliar (ramură a nervului oftalmic) şi apariţia leziunilor oculare.
- Factorii favorizanţi în apariţia zosterului sunt vârsta, imunosupresia (transplant, radioterapii, tratament antineoplazic) şi afecţiuni precum SIDA, leucemii şi tumori maligne.
- Afectarea oculară evoluzează în trei faze: acută, cronică şi faza de recădere.

Faza acută

- **Simptome.**
  - herpesul zoster ocular debutează acut ca un sindrom gripal cu febră şi cefalee după care se instalează o nevralgie în teritoriul nervului oftalmic (unilateral pe tegumentul scalpului, frunţii, pleoapa

superioară, treimea medială a pleoapei inferioare, aripa nasului şi globul ocular).

- durerea variază ca intensitate de la jenă la arsură sau durere violentă şi este asociată cu disestezie sau hiperestezie. nevralgia postherpetică poate fi extrem de severă, accentuată noaptea, constantă sau intermitentă, agravată de atingere şi căldură. este însoțită uneori de depresie profundă.

- **Semne clinice.**
  - **Leziunile cutanate** apar la 3-5 zile de la debutul nevralgiei.
    - constau într-un eritem maculo-papular însoțit de edem periorbital şi palpebral, după care apar vezicule (cu un conținut clar), pustule (cu conținut brun şi purulent), ulcerații şi apoi cruste.
    - erupția cutanată este unilaterală, limitată la teritoriul cutanat al nervului oftalmic (tegumentul scalpului, frunții, pleoapa superioară, treimea medială a pleoapei inferioare şi aripa nasului) şi nu trece peste linia mediană.
    - leziunile cutanate situate pe aripa nasului (semnul hutchinson) indică o afectare a nervului nazociliar şi sunt un factor de predicție pentru viitoare implicare oculară.
  - **Leziunile oculare** pot fi variate (conjunctivită papilară, pseudomembranoasă, membranoasă sau foliculară), episclerită, keratită, uveită anterioară). S-au observat câteva forme clinice de afectare corneană:
    - **Keratita punctată epitelială** este cea mai frecventă şi apare la cca 2-5 zile de la debutul eritemului. Biomicroscopic se observă insule de celule epiteliale edemațiate, elevate colorabile cu roz bengal dispuse paracentral şi mai ales periferic tapetate uneori cu mucus.
    - **Ulcerele microdendritice sau pseudodendritele** au formă stelată apar după 5-7 zile prin confluarea leziunilor epiteliale periferice din stadiul precedent. Ele sunt leziuni epiteliale elevate serpiginoase care nu au dilatații terminale şi care se colorează puternic cu roz bengal.
    - **Keratita numulară** apare la cca 10 zile de la debutul eritemului cutanat şi este reprezentată de opacități stromale superficiale, granulare, albe înconjurate de un halou.
    - **Keratita disciformă** apare după trei săptămâni sub forma unui edem stromal difuz cu marginile bine demarcate, neînsoțit de neovascularizație. Poate evolua cronic.
    - **Keratita vasculară limbică (fasciculată)** reprezintă un edem stromal periferic neovascularizat asociat cu sclerită care evoluează spre cicatrizare şi degenerescență lipidică.

Faza cronică.

- **Leziuni oculare**
  - **Leziunile cutanate palpebrale** se pot complica cu cicatrici care produc trichiazis, entropion şi ectropion.
  - **Leziunile conjunctivale.** Conjunctivita secretantă de mucus este asociată cu prezența granuloamelor lipidice pe conjunctiva tarsală.
  - **Keratita:**
    - **keratita numulară** se manifestă prin opacităţi stromale superficiale, granulare care pot conflua şi produce cicatrice corneene.
    - **keratita cu plăci mucoase** debutează la 3-4 luni de la debutul erupției cutanate, cu injecție ciliară şi se manifestă prin prezența unor plăci mucoase elevate cu marginile demarcate care se colorează puternic cu roz bengal. Forma plăcilor se modifică zilnic atât ca formă cât şi ca poziție. Aceste leziuni sunt asociate cu edem epitelial difuz în aria plăcilor, uşoară diminuare a transparenței stromale; după circa trei luni plăcile mucoase pot dispărea.
    - **keratita neurotrofică** este asociată cu diminuarea continuă a sensibilității corneene. Biomicroscopic se observă un defect epitelial ovoidal orizontal cu marginile uşor proeminente neinflamate.
    - **keratita disciformă** poate apărea după câțiva ani datorită unei reacții imune antigen-anticorp şi se manifestă printr-un edem stromal difuz, bine demarcat care poate evolua spre cicatrizare , neovascularizație şi degenerescență lipidică.

Faza de recurență poate apărea chiar şi după 10 ani de la primul episod şi este indusă de eliminarea tratamentului cu corticosteroizi.

- Leziunile sunt variate: episclerite, sclerite, keratite, uveite anterioare şi glaucom secundar.

Complicații:

- episclerite, sclerite, sclerokeratite
- iridociclită cronică (granulomatoasă şi negranulomatoasă),
- ischemia corpului ciliar (care produce hipotonie şi ftizia bulbi)
- cataracta secundară subcapsulară posterioară
- glaucom secundar
- vitrită
- leziuni retiniene (retinită, obstrucție de ramură sau de arteră centrală a retinei, tromboflebită, dezlipire de retină exudativă, perivasculită, neuroretinită
- leziuni ale nervului optic (nevrită optică retrobulbară, neuropatie optică ischemică anterioară),
- leziuni pupilare (sindrom Horner datorită leziunilor lanțului simpatic)

- hemiplegie contralaterală şi encefalită.

Diagnosticul de laborator.

- Virusul herpes zoster poate fi izolat din vezicule şi cultivat pe culturi de țesut pulmonar embrionic.
- Coloraţia Papanicolau evidenţiază incluzii eozinofilice intranucleare.
- Coloraţia Giemsa este nespecifică şi identifică prezența celulelor gigantice multinucleare.
- Diagnosticul este confirmat serologic prin imunofluorescenţă, ELISA şi reacţia de fixare a complementului.

Diagnosticul diferenţial:

- keratita herpetică
- keratita cu virusul Epstein-Bar
- keratita din oreion şi keratita interstiţială.

Tratament:

- **Leziunile cutanate**
  - la adulți la mai puțin de 72 de ore de la debutul eritemului: comprese calde perioculare de 3 ori pe zi, Acyclovir 800mg p.o. de 5 ori pe zi 7 zile sau Famcyclovir 500mg de 3 ori pe zi 7 zile, unguent cu eritromicină sau bacitracină o aplicație de 2 ori pe zi.
  - poate fi utilizată şi Vidarabina unguent (o aplicație de 4 ori pe zi) 10 zile.
- **Conjunctivita** se tratează cu eritromicină unguent o aplicație de 2 ori pe zi.
- **Keratita epitelială superficială şi ulcerul microdendritic:** lacrimi artificiale (o picătură pe oră şi unguent seara) şi Prednisolon acetat 1% (o picătură de 4 ori pe zi);
- **Keratita neurotrofică:** unguent cu eritromicină sau lacrimi artificiale (o aplicație de 4 ori pe zi); lentile de contact terapeutice; este utilă efectuarea unui flap conjunctival sau tarsorafie; subțierea avansată şi iminența de perforație se tratează cu adeziv cianoacrilat sau flap conjunctival; în stadiile severe se indică keratoplastia perforantă;
- **Keratita numulară şi keratita disciformă:** Prednisolon acetat 1% (o picătură pe oră după care se scade frecvența la 4 ore); unguent cu eritromicină (o aplicație seara);
- **Keratita necrotică severă** refractară la tratament este o indicație pentru keratopatia perforantă.
- **Retinita, coroidita, paraliziile de nervi cranieni, nevrita optică:** Acyclovir i.v. 5-10mg/kg de 3 ori pe zi asociat cu Prednison (p.o. 60 mg/zi);
- **Nevralgia postherpetică şi depresia:** Acetominofen, Amitriptilină (p.o. 25 mg de 3 ori pe zi), Doxepin (Zonalon unguent o aplicație de 3 ori pe zi);Lidocaină topică (lignocină) gel 5% sau Prilocaină cremă;Capsaicină cremă;

Keratita cu adenovirus

- Afectarea corneană apare mai frecvent în cadrul keratoconjunctivitei epidemice (adenovirus tipul 8 şi 19) şi mai rar în sindromul faringoconjunctival (adenovirus tip 3 şi 7).

Simptomatologie: lăcrimare, fotofobie şi ochi roşu;
Semne clinice. Keratita evoluează în trei stadii:

- Stadiul 1 (după două zile de la debutul simptomatologiei): keratita puntată superficială;
- Stadiul 2 (după două săptămâni): infiltrate subepiteliale adiacente leziunilor epiteliale;
- Stadiul 3: infiltrate stromale superficiale;

Keratita cu virusul Epstein-Bar

- Virusul Epstein-Bar (un ADN virus) se transmite prin salivă.
- Infectează limfocitele B salivare şi rămâne în stare latentă.
- Reactivarea virusului produce mononucleoza infecțioasă şi leziuni oculare (conjunctivale, corneene, uveale), nevrită optică.

Semne clinice:

- **leziuni uveale**: irită, panuveită;
- **leziuni corneene:** keratită dendritică epitelială, multifocală, infiltrate subepiteliale, opacități stromale granulare anterioare, infiltrate periferice multifocale, keratită ulcerativă periferică;
- **leziuni conjunctivale:** conjunctivita foliculară, sindrom oculoglandular

Complicații: panuveită, coroidită şi papilită;
Diagnosticul de laborator. Diagnosticul pozitiv implică detectarea anticorpilor heterofili prin teste de aglutinare.
Diagnosticul diferențial:

- keratita cu herpes simplex
- keratita cu virusul varicela-zoster
- keratita cu adenovirus
- keratita din sarcoidoză
- keratita interstițială sifilitică, tuberculoasă, lepră şi oncocercoză.

Tratament: Acyclovir (p.o. 800mg de 5 ori pe zi) şi corticosteroizi topici (în keratita stromală şi irită)

Keratitele din exanteme virale

- **Keratita din varicelă:** keratită epitelială asociată cu ulcerații superficiale; keratită disciformă;
- **Keratita din rujeolă:** keratită punctată superficială;
- **Keratita din parotidita epidemică:** keratită punctată superficială; keratita disciformă;
- **Keratita cu moluscul contagiosum:** keratită punctată superficială;

- **Keratita vaccinală:** keratita marginală adiacentă vaccinei conjunctivale (după inocularea accidentală a conjunctivei), keratita pustuloasă (ulcerație progresivă spre perforație), keratita disciformă;
- **Keratita din variolă:** infiltrate nodulare la limb care ulcerează și perforează corneea;

Keratita punctată superficială

- Keratita punctată superficială este un sindrom clinic care are un spectru etiologic larg caracterizat prin leziuni epiteliale punctate.

Etiologie:

- keratopatie superficială Thygeson
- keratite virale
- sindromul de ochi uscat, keratopatie de expunere
- traumatisme corneene, corpi străini corneeni, arsuri chimice, keratopatie determinată de radiația UV sau termică,
- toxicitatea medicamentelor topice
- deficiență de vitamina A
- lentile de contact
- conjunctivite
- blefarite
- trichiazis
- entropion
- ectropion;

Simptomatologie:

- fotofobie
- durere oculară (de la jenă oculară la durere violentă)
- blefarospasm
- hiperemie conjunctivală
- secreție apoasă sau mucoasă;

Semne clinice:

- injecție conjunctivală
- infiltrate epiteliale punctate care se transformă în eroziuni (acestea se colorează cu fluoresceină);pot conflua formând defecte epiteliale mai mari.

Tratament:

- **keratita punctată superficială extinsă:** unguent cu Eritromicină (o aplicație de 3 ori pe zi) 3-5 zile; cyclogil 1% (o picătură) și pansament 24 de ore; dacă a purtat lentile de contact este necesară eliminarea lor și prescrierea unui tratament cu Ciloxan (o picătură de 6 ori pe zi și unguent seara);
- **keratita punctată superficială minimă:** lacrimi artificiale (o picătură de 4 ori pe zi și unguent o aplicație seara);

Keratita punctată superficială Thygeson

- Este o keratită punctată superficială bilaterală secvențială, cronică caracterizată printr-o evoluție fluctuantă.
- Debutează în decada a treia de vârstă şi este mai frecventă la femei.
- Durata medie a afecțiunii este de cca 4 ani.

Etiologia este necunoscută. S-a conturat ideea unei etiologii virale sau alergice (deoarece există o predispoziție a celor cu antigen HLA-DR3 sau HLA-Dw3);
Simptomatologie. debutul este insidios şi este urmat de episoade recurente de jenă oculară, fotofobie şi lăcrimare, rar scăderea acuității vizuale.
Semne clinice.

- biomicroscopic se evidențiază infiltrate intraepiteliale granulare (3-40) albegri stelate, rotunde sau ovale, elevate, centrale, cu rezoluție extrem de lentă şi foarte rezistente la încercarea de a le îndepărta mecanic.
- nu se colorează cu fluoresceină ci cu roz bengal.
- uneori se decelează opacități subepiteliale adiacente
- vindecarea keratitei se face fără sechele.
- recurențele au loc în diferite zone, localizările periferice fiind asociate cu o neovascularizație discretă.

Diagnosticul diferențial:

- keratita cu herpes simplex
- keratita de expunere
- keratita cu molluscum contagiosum
- keratita cu adenovirus
- keratita neurotrofică
- keratita stafilococică
- traumă
- sindromul de ochi uscat;

Tratament: lacrimi artificiale (o picătură de 8 ori pe zi şi unguent seara); în formele severe se prescrie Flumetol 0.1% (o picătură de 4 ori pe zi 7 zile) sau lentilă de contact terapeutică.

AFECȚIUNI CORNEENE PERIFERICE ASOCIATE CU SUBȚIERI CORNEENE PERIFERICE

Degenerescența marginală Terrien

- Este o afecțiune corneană periferică neinflamatorie, lent progresivă caracterizată prin subțierea corneei periferice unilaterala sau bilaterala.
- Frecvent este bilaterala asimetrică (în 86% din cazuri); 66% sunt persoane de peste 40 de ani, 75% de sex masculin.
- **Etiologie** necunoscută;
- **Simptomatologie.**
  - afecțiunea este nedureroasă şi deci asimptomatică o lungă perioadă.

- se manifestă printr-o scădere progresivă a acuității vizuale datorită unui astigmatism care inițial este contrar regulii apoi devine neregulat.

- Biomicroscopia indică inițial existența unei opacități stromale periferice punctate galbene-albe în partea superioară a corneei separată de limb printr-o zonă de cornee clară.
  - subțierea corneană periferică progresivă este paralelă cu limbul şi induce apariția unui şanț periferic al cărui epiteliu este intact.
  - şanțul are o margine periferică mai atenuată şi o margine centrală gri-albă mai subliniată (datorită existenței depozitelor lipidice).
  - subțierea corneană progresează circumferențial şi determină apariția unei ectazii corneene periferice superioare.
- Topografia corneană computerizată cuantifică astigmatismul neregulat şi dinamica ectaziei corneene.
- **Complicații:**
  - pseudopterigion (20%)
  - perforația la traumatisme minime (rar)
  - necroza inflamatorie (rar)
  - astigmatism neregulat sever;
- **Tratament**
  - evitarea traumatismelor oculare se face prin protecția cu ajutorul ochelarilor cu lentile de policarbonat.
  - corecția optică a astigmatismului neregulat se face inițial cu lentile aeriene şi apoi cu lentile de contact dure.
  - tratamentul chirugical este indicat doar formelor avansate. Se poate efectua o keratoplastie lamelară inelară sau o keratoplastie perforantă.

<u>Dellen</u>

- Dellen este o arie de subțiere corneană periferică neinflamatorie adiacentă unei elevații conjunctivale sau corneene.
- Principalele condiții patologice de apariție a dellen sunt:
  - afecțiuni ale conjunctivei: pterigion, tumori conjunctivale, hemoragii conjunctivale, chemozis;
  - chirurgia strabismului
  - chirurgia glaucomului (bulele de filtrare);
  - lentilele de contact.
- Leziunile proeminente conjunctivale şi corneene juxtalimbice produc o instabilitate locală a filmului lacrimal care determină dezhidratarea stromei şi compactarea lamelelor sale.
- **Evoluție.** Extrem de rar pot apărea procese de fibroză şi neovascularizație în aria leziunii.
- **Simptomatologie.** De cele mai multe ori dellen este asimptomatic. Rareori este însoțit de senzație de corp străin şi disconfort ocular.

- **Semne clinice.** Biomicroscopia polului anterior evidențiază o arie ovală de subțiere periferică adiacent unei leziuni elevate conjunctivale sau corneene. Fluoresceina se acumulează în depresiunea creată dellen dar nu se observă eroziune.
- **Tratament.** Unguentul cu lacrimi artificiale şi pansamentul 24 de ore poate duce la dispariția dellen. Pacienții care au suferit o operație de strabism sau au o bulă de filtrare se pot trata cu lacrimi artificiale fără conservant o picătură de 4-8 ori pe zi şi unguent seara.

Keratita marginală (ulcerul cataral)

- Este o keratită periferică datorată reacției de hipersensibilitate la exotoxina stafilococică.
- **Simptomatologie.** Afecțiunea are un debut acut cu fotofobie, durere moderată şi simptome caracteristice blefaritei.
- **Semne clinice.**
  - în faza infiltrativă se observă biomicroscopic infiltrate stromale gri-albe multiple bilaterale, juxtalimbic localizate în zona de intersecție dintre marginile pleoapelor şi limbul sclero-cornean (adică în dreptul orelor 10, 2, 4 şi 8). infiltratele sunt separate de limb printr-o zonă de cornee clară de cca 1mm.
  - în faza de ulcerație apare o eroziune a epiteliului deasupra infiltratului, care poate evolua circumferențial. în faza de rezoluție corneea se clarifică şi pot apărea neovase
- **Evoluție:** episoade recurente;
- **Afecțiuni asociate:** blefarită, flictenuloză, rozacee ocular, keratită punctată superficială;
- **Diagnosticul diferențial:** keratite infecțioase şi keratite ulcerative periferice neinfecțioase care evoluează cu subțieri corneene periferice;
- **Tratament:**
  - în forma uşoară: comprese calde şi unguent cu antibiotic seara (Eritromicină sau Bacitracină);
  - în formele medii şi severe: comprese calde şi unguent cu antibiotic seara (Eritromicină sau Bacitracină), Prednisolon acetat 0.125% o picătură de 4 ori pe zi şi Tobrex o picătură de 4 ori pe zi;
  - în formele recidivante implică pe lângă tratametul precedent şi prescrierea de Doxiciclină: 100 mg p.o. la 12h timp de o lună, apoi o tabletă pe zi a doua lună şi ulterior jumătate de tabletă câteva luni.

Ulcerul Mooren (ulcus rodens Mooren)

- Este o afecțiune idiopatică inflamatorie progresivă manifestată printr-o keratită ulcerativă periferică care evoluează circumferențial şi central.
- Ulcerul Mooren este o necroză ischemică datorată vasculitei vaselor limbice.

- **Forme clinice:**
  - **forma limitată** este unilaterală, apare la persoane de peste 40 de ani, se asociază cu o evoluție lentă, durere moderată şi răspuns rapid la tratament.
  - **forma progresivă** este bilaterală, apare la tinerii nigerieni în asociere cu parazitoze şi este rapid progresivă şi refractară la tratament.
- **Simptomatologie.** Afecțiunea este caracterizată prin durere intensă şi hiperlăcrimare.
- **Semne clinice.**
  - inițial apar infiltrate stromale periferice superficiale, gri în partea nazală sau temporală a corneei, neseparate de limb printr-o zonă clară. infiltratele se unesc sub formă semilunară alb-galbenă în periferia corneei.
  - apare un defect epitelial care transformă infiltratul în ulcer cornean periferic ce progresează central şi circumferențial.
  - marginea centrală a ulcerului este activă şi pe măsură ce avansează lasă în urmă o cornee subțire care se reepitelizează prin creşterea conjunctivei; corneea este invadată de neovase şi fibroblaste care produc arii de opacifiere.
- **Complicații:**
  - perforația corneei la traumatisme minime
  - cataracta secundară, glaucom secundar
  - uveită.
- Diagnosticul pozitiv este un diagnostic de excludere în care trebuie eliminate afecțiunile corneene care produc subțieri corneene periferice.
  - examene paraclinice (hemoleucograma, VSH, factorul reumatoid, anticorpi antinucleari, teste hepatice, radiografii pulmonare şi examen de urină) - pot diagnostica etiologia unei keratite ulcerative periferice asociată cu boli de colagen vasculare.
- Diagnosticul diferențial
  - keratite ulcerative periferice din boli de colagen vasculare: poliartrita reumatoidă, artrita reumatoidă juvenilă, lupus eritematos sistemic, granulomatoza Wegener, scleroza sistemică progresivă, policondrită, poliarterită nodoasă, sindromul Cogan;
  - keratite ulcerative periferice din keratite bacteriene, keratita marginală, traumatisme, arsuri cu alcalii, chirurgia cataractei, keratite virale (herpes simplex, herpes-zoster);
  - keratite din afecțiuni oculo-dermatologice: sindromul Steven-Johnson, rosacee oculară, psoriazis, pemfigus, ihtioză, pioderma cangrenosum;
  - degenerescențe corneene: degenerescența marginală pellucida, degenerescența Terrien, degenerescențe senile;

Tratament:

- evitarea traumatismelor oculare (ochelari policarbonați ziua şi scut noaptea), tratament profilactic cu antibiotice (Ciloxan o picătură de 4 ori pe zi), cicloplegie (Ciclogil sau atropină o picătură de 3 ori pe zi), inhibitor de colagenaze (Mucomist 10%, Acetilcisteină sau L-cisteină), corticosteroizi topici (Prednisolon acetat 1% la o picătură de 4 ori pe zi);
- pacienților care nu răspund favorabil la tratamentul topic li se asociază şi Prednison (60-100mg pe zi într-o singură doză dimineața şi Ranitidină p.o.150mg o tabletă de 2 ori pe zi);
- tratamentul chirurgical se recomandă în cazuri refractare şi constă în excizie conjunctivală, flap conjunctival şi crioterapie;
- ultima linie de tratament este reprezentată de agenții imunosupresori (ciclofosfamidă, metrotrexat şi ciclosporină A). Interferonul este recomandat pacienților cu hepatită C.
- în cazul unei perforații iminente se utilizează adeziv tisular (cianoacrilat) sau keratoplastia lamelară.

Keratita flictenulară

- Se caracterizează prin apariția unor flictene (granuloame) conjunctivale sau corneene în vecinătatea limbului sclero-cornean datorită unei reacții de hipersensibilitate tip IV la antigenele parazitare sau bacteriene (ex. Stafilococ, bacilul Koch).
- Este mai frecventă la femei şi copii.
- Afecțiunea este bilaterală în 78% din cazuri.
- Flictenuloza este manifestarea clinică a unei reacții de hipersensibilitate întârziată tip IV la antigene bacteriene sau parazitare. Principalii agenți patogeni care sunt responsabili de apariția acestei afecțiuni sunt: stafilococul, bacilul Koch, coccidioides, candida, himenolepis nana, chlamidia, leishmania, neisseria gonorhee. În flictenuloză apare o leziune granulomatoasă care are o arie centrală formată din limfocite B şi histiocite şi o arie periferică de limfocite T.
- **Simptomatologie.**
  - afectarea conjunctivei se manifestă prin episoade recurente de lăcrimare, iritație, mâncărime care durează 1-2 săptămâni.
  - afectarea corneei produce un tablou clinic dominat de durere oculară medie-severă, fotofobie, lăcrimare şi blefarospasm.
- **Semne clinice:**
  - **flictenula conjunctivală** este un nodul de culoare albă, localizat pe conjunctiva bulbară juxtalimbic; el se află în centrul unei zone de hiperemie. După câteva zile partea superficială a nodulului devine gri şi mai moale şi apoi dispare fără a lăsa cicatrice.
  - **flictenula corneană** debutează la limbul sclero-cornean sub forma unui nodul alb care este mărginit de vase conjunctivale dilatate.

- flictena corneană poate evolua după o săptămână cu un ulcer marginal care migrează radiar, superficial spre centrul corneei, datorită necrozei epiteliului.
- ulcerul avansează spre centrul corneei printr-o sprânceană de invazie formată dintr-un infiltrat alb.
- partea juxtalimbică a ulcerului şi tesutul peste care acesta a migrat este invadat de fibroblaste şi neovase superficiale.
- întreaga evoluție poate dura 10-14 zile şi lasă o cicatrice corneană de formă variată (cel mai frecvent triunghiulară cu baza la limb).
- foarte rar flictenuloza se poate manifesta la nivelul corneei prin leziuni corneene miliare, infiltrate difuze sau panus flictenular.

- **Complicații:** cicatrice corneană de formă variată; fără tratament duce la orbire; foarte rar flictena corneană poate perfora;
- **Evaluarea paraclinică** este recomandată pentru TBC (radiografie toracică, IDRppd), testare serologică pentru chlamidia, coccidioides, hymenolepis nana.
- **Diagnostic diferențial:**
  - pinguecula inflamată
  - ulcer cornean infecțios
  - ulcer marginal
  - keratita din rosaceea oculară
  - trahom
  - episclerită nodulară
  - keratoconjunctivită primăvăratecă;
- **Tratament:**
  - Prednisolon acetat topic 1% de 6 ori pe zi (efectul începe în 48-72 de ore),
  - tratamentul blefaritei (curățarea marginilor palpebrale, comprese calde), lacrimi artificiale fără conservant de 6 ori pe zi, unguent cu Eritromicină sau Bacitracină o aplicație seara, Doxiciclină p.o. 100mg pe zi sau eritromicină p.o. 1g pe zi.
  - Keratoplastia perforantă este indicată în cazurile asociate cu cicatrice corneene extinse.

<u>Keratita din rozacee oculară</u>

- Este cea mai gravă complicație a rosaceei oculare, afecțiune întâlnită în cadrul tabloului clinic al acneei rosacee (hiperemia feței accentuată de alcool sau condimente, teleangiectazii, papule şi pustule la nivelul feței şi rinofima).
- Cea mai frecventă manifestare a keratitei rozacee este keratita punctată superficială în 2/3 inferioare a corneei, urmată de invazia neovaselor în partea inferioară a corneei.

- Afecțiunea periferică debutează ca o keratită interstițială urmată de infiltrate subepiteliale în 2/3 inferioare a corneei.
- Neovascularizația periferică este localizată infero-temporal și infero-nazal, superficială și profundă. Infiltratele marginale stromale pot duce prin ulcerație la subțierea corneei periferice.
- **Complicații:** neovascularizația și cicatrizarea cu aspect triunghiular în partea inferioară a corneei.
- **Afecțiuni asociate.**
  - blefarita cronică posterioară
  - șalazionul recurent
  - conjunctivita,
  - sclerita
  - keratoconjunctivita sicca
- **Diagnosticul diferențial:**
  - keratita herpetică
  - keratita punctată superficială;
- **Tratamentul**
  - se face inițial cu corticosteroizi topic, unguent cu antibiotic, Doxiciclină p.o. (100 mg pe zi prima lună urmată de 50 mg pe zi câteva luni;
  - întreruperea prematură a tratamentului face posibilă apariția recurențelor
  - tratamentul blefaritei prin comprese calde și igienă locală;
  - tratamentul șalazionului și tratamentul agresiv al oricărui ulcer cornean asociat.

<u>Keratitele din bolile de colagen sistemice</u>

- Keratitele asociate cu bolile de colagen sistemice sunt afecțiuni autoimune care pot implica fie corneea periferică, fie cea paracentrală și pot duce prin ulcerație la subțieri și chiar perforații corneene.
- Există două tipuri de keratite ulcerative: periferice și paracentrale.
  - keratita ulcerativă periferică are ca substrat microangeita arcadelor vasculare limbice, a rețelei sclerale profunde și a celei episclerale datorită depunerii de complexe imune circulante.
- Principalele boli autoimune asociate cu keratite sunt poliartrita reumatoidă, lupusul eritematos sistemic, poliarterita nodoasă, granulomatoza Wegener.
- Principalele simptome sunt
  - senzația de corp străin
  - senzație de uscăciune
  - fotofobie
  - începețoșarea vederii.
  - keratitele sunt asociate cu sindrom de ochi uscat.

- Afectarea corneei poate îmbrăca mai multe forme: keratoconjunctivită sicca, keratită punctată superficială, keratită ulcerativă periferică şi sclerocheratită. S-au observat mai frecvent următoarele leziuni:
  - **şanțul marginal limbic** este o subțiere corneană periferică fără infiltrate sau ulcerație. Poate evolua circumferențial şi corneea centrală rămâne normală (cornee cu aspect de lentilă de contact). Este asociat uneori cu neovascularizație. Foarte rar subțierea marcată a corneei duce la apariția descemetocelului.
  - **keratita stromală acută** are un debut acut cu infiltrare stromală periferică sau opacitate cu edem stromal ; se poate asocia cu neovascularizație superficială şi sclerite nenecrotizante.
  - **keratita ulcerativă periferică şi keratoliza**
  - **sclerokeratită.** Opacitatea stromală din apropierea unui focar de sclerită poate evolua central. După diminuarea inflamației pot rămâne cicatrice corneene, neovase şi depozite lipidice.
- **Semne clinice specifice:**
  - **Keratita în lupus eritematos sistemic:** keratită punctată superficială, subțiere corneană periferică, infiltrat sau ulcer cornean marginal.
  - **Keratita în artrita reumatoidă** poate lua următoarele forme: keratita sclerozantă, subțierea corneană periferică, keratita stromală acută.
  - **Keratita din poliarterita nodoasă şi granulomatoza Wegener:** keratita ulcerativă periferică, infiltrat sau ulcer cornean marginal.
- **Diagnostic diferențial:**
  - keratitele din artrită reumatoidă juvenilă, lupus eritematos sistemic, granulomatoză Wegener, scleroză sistemică progresivă, policondrită, poliarterită nodoasă,
  - sindrom Cogan,
  - ulcer Mooren,
  - degenerescență marginală Terrien
  - degenerescența marginală pellucida.
- **Tratament:**
  - **Ulcerele paracentrale** răspund favorabil la ciclosporină 2% care stimulează vindecarea epitelială şi reducerea inflamației. Inhibitorii de metalproteinaze topice pot atenua subțierea stromală.
  - **Keratitele ulcerative periferice.**
    - Corticosteroizii topici sunt contraindicați mai ales în cazul subțierilor periferice.
    - Accelerarea vindecării epiteliale se inițiază prin utilizarea agenților mucolitici, lacrimi artificiale fără conservanți şi ocluzia punctelor lacrimale pentru tratarea sindromului de ochi uscat.

- Pentru diminuarea inflamației se prescriu antiinflamatorii nesteroidiene.
- Imunosupresia topică sau sistemică se face cu metrotrexat şi ciclofosfamidă.
- Tratamentul chirurgical presupune recesia sau rezecția conjunctivei, tarsorafia, utilizarea de adeziv cianoacrilat în caz de perforație iminentă, keratoplastia lamelară şi grefă scleralã.

- **Perforațiile corneene sau iminența de perforație** se tratează cu adeziv cianoacrilat, grefă lamelară sau flap conjunctival. Ca tratament adjuvant se utilizează ocluzia punctelor, tarsorafie şi lacrimi artificiale.
- **Tratamentul sindromului de ochi uscat** asociate keratitelor din bolile de colagen sistemice se face cu lacrimi artificiale picături şi unguent şi vitamina A topică.
- În poliarterita nodoasă şi granulomatoza Wegener în keratite se face un tratament sistemic cu corticosteroizi şi ciclofosfamidă.
- În poliartrita reumatoidă doar keratita stromală acută se tratează cu corticosteroizi topici;

KERATOPATII DIVERSE

Keratopatia din sindromul de ochi uscat

- Această afecțiune se datorează diminuării secreției lacrimale (deficiență lacrimală apoasă) sau a modificării compoziției lacrimilor prin scăderea componenței lipidice sau de mucină (deficiență lipidică sau de mucină) care au ca efect incapacitatea filmului lacrimal de a menține umidificarea corneei şi conjunctivei.
- **Etiopatogenie**
  - **Rolurile filmului lacrimal** sunt: elimină neregularitățile suprafeței epiteliale, reglează hidratarea corneei prin modificări asupra osmolarității filmului lacrimal, contribuie la transportul oxigenului spre cornee, lubrifiază suprafața corneei în raport cu pleoapele şi are un rol antibacterian (prin conținutul în lizozim, beta-lizină şi lactoferine);
  - **Structura filmului lacrimal.** Filmul lacrimal este o secreție dinamică, adaptativă, tristratificată.
    - **Stratul intern (mucos)** are o grosime de 1 micron şi este format din alte două substraturi: unul extern produs de celulele mucoase ale conjunctivei şi altul intern care este asociat glicocalixului de la suprafața epiteliului. Mucina este un complex de molecule glicoproteice cu rol de surfactant ocular care aderă de microvilii şi microplicile epiteliului cornean şi conferă stabilitate filmului lacrimal.

- **Stratul mijlociu (apos)** are o grosime de 6-10 microni şi reprezintă 90% din volumul filmului lacrimal (care este de cca 7 microlitri); această componentă este secretată de glandele lacrimale şi glandele lacrimale accesorii Krause şi Wolfring.
- **Stratul extern (lipidic)** este secretat de glandele Meibomius şi are rol în reglarea tensiunii superficiale a meniscului lacrimal şi în diminuarea evaporării. Este influenţat de modificările hormonale şi are o grosime variabilă datorită efectului de comprimare produs de pleoapă (în medie 1400nm).

Parametrii fizico-chimici ai filmului lacrimal: pH 7.2, Osmolaritate 301 mOsm/l, index de refracţie 1.336, volumul 7 microlitri şi rata de producere 1.2 microlitri/minut;

- **Clasificarea etiologică** a sindromului de ochi uscat:
  - **scăderea secreției lacrimale reflexe** în leziuni ale ganglionului trigeminal sau ale nervului oftalmic produce un sindrom de ochi uscat şi ulterior o keratopatie neurotrofică.
  - **creşterea evaporării** poate avea ca etiologie disfuncții legate de închiderea pleoapelor sau clipire (ectropion, entropion sau pareze ale nervului facial). În aceste cazuri sindromul de ochi uscat se manifestă sub forma keratopatiei de expunere (keratita lagoftalmică);
  - **anomalii ale componentelor filmului lacrimal:** deficiența lacrimală apoasă, deficiența lipidică a filmului lacrimal şi deficiența mucoasă a filmului lacrimal.
    - deficiența lipidică (a stratului extern al filmului lacrimal) apare datorită disfuncției glandelor Meibomius în prezența unei secreții lacrimale apoase normale. Această anomalie apare în blefarite cronice anterioare şi posterioare (blefarita seboreică produce ocluzia orificiilor glandelor Meibomius).
    - deficiența lacrimală apoasă este produsă de scăderea secreției lacrimale datorită afectării glandei lacrimale într-o mare varietate de afecțiuni: denervarea parasimpatică a glandei lacrimale (disautonomia familială-sindromul Riley-Day, sindrom Adie), agenezia glandei lacrimale (alacrimia congenitală), , inflamații autoimune ale glandei lacrimale (sindromul Sjögren, poliartrita reumatoidă, sclerodermie, granulomatoza Wegener, polimiozita, lupus eritematos sistemic, tiroidită cronică), infiltrate ale glandei lacrimale în leucemii şi limfoame (sindromul Miculicz), sarcoidoză, amiloidoză, traumatisme, infecții virale (oreion), fibroza glandei (radioterapie), medicamente(atropină, timolol, antihistaminice, nitrazepam, diazepam, fenotiazine), hipoestezie corneană (lentile de contact).

B.C.U. „M. EMINESCU" IAŞI

- deficiența de mucus (a stratului intern al filmului lacrimal) duce la o creştere a evaporării şi a dezhidratării epiteliului cornean. Diminuarea secreției de mucus (deficiență de vitamina A), diminuarea numărului de celule mucoase conjunctivale datorită cicatricelor conjunctivale extinse (pemfigoid cicatricial, sindrom Stevens-Johnson, arsuri cu alcalii, iradieri);

- **Simptomatologie:**
  - senzație de corp străin
  - senzație de arsură, iritație
  - ochi roşu
  - fotofobie
  - vedere în ceață
  - hiperlăcrimarea paradoxală (care este accentuată de vânt, căldură, fum);
- **Semne clinice:**
  - hiperemie conjunctivală, cute conjunctivale;
  - coloraţia cu roz bengal evidențiază leziuni conjunctivale punctiforme nazale şi temporale;
    - diminuarea meniscului lacrimal (normal el are cca 1mm şi este convex);
    - creşterea debriurilor în filmul lacrimal; scăderea timpului de rupere al filmului lacrimal (normal este mai mare de 10 secunde);
  - **keratita punctată superficială** se manifestă prin leziuni punctiforme care se colorează intens cu roz bengal; această coloraţie evidențiază atât zonele cu celule epiteliale devitalizate cât şi cele desicate şi keratinizate; apariția eroziunilor se identifică cu fluoresceină;
  - **keratita în plăci mucoase** (plăci de mucus care se colorează cu roz bengal şi îşi modifică zilnic poziția şi forma) apare în sindrom de ochi uscat avansat ;
  - **keratita filamentoasă** (filamente de celule epiteliale descuamate care aderă cu un capăt pe cornee şi care se colorează intens cu roz bengal);
- **Testarea secreției lacrimale şi alte examene de laborator:**
  - **testul Schirmer:**
    - testarea secreției lacrimale bazale după anestezie topică, utilizând o bandă dreptunghiulară de hârtie de filtru cu dimensiunile 35mm/5 mm care se agață cu un capăt în fornixul inferior la joncțiunea dintre 1/3 laterală şi 2/3 medială; se măsoară la 5 minute şi se diagnostichează sindromul de ochi uscat dacă lungimea porțiunii de bandă umezită este mai mică de 5mm;

- testul Schirmer I măsoară secreţia totală (secreţia de bază şi cea reflexă) şi se efectuează identic cu precedentul numai că nu se mai foloseşte anestezia topică; diagnosticul este pozitiv dacă valoarea măsurată la 5 minute este mai mică de 10 mm;
- testul Schirmer II măsoară doar secreţia reflexă; este identic cu primul test dar se stimulează conjunctiva cu un burete; diagnosticul este pozitiv dacă valoarea măsurată este mai mică de 15 mm;

- scăderea lizozimului şi lactoferinei sunt specifice sindromului de ochi uscat;
- scăderea timpului de rupere al filmului lacrimal indică scăderea componentei lipidice şi a mucinei filmului lacrimal; se observă în deficienţa lipidică şi deficienţa de mucină;
- creşterea osmolarităţii filmului lacrimal este întâlnită în deficienţa lacrimală apoasă şi disfuncţia de glande Meibomius;
- citologia conjunctivală aduce date legate de densitatea celulelor mucoase , metaplazii scuamoase şi keratinizări;

- **Diagnosticul diferenţial:**
  - keratopatia de expunere
  - keratopatia neurotrofică
  - keratită punctată epitelială de alte cauze
  - sindromul eroziunilor recurente
  - keratoconjunctivita limbică superioară
  - blefarită
  - keratita din herpes zoster;
- **Tratament:**
  - **forma uşoară:** lacrimi artificiale fără conservant (o picătură de 4 ori pe zi);
  - **forma medie:** lacrimi artificiale (fără conservant o picătură la fiecare 2 ore şi unguent o aplicaţie seara), ocluzia temporară punctelor lacrimale (cu implanturi de colagen, suturi absorbabile sau dopuri de silicon) sau chiar ocluzia permanentă (diatermia punctelor lacrimale mai ales la bătrâni);
  - **forma severă:** ocluzia permanentă a punctelor lacrimale şi lacrimi artificiale fără conservant (o picătură pe oră şi unguent de 3 ori pe zi); comprese umede; tarsorafie laterală cu bandă adezivă şi ulterior tarsorafie chirurgicală (mai ales la cei cu defecte epiteliale persistente şi subţiere stromală);
  - **tratamentul keratitei filamentoase:** debridarea filamentelor, lacrimi artificiale fără conservant (o picătură de 8 ori pe zi şi unguent seara), clorură de sodiu 5% (o picătură de 4 ori pe zi şi unguent seara), acetilcisteină (Mucomist 10% o picătură de 4 ori pe zi);

Keratopatia neurotrofică

- Este o leziune a epiteliului şi stromei corneene datorată unei denervări a corneei.
- Ulcerul neurotrofic este indus de un dezechilibru al mecanismului de reparare a epiteliului cornean.
- **Etiologie:**
  - traumatisme sau leziuni iatrogene ale nervului trigemen (leziuni ale ganglionului trigeminal, leziuni ale nervului oftalmic)
  - leziuni nervoase (scleroză multiplă, neuropatie periferică diabetică), leziuni vasculare cerebrale (accidente vasculare cerebrale, anevrisme arteriale)
  - keratite virale sau bacteriene care produc desensibilizare corneană (keratita cu herpes zoster, keratita cu herpes simplex, lepră)
  - afecțiuni congenitale (disautonomie familială, displazie ectodermică anhidrotică, neuropatie senzorială ereditară)
  - tumori (neurinom de nerv acustic, neurofibrom)
  - iradieri ale orbitei
  - medicamente (medicamente topice, anestezice, betablocante şi antiinflamatorii nesteroidiene);
- **Simptomatologie:** senzație de corp străin, ochi roşu şi scăderea acuității vizuale; hipoestezie sau anestezie corneană;
- **Semne clinice.**
  - principalele semne sunt hipoestezia corneană şi defectele punctate epiteliale care se colorează cu fluoresceină.
  - keratopatia debutează în partea inferioară a corneei cu dispariția luciului cornean şi apoi apare o keratită punctată superficială.
  - tipic se pot observa depresiuni pe suprafața corneei (fosetele gaule care dispar la clipit).
  - descuamările epiteliale produc o ulcerație care se asociază cu inflamație stromală superficială.
  - ulcerația este sterilă, are o formă ovoidală, este localizată în partea inferioară a corneei, are marginile răsfrânte şi gri edematiate.
  - progresia ulcerului poate duce la apariția cutelor descemetice, subțierea corneei şi perforație.
  - ulcerațiile profunde pot evolua spre leucom cornean.
- **Diagnosticul diferențial:**
  - keratopatie superficială Thygeson
  - keratite virale
  - sindromul de ochi uscat
  - keratopatie de expunere
  - traumatisme corneene, arsuri chimice, corpi străini corneeni
  - deficiență de vitamina A, keratopatie determinată de radiația UV sau termică
  - toxicitatea medicamentelor topice;

- **Tratament.**
  - **Keratita punctată superficială:** lacrimi artificiale fără conservant (o picătură pe oră şi unguent seara);
  - **Defectul epitelial:** Eritromicină unguent (o aplicație de 4 ori pe zi); pansament compresiv 24 de ore ;
  - **Ulcerul cornean steril:** Eritromicină unguent (o aplicație), Cyclogil (o picătură) şi pansament compresiv; alte alternative sunt lentilele de contact terapeutice, flap conjunctival sau tarsorafie.

Keratopatia de expunere

- Afecțiunea este cauzată de o evaporare excesivă a filmului lacrimal datorită unor anomalii de închidere a pleoapelor care are ca rezultat dezhidratarea straturilor superficiale ale corneei.
- **Etiologie:**
  - pareza nervului facial
  - cicatrice palpebrale asociate cu deformări (datorită arsurilor, ectopion, traumatismelor, trachom, pemfigus ocular, eritem multiform)
  - exoftalmie
  - lagoftalmos nocturn
  - chirurgie palpebrală;
- **Simptome.**
  - ochi roşu
  - senzație de corp străin
  - hiperlăcrimare, fotofobie
  - durere oculară (senzație de arsură) şi este mai simptomatică dimineața;
- **Semne clinice.**
  - inițial se observă eroziuni epiteliale punctiforme în treimea inferioară a corneei care pot conflua sub forma unei benzi orizontale.
  - ulcerația poate fi severă şi însoțită de neovascularizație.
  - anomaliile de închidere ale pleoapelor indică etiologia afecțiunii (ectropion, entropion, pareza nervului facial);
- **Complicații:** suprainfecție bacteriană, perforație corneană;
- **Diagnosticul diferențial:**
  - sindromul de ochi uscat
  - keratite virale
  - keratopatie superficială Thygeson
  - keratopatie de expunere
  - traumatisme corneene, corpi străini corneeni, arsuri chimice
  - \keratopatie determinată de radiația UV sau termică
  - toxicitatea medicamentelor topice
  - deficiență de vitamina A
  - lentile de contact;

- **Tratament:** lacrimi artificiale (o picătură de 4 ori pe zi şi unguent seara), pansament seara la culcare şi închiderea cu bandă adezivă a treimii laterale palpebrale în timpul zilei, tratamentul etiologic (chirurgia palpebrală).

Keratopatia produsă de deficienţa de vitamină A

- Nictalopia este primul semn.
- Xerozisul cornean şi conjunctival este urmat de keratinizarea metaplazică cu apariţia plăcilor Bitot la nivelul conjunctivei (arii gri-albe cu baza limbică pe conjunctiva temporală şi nazală).
- De asemenea pot apărea şi ulcere corneene urmată de o necroză corneană difuză (keratomalacie) care poate duce la perforaţie.
- **Tratament :** lacrimi artificiale fără conservant, vitamina A şi unguent cu antibiotice ;

Keratopatiile din bolile genetice

Mucopolizaharidozele (sindromul Hurler, sindromul Scheie)

- sunt boli genetice în care datorită deficienţelor enzimatice se produce o acumulare a mucopolizaharidelor în ţesuturi.
- examenul oftalmologic evidenţiază edem cornean, retinopatie şi atrofie optică.
- edemul cornean poate fi prezent de la naştere şi afectează toată grosimea corneei.
- opacifierea corneei este o indicaţie pentru keratectomia perforantă.

Cistinoza

- este o afecţiune autozomal recesivă caracterizată prin depunerea de cristale de cisteină în ţesuturi.
- cristalele fine policromatice de cisteină se observă la nivelul stromei corneene (mai ales central în 2/3 anterioare), irisului, cristalinului şi retinei.
- tratamentul se face cu cisteamină 0.2% topic.

Boala Fabry

- este o sfingolipidoză care se transmite X recesiv şi este produsă de deficit de alfa galactozidază.
- depozitele se acumulează în cornee producând un aspect tipic de keratopatia verticilată (leziuni brune aurii care se dispun sub forma unui vârtej al cărui centru se află în partea inferioară a corneei)

Tirozinemia

- se manifestă ocular prin episoade frecvente în care apar pseudodendrite care pot evolua spre eroziuni corneene.
- afecţiunea se poate complica cu neovascularizaţie şi cicatrice corneene.
- restricţia alimentelor cu tirozină şi fenilalanină poate duce la ameliorarea tabloului clinic.

Boala Wilson (degenerescenţa hepato-lenticulară)

- este produsă de deficitul de ceruloplasmină care induce acumularea de

cupru în țesuturi.

- semnele de afectare corneană sunt patognomonice datorită aspectului tipic al inelului Keiser-Fleischer ; acesta este o bandă periferică cu lățimea de 1-3 mm, care are o culoare verde brună şi este localizată în membrana Descemet.
- depozitele de cupru apar mai întâi superior şi apoi inferior.
- afectarea oculară nu necesită tratament.

Keratopatiile medicamentoase

Corneea verticillata (keratopatia în vârtej) se observă ca efect secundar în tratamentul cu clorochină, amiodaronă, meperidină, indometacin, clorpromazin, tamoxifen. Depozitele epiteliale galben-brune se dispun sub forma unor linii curbe radiare care converg într-un punct în partea inferioară a pupilei.

Keratopatia cristalină din intoxicația cu săruri de aur apare în tratamentul poliartritei reumatoide. Biomicroscopic se observă particule fine roşietice în aria inferioară a corneei în stroma profundă.

Sindromul de eroziuni recurente

- Keratopatie caracterizată prin episoade de eroziuni apărute datorită unei anomalii de aderență a epiteliului la membrana Bowman care se manifestă prin durere oculară şi ochi roşu care dispar în câteva ore.
- **Etiopatogenie.** Scăderea aderenței epiteliului cornean se poate datora unor modificări la nivelul hemidesmozomilor apărute ca urmare a unei distrofii corneene 75% (Cogan, Meesman, Reis-Buckler, granulară, maculară, reticulară) eroziuni posttraumatice, chirurgiei oculare corneene (chirurgia fotorefractivă, transplant de cornee şi chirurgia cataractei);
- **Simptomatologie** :
  - episoade recurente de atacuri de durere oculară dimineața sau în partea a doua a nopții, însoțite de lăcrimare şi fotofobie ;
  - simptomatologia diminuează şi dispare în câteva ore.
- **Semne clinice** :
  - semnele specifice bolii de fond (distrofie corneană)
  - îngroşarea localizată a epiteliului (înconjurată de un menisc de fluoresceină) sau eroziune corneană.
  - aderența epiteliului cornean la ochiul celălalt este scăzută (se testează cu un burete).
- **Tratament**
  - **in faza acută:** Ciclopentolat 1% (o picătură), lacrimi artificiale fără conservant (o picătură de 4 ori pe zi), pansament;
  - **intre episoade:** lacrimi artificiale fără conservant (o picătură de 8 ori pe zi şi o aplicație seara, 6 luni) sau clorură de sodiu 5% (o picătură de 4 ori pe zi şi unguent seara, 6 luni);
    - dacă se constată aderența epitelială scăzută se debridează tot epiteliul cornean; eroziunile refractare se pot vindeca cu

ajutorul unor lentile de contact terapeutice; zonele de aderență scăzută situate în afara axului vizual reponsabile de episoade frecvente pot fi eliminate prin puncția stromală anterioară.

- ➢ o altă alternativă de tratament mai ales în cazul existenței unei distrofii a limitantei anterioare este keratectomia fototerapeutică cu laserul cu excimeri care are o rată a succesului de 90%.

TRAUMATISMELE CORNEENE

Eroziunea corneană posttraumatică

- Afecțiunea reprezintă un defect epitelial posttraumatic cu o membrană Bowman intactă.
- **Simptome:**
  - durere oculară medie-severă
  - fotofobie, blefarospasm
  - senzație de corp străin
  - hiperlăcrimare.
- **Semne clinice.**
  - eroziunea corneană produce edem palpebral, injecție conjunctivală, reacția camerei anterioare şi miază.
  - biomicroscopic se observă aria dezepitelizată (punctiformă, liniară) care se colorează cu fluoresceină.
  - dacă persistă poate apărea edem cornean perilezional.
- **Complicații:** keratită bacteriană, sindromul eroziunilor recurente;
- **Diagnosticul diferențial:**
  - sindromul de eroziuni recurente,
  - keratita cu virusul herpes simplex;
- **Tratament :**
  - **Ciclopentolat 1%** (o picătură de 2 ori pe zi) pentru a diminua spasmul ciliar şi irita posttraumatică ;
  - **unguent cu antibiotic** (tobramicină sau ciloxan o aplicație de 4 pe zi) ;
  - **pansament.**
    - ➢ dacă eroziunea a fost produsă de lentilele de contact nu se pansează ;
    - ➢ se pansează doar dacă traumatismul nu s-a produs cu materiale vegetale sau cu obiecte contaminate ;

Corpi străini corneeni

- **Simptomatologie:**
  - senzație de corpi străini
  - durere oculară
  - fotofobie

- ochi roşu;
- corpii străini superficiali produc o simptomatologie mai accentuată ;

- **Semne clinice.**
  - Edemul palpebral şi hiperemia conjunctivală apar la examenul polului anterior.
  - Biomicroscopic se observă corpul străin cornean şi uneori o keratită punctată superficială.
  - Dacă este metalic poate fi înconjurat de un inel de rugină care este o opacitate roşiatică, circulară, situată în stroma anterioară.
  - În jurul corpilor străini vechi se poate observa un infiltrat inflamator şi edem cornean.
  - Reacţia camerei anterioare este minimă.
  - Evaluarea întregului glob ocular se face pentru observarea existenţei unei plăgi corneene penetrante sau a prezenţei unui corp străin perforant.
  - Examenul fundului de ochi este obligatoriu pentru a elimina prezenţa unui corp străin intraocular.
  - Tensiunea intraoculară şi adâncimea camerei anterioare pot oferii date indirecte asupra existenţei unei plăgi penetrante.
  - Se caută eventuali corpi străini în fundurile de sac conjunctivale şi se inspectează sclera pentru a descoperi o plagă scleralã perforantă sau neperforantă.
- **Examene paraclinice** care sunt indicate doar în cazul suspiciunii unui corp străin intraocular sunt : radiografia de orbită, tomografia computerizată orbitară şi tomografia de coerenţă optică. RMN este contraindicat (corpul străin poate fi metalic);
- **Tratament.**
  - extragerea corpului străin şi a inelului de rugină cu acul la biomicroscop şi irigarea abundentă cu BSS a corneei şi a fundurilor de sac conjunctivale.
  - apoi se administrează : Ciclopentolat 1% (o picătură de 2 ori pe zi pentru a diminua spasmul ciliar şi irita posttraumatică) şi unguent cu antibiotic (tobramicină sau ciloxan o aplicaţie de 4 pe zi) ;
  - pansamentul nu este indicat datorită posibilităţii ca acel corp străin să fie contaminat.
  - dacă există infiltrat cornean asociat leziunea se tratează ca o keratită bacteriană.

<u>Plăgi corneene nepenetrante</u>

- Leziune corneană postraumatică care nu a depăşit membrana Descemet, factorul traumatic nepenetrând în camera anterioară.
- **Simptomatologie:**
  - durere oculară
  - ochi roşu

- lăcrimare, fotofobie
- blefarospasm
- mai atenuate decât în eroziunea corneană posttraumatică ;

- **Semne clinice.**
  - biomicroscopic se observă o leziune punctifomă, stelată sau liniară cu localizare şi dimensiuni variate.
  - uneori agentul traumatic a pătruns tangenţial şi a realizat un lambou de ţesut cornean (scalpul cornean) fără a pătrunde în camera anterioară. Testul Seidel cu fluoresceină este obligatoriu pentru a identifica orice zonă de penetraţie în camera anterioară.
  - măsurarea tensiunii oculare nu se poate face prin aplanaţie sau indentaţie pentru a nu produce presiune pe globul ocular şi de aceea se recurge la tonometria cu puls de aer.
- **Tratament.**
  - Se administerează Cicloplentolat 1% pentru a diminua spasmul ciliar, unguent cu Ciloxan şi pansament.
  - Dacă perforaţia este iminentă se poate utiliza fie o lentilă de contact terapeutică fie adeziv tisular cianoacrilat.
  - Dacă plaga este mare (adâncime mai mare de 50% sau lungime mai mare de 4 mm) sutura este necesară pentru a elimina tendinţa la o cicatrizare anarhică care ar putea produce astigmatism neregulat. Scalpul cornean trebuie repoziţionat sub microscop şi fixat cu ajutorul unei lentile de contact terapeutice.

Plăgile corneene penetrante

- Plăgile corneene penetrante sunt leziuni caracterizate de perforarea membranei Descemet şi pătrunderea agentului traumatic în camera anterioară.
- Agenţii traumatici pot fi obiecte ascuţite, schije etc.
- **Simptomatologie:**
  - durere oculară
  - fotofobie
  - hiperlăcrimare
  - ochi roşu.
- **Semne clinice:** Examenul polului anterior evidenţiază hemoragii subconjunctivale, plagă corneană punctifome sau liniare şi diminuarea adâncimii camerei anterioare. În plăgile întinse se poate produce hernierea irisului. Testul Seidel este pozitiv.
- **Leziuni oculare care se pot asocia cu plăgile penetrante :**
  - iridodializă,
  - hifema traumatică
  - ciclodializă
  - cataracta traumatică

- luxația sau subluxația de cristalin
- hemoragia vitreană
- ruptura coroidiană
- dezlipirea de retină
- neuropatie optică ischemică.

- **Algoritmul de tratament al plăgilor penetrante :**
  - evitați aplicarea oricărei presiuni pe ochi prin examinare sau tratament şi protejați globul ocular cu un scut transparent ;
  - pregătiți pacientul pentru efectuarea unei intervenții chirurgicale ;
  - spitalizare şi repaus la pat ;
  - recoltarea de sânge pentru analize de laborator ;
  - este interzisă ingestia de alimente sau lichide ;
  - vaccinare antitetanică
  - tratament antibiotic (la copii : Cefazolin 25mg/kg/zi i.v. şi Gentamicină 2mg/kg i.v. de 3 ori pe zi; adulți : Cefazolin 1g i.v. de 3 ori pe zi şi Ciprofoxacin p.o. 300mg de două ori pe zi);
  - antiemetic (Proclorperazine i.m. 10mg de 3 ori pe zi)
  - tomografie computerizată
  - tratamentul chirurgical
- **Tratamentul chirurgical:**
  - **plăgile corneene penetrante fără inclavare de iris**. Principiile de tratament sunt:
    - sutura oricărei plăgi corneene sau corneo-sclerale, restabilirea presiunii intraoculare, evitarea hernierii membranelor în plagă, restabilirea acuității vizuale.
    - plăgile corneene trebuie evaluate cu atenție dacă se extind dincolo de limbul sclero-cornean; sutura se face cu fire 10-0 (pătrunderea acului se face la 2 mm de marginea plăgii la o adâncime de 75%; dacă corneea este edematoasă se suturează cu fire 9-0); prima sutură se pune la jumătatea lungimii apoi celelalte la mijlocul segmentelor rămase.
    - leziunile stelate mici sunt tratate prin utilizarea unui adeziv cu cianoacrilat după uscarea plăgii cu un burete ; ulterior se aplică o lentilă de contact terapeutică.
    - la sfârşit se reformează camera anterioară şi se face testul seidel.
    - orice corp străin este trimis la examen microbiologic.
  - **plăgile corneene perforante cu inclavare de iris.** Inițial se repoziționează irisul printr-o incizie limbică şi apoi se suturează şi se reface camera anterioară. Dacă plaga corneană este mare irisul se poate repoziționa şi menține cu spatula de către un ajutor şi în timp ce operatorul suturează plaga.

Arsurile chimice ale corneei

- Arsurile corneene cu baze sau acizi produc leziuni care necesită un tratament de urgenţă chiar înaintea oricărei investigaţii.
- Datorită efectului de penetrare rapidă arsurile cu baze sunt mult mai destructive decât cele cu acizi care sunt limitate prin efectul de precipitare al proteinelor tisulare.
- Arsurile cu acizi sunt mai localizate şi mai puţin progresive.
- Arsurile cu baze pătrund rapid datorită alterării membranelor fosfolipidice şi au un efect patologic lent chiar şi la cîteva zile de la accident.
- Principalele acuze subiective sunt
  - durerea oculară severă
  - diminuarea acuităţii vizuale
  - hiperlăcrimare
  - blefarospasm.
- Cel mai frecvent este afectată partea inferioară a corneei. Bazele produc ischemia şi necroza conjunctivei, corneei, limbului sclerocornean, a unghiului sclero-cornean şi a sclerei putând duce la perforaţia globului ocular.
  - **arsurile uşoare şi medii** se manifestă la nivelul corneei prin keratită punctată superficială , eroziuni localizate sau denudarea întregului epiteliu ;
    - ➢ nu se decelează ischemia vaselor perilimbice şi reacţia camerei anterioare este minimă;
    - ➢ conjunctiva este afectată şi se observă hiperemie conjunctivală, chemozis conjunctival ; pleoapele pot prezenta arsuri de gradul I sau II care sunt însoţite de edem ;
  - **arsurile severe** opacifiază corneea (edemul cornean poate fi gradat în funcţie de detaliile iriene care se pot distinge prin leziune) ;
    - ➢ reacţia camerei anterioare este severă ; semnele conjunctivale sunt chemozisul conjunctival şi albirea conjunctivei ;
    - ➢ ischemia vaselor perilimbice manifestată prin albirea vaselor episclerale reprezintă un factor de prognostic extrem de important ;
    - ➢ după arsurile cu alcalii se observă o creştere rapidă a tensiunii intraoculare datorită leziunilor unghiului iridocornean şi a eliberării de prostaglandine ;
    - ➢ la nivelul pleoapelor pot fi arsuri de gradul III ;
    - ➢ complicaţiile arsurilor severe sunt : uveite severe, cicatricele palpebrale care produc ectropion, entropion, keratită lagoftalmică, sindromul de ochi uscat, cicatrice conjunctivale care evoluează spre simblefaron, leucom cornean, glaucom secundar, cataractă secundară, perforaţia globului, suprainfecţii (endoftalmită) ;

- **Algoritmul de tratament al arsurilor chimice oculare :**
  - **tratamentul imediat fără a mai testa acuitatea vizuală:**
    - anestezie topică cu Alcaine sau Proparacaine , montarea unui tub prin care se face lavajul abundent al ochiului afectat cu 10 litri de apă sterilă sau soluție Ringer lactat sau apă nesterilă mai mult de 30 de minute. Este importantă irigarea fornixurilor şi îndepărtarea mecanică al oricărui corp străin caustic cu un burete umed (pentru particulele de var nestins se foloseşte un burete înmuiat în EDTA);
    - ●după 45-60 de minute de la începutul lavajului se testează pHul fundului de sac conjunctival inferior şi se continuă lavajul până la pH neutru ;
    - se face anamneza, evaluarea acuității vizuale, examenul biomicroscopic şi măsurarea presiunii intraoculare ;
    - tratament topic: Scopolamină 0.25% (1 o picătură de 2-3 ori pe zi), unguent cu Eritromicină sau Ciloxan (o aplicație la 1-2 ore), lacrimi artificiale fără conservant (o picătură pe oră); pansament ;
    - dacă presiunea intraoculară este crescută se prescrie Timolol 0.5% (o picătură de 2 ori pe zi); Ederen (o tabletă de 2-3 ori pe zi) ;
    - ● Tratament antialgic: acetaminofen
  - **tratamentul ulterior în cazul arsurilor severe :**
    - spitalizare
    - tratamentul topic: cicloplegia cu Scopolamină 0.25% sau Atropină 1%; unguentul cu Eritromicină sau Ciloxan (o aplicație de 4 ori pe zi); Prednisolon acetat 1% (o picătură de 4-8 ori pe zi 10 zile apoi se scad lent); lacrimi artificiale fără conservant (o picătură pe oră), pansament;
    - scăderea presiunii intraoculare : Timolol 0.5% (o picătură de 2 ori pe zi);
    - debridarea rezidurilor necrotice conjunctivale şi eliminarea aderențelor din fornix care pot duce la simblefaron ;
    - tratament sistemic : vitamina C 2g/zi, Eritromicină p.o. ;
  - **tratamentul complicațiilor:**
    - sindromul de ochi uscat (lacrimi artificiale fără conservant o picătură pe oră şi unguent seara;
    - tarsorafie, flap conjunctival sau grefe de mucoasă dacă distrucția tisulară este întinsă),
    - necroza progresivă a corneei (Acetilcisteină 10-20% o picătură de 6 ori pe zi, lentilă de contact terapeutică, tarsorafie),
    - iminența de perforație și perforația corneană (utilizarea adezivului tisular cianoacrilat, keratoplastia perforantă de

urgență),
- necroza conjunctivală întinsă (transplant conjunctival);

Arsurile termice sau arsurile produse de radiația ultravioletă

- **Agenți traumatici:** aparate de sudură, metale topite, lichide sau gaze fierbinți, radiația solară etc;
- **Simptomatologie:** durere oculară severă, hiperlăcrimare, ochi roşu şi fotofobie; simptomatologia se accentuează la cca 6-8 ore de la accident ;
- **Semne clinice:** în aria interpalpebrală se observă eroziuni punctate superficiale care pot conflua (vizibile cu fluoresceină) şi uneori edem epitelial difuz ; reacția camerei anterioară este minimă şi pupila este miotică ; de asmenea se evidențiază edem palpebral şi injecție conjunctivală ;
- **Diagnosticul diferențial :** arsură chimică a corneei, keratopatia de expunere, keratopatie toxică (după antivirale, gentamicină, anestezice, neomicină);
- **Tratament :** Ciclopentolat 1% (o picătură de 2 ori pe zi), unguent cu Eritromicină (o aplicație de 4 ori pe zi) ; pansament ; antialgice :paracetamol (o tabletă seara) ;

Leziuni corneene produse de lentilele de contact

Leziunile de la nivelul epiteliului cornean:

- keratopatia punctată superficială este indusă de microtraume şi hipoxie - s-au observat mai multe modele:
  - modelul arcuat superior sugerează o etiologie hipoxică datorată presiunii excesive a pleoapei superioare; modelul difuz este legat de toxicitatea soluțiilor dezinfectante;
  - modelul eroziunilor liniare verticale asemănătoare celor produse de corpii străini situați pe tarsul superior, apare datorită acumulării de debriuri; modelul dendritic în care leziunile epiteliale sunt elevate şi se colorează foarte slab cu fluoresceină; ele apar în urma reacțiilor de hipersensibilizare sau a toxicității soluților dezinfectante;
  - modelul triunghiular perilimbic cu baza nazală şi temporală apare la cei cu astigmatism contrar regulii; modelul eroziunilor prezente mai ales în partea inferioară a corneei;
- eroziunile epiteliale care apar în urma inserției sau scoaterii lentilelor apar pe un fond de scădere a aderenței epiteliului cornean datorită hipoxiei; eroziunile punctate se concentrează în partea centrală şi paracentrală a corneei şi reprezintă factori de risc pentru keratita cu Pseudomonas;
- indentațiile mecanice: plisări epiteliale (în mozaic, în pliuri care se intersectează), fosete (datorate bulelor de aer), şanțuri sau amprente (induse de marginea lentilei);
- hipoestezia

- microchistele epiteliale sunt datorate hipoxiei;
- neovascularizaţia superficială este stimulată de hipoxia persistentă;

Leziuni localizate la nivelul stromei corneene:

- infiltratele sterile sunt perilimbice, stromale anterioare, mici, multiple; ele sunt însoţite de o reacţie a camerei anterioare.
  - în patogenia lor este implicată o reacţie de hipersensibilizare dată de dezinfectanţi, enzime, blefarite stafilococice sau debriuri;
- edemul stromal apare datorită lanţului patogenic hipoxie-acumularea de acid lactic-creşterea osmolarităţii.
- opacităţi stromale
- neovascularizaţia stromală profundă şi foarte rar hemoragia intrastromală;
- deformările corneene sunt leziuni reversibile induse mai ales de lentilele de contact dure; deformările se manifestă prin modificări frecvente ale refracţiei. ele apar datorită aplatizării straturilor stromale mai ales în zona de descentrare corneană şi pot fi substratul unui astigmatism neregulat central.
- keratita bacteriană este cea mai gravă complicaţie. etiologia în ordinea frecvenţei este următoarea: pseudomonas aeruginosa, stafilococ, streptococ şi bacillus.
- keratita fungică
- keratita cu Acanthamoeba

Leziuni localizate la nivelul endoteliul cornean:

- bulele endoteliale reprezintă celule endoteliale edemaţiate datorită hipoxiei;
- modificări de formă ale celulelor endoteliale;

PRINCIPIILE KERATOPLASTIEI PERFORANTE

- Keratoplastia perforantă este sinonimă transplantului cornean sau înlocuirea ţesutului cornean afectat cu o grefă corneană recoltată de la un donor.
- Indicaţiile keratoplastiei perforante:
  - **optice (restabilirea acuităţii vizuale) 90%:** keratita buloasă pseudofacă şi afacă, distrofii corneene (stromale-distrofia granulară, maculară, centrală cristalină Schnyder, noroasă centrală Francois; endoteliale-distrofia Fuchs, congenitală ereditară, polimorfă posterioară, sindrom irido-cornean endotelial), ectazii şi subţieri corneene (keratocon, degenerescenţa marginală pellucida, keratoglob), cicatrici sau edem stromal cronic după keratite virale (herpes simplex, herpes zoster, Epstein-Bar, adenovirus), sechele ale keratitei bacteriene (keratopatia infecţioasă cristalină, keratita interstiţială sifilitică, keratita trahomatoasă), keratita fungică, keratita cu Acanthamoeba, keratita ulcerativă (keratoconjunctivita sicca din sindromul sicca, keratopatia neuroparalitică, keratopatia de expunere, keratite din rozacee oculară şi pemfigoid bulos, keratite

din poliartrita reumatoidă, ulcer Mooren), anomalii congenitale (anomalia Peters, glaucom congenital, aniride, sclerocornee), degenerescențe corneene (degenerescența marginală Terrien, keratopatia în bandă), arsuri chimice, traumatisme mecanice (opacități, edem);

- **terapeutice 17%:** keratite inflamatorii progresive refractare la tratament;
- **tectonice** (pentru restabilirea structurii alterate a corneei) 3.5%: subțieri corneene, iminență de perforație cu descemetocel, perforație corneană;
- **cosmetice** 1.5%

- **Contraindicații legate de donator:**
  - moarte de cauză necunoscută
  - infecții sistemice (SIDA, septicemie, hepatita virală, endocardita infecțioasă);
  - afecțiuni ale sistemului nervos (boala Creutzfeld-Jacob, panencefalita sclerozantă subacută, leucoencefalopatia progresivă multifocală, rubeolă congenitală, sindrom Reye, encefalita infecțioasă);
  - afecțiuni oculare (conjunctivite, keratite, sclerite, uveite, retinite);
  - afecțiuni oculare congenitale, degenerescențe şi distrofii (keratocon, distrofie endotelială Fuchs);
  - afecțiuni maligne (leucemii, limfoame),
  - recoltare la mai mult de 6 ore de la moarte;
  - vârsta mai mică de 12 ani şi mai mare de 70 de ani;
- **Tehnica chirurgicală:**
  - după montarea blefarostatului se fixează un inel scleral la episcleră care se ancorează cu fire 5-0 la 3-5 mm posterior de limb;
  - se marchează cu violet de gențiană locul trepanației corneene în raport cu limbul sclero-cornean (este bine ca incizia să nu fie la o distanță mai mică de 2 mm de limb);
  - pregătirea corneei donatoare. Diametrul butonului de cornee donatoare este stabilit în funcție de diametrul trepanației corneei recipiente (de exemplu la diametrul de 6-6.5mm butonul donator trebuie să fie cu 0.5 mm mai mare; la un diametru de 7-8mm cu 0.2mm şi la diametre de 9 mm trebuie să aibă aceeaşi dimensiune); recoltarea se face cu un trefin manual, automatizat sau cu vacuum dinspre fața endotelială.
  - pregătirea corneei recipiente. Trepanarea ariei recipiente se face după alinierea pe marcajele precedente. Se face mai întâi o trapanare parțială la 90% din adâncimea corneei; se pătrunde în camera anterioară în dreptul orei 9 cu bisturiu şi apoi se secționează de-a lungul şanțului produs de trepanație cu un foarfece; dacă se observă

o creştere a presiunii intraoculare atunci se administrează manitol i.v. sau se face o puncție prin pars plana;
- fixarea grefei pe ochiul recipient. Se roteşte grefa pentru a alinia țesutul în toate cele patru cadrane. Sutura se începe cu patru puncte de sutură (fire 10-0) plasate inițial în dreptul orelor 3, 6, 9, 12 şi apoi cu o sutură continuă în 12 puncte (care se începe cu un nod) la 75% adâncime şi la 1mm de joncțiunea grefă-recipient.

- Tratamentul postoperator:
  - Prednisolon acetat 1% (o picătură de 4 ori pe zi; scăderea dozei se face în 3-4 luni şi se menține o doză minimă timp nedefinit), Ciloxan 0.3% (o picătură de 3 ori pe zi 3-4 săptămâni), Ciclopentolat 1%(o picătură de 2 ori pe zi);
  - pansament zilnic până la vindecarea oricărui defect epitelial (1-3 zile);
  - scoaterea firelor: firele întrerupte se scot la 3 luni şi cele continue la 1 an;
- **Complicații:**
  - endoftalmita şi keratita infecțioasă
  - keratita filamentară
  - eroziuni epiteliale
  - dehiscență de plagă
  - sinechii anterioare
  - hifemă
  - irită
  - bloc pupilar
  - neovascularizație
  - rejecția grefei.
    - **simptomatologie:** durere oculară, fotofobie, ochi roşu, scăderea acuității vizuale;
    - **semne clinice:** linii de rejet epitelială şi endotelială, edem epitelial, infiltrate subepiteliale şi stromale, precipitate keratice, neovascularizație, reacția camerei anterioare;
    - **tratament:** Prednisolon acetat 1% (o picătură pe oră şi unguent cu Dexametazon 0.1% o aplicație seara), scopolamină 0.25% (o picătură de 3 ori pe zi), Prednison p.o. 60-80 mg/zi, Timolol 0.5% (o picătură de 2 ori pe zi);

PRINCIPIILE CHIRURGIEI REFRACTIVE CU LASERUL CU EXCIMERI

- Tratamentul viciilor de refracție (miopia, hipermetropia şi astigmatismul) implică remodelarea suprafeței anterioare a corneei prin efectul fotodisruptiv produs de un laser UV.
- În hipermetropie aria de tratament este inelară, situată în periferia corneană medie care are ca rezultat o creştere a curburilor în zona centrală.

- În miopie ablaţia centrală este de cca 13 microni pentru fiecare dioptrie.

Tehnica Laser in situ keratomileusis (LASIK)

- Producerea unui flap cornean de cca 160 de microni cu ajutorul unui microkeratom permite ablaţia cu laser intrastromală. Conservarea suprafeţei anterioare a coneei este substratul unei recuperări rapide a acuităţii vizuale.
- **Indicaţii:**
  - miopii (mai mici de –5D)
  - hipermetropii (mai mici de +3D)
  - astigmatisme miopice (mai mici de –2.5D);
- **Contraindicaţii:**
  - afecţiuni corneene (keratocon, keratoconjunctivita sicca, keratite, keratopatia de expunere, keratopatia neuroparalitică, conjunctivite, sclerite, uveite)
  - miopia degenerativă
  - afecţiuni sistemice (diabet zaharat, poliarterita reumatoidă, granulomatoza Wegener, lupus eritematos sistemic)
  - diametre corneene mai mici de 11.3 mm şi mai mari de 12 mm
  - keratometrii medii mai mici de 40D sau mai mari de 45D
  - pahimetrii mai mici de 500 de microni şi anomalii topografice
  - vârsta sub 18 ani,
- **Investigaţiile preoperatorii.** În afara examenului oftalmologic standard şi a refracţiei cicloplegice este necesară efectuarea unei topografii computerizate pentru analizarea calitativă şi cantitativă a suprafeţei anterioare şi posterioare a corneei şi obţinerea datelor keratometrice. Pahimetria corneană optică sau ultrasonică stabileşte indicaţia finală de efectuare a procedurii chirugicale. Datele refracţiei subiective sunt luate ca referinţă pentru tratament.
- **Tehnica operatorie.** După anestezia topică şi marcarea corneei cu violet de genţiană se utilizează un microkeratom pentru obţinerea unui flap cornean de cca 160 de microni. Pentru aceasta se fixează pe globul ocular cu ajutorul unui inel cu vaccum pe care se montează capul microkeratomului. Flapul circular rezultă prin translarea intrastromală a unei lame care oscilează cu 14000rpm. Flapul rămâne ancorat printr-o „balama" (hinge) situată nazal, apoi este ridicat cu o spatulă. Diametrul flapului şi a „balamalei" sunt presetate în funcţie de diametrul corneei, de presiunea intraoculară şi de tipul viciului de refracţie. Apoi patul stromal adiacent este uscat cu un burete. Ablaţia cu laser are o formă legată de tipul viciului de refracţie şi o durată variabilă în funcţie de numărul de dioptrii. Grosimea patului stromal rămas după ablaţie trebuie să fie mai mare de 250 de microni (limita de siguranţă). După ablaţie flapul se repoziţionează şi se irigă abundent interfaţa dintre flap şi patul stromal pentru a îndepărta eventualele debriuri.
- **Tratamentul postoperator:** Tobradex (o picătură de 4 ori pe zi o săptămână), lacrimi artificiale (o picătură de 8 ori pe zi timp de 6 luni);
- **Complicaţii:**
  - **complicaţiile intraoperatorii:** flap incomplet, flap liber, perforaţia corneei, scalp cornean, defect epitelial, ablaţie neregulată;

- **complicațiile postoperatorii** regresia viciului de refracție, supracorecție, astigmatism neregulat, pierderea flapului, eroziune epitelială, debriuri refractile intrastromale, strii corneene, keratită lamelară interstițială difuză, corpi străini intrastromali, incluzii epiteliale intrastromale, fibroză, keratite inflamatorii, keratite infecțioase, ectazie corneană;

Tehnica Laser epitelial keratomileusis (LASEK)

- LASEK implică crearea unui flap epitelial de cca 50 de microni care rămâne ataşat în partea superioară a corneei; ablația se face prin membrana Bowman în stroma superficială.
- **Indicații:**
  - miopii (mai mici –11D)
  - hipermetropii (mai mici de +5 D)
  - astigmatisme miopice (mai mici de –5D)
  - astigmatisme hipermetropice;
- **Contraindicațiile** sunt identice cu cele din LASIK; totuşi, LASEK se poate indica la pacienți cu pahimetrii de peste 450 de microni fără anomalii topografice corneene, cu keratometrii mai mici de 40 D şi mai mari de 45D şi cu diametre corneene mai mici de 11.3 mm sau mai mari de 12 mm.
- **Evaluarea preperatorie** este identică cu cea din LASIK.
- **Tehnica operatorie.** După anestezia topică se delimitează marginea viitorului flap epitelial cu un marker cilindric. În acesta se instilează câteva picături de alcool metilic 20% şi se aşteaptă 30 de secunde. Cu ajutorul unui trefin epitelial cilindric se crează un şanț care va reprezenta marginea flapului. Diametrul flapului în miopie este de 8-8.5mm şi în hipermetropie de 9-9.5mm. Cu ajutorul unei spatule se decolează epiteliul de pe membrana Bowman rulând flapul spre superior. Se curăță membrana Bowman de debriuri celulare şi se efectuează ablația. La sfârşit se aplică pe patul stromal un burete cu Mitomicină 0.02% timp de două minute pentru a preveni fibroza subepitelială. Se repoziționează flapul epitelial şi apoi se aplică o lentilă de contact (care este scoasă după patru zile).
- **Complicațiile postoperatorii:**
  - regresie
  - epitelizare întârziată
  - keratite infecțioase
  - fibroză subepitelială
  - astigmatism neregulat
  - supracorecție
  - subcorecție.
- **Tratamentul postoperator:** Ciloxan (o picătură de 4 ori pe zi), Flumetol (o picătură de 3 ori pe zi o săptămână după care se scade lent), lacrimi artificiale fără conservant (o picătură de 8 ori pe zi 6 luni).

Bibliografie

1. *American academy of Ophthalmology, Basic and clinical science course. Update on General Medicine. San Francisco LEO 2003*
2. *Buratto, L.,Brint, S. LASIK Surgical techniqus and complications Slack Inc.2000*
3. *Casey, T.A., Sharif , K.W., A color atlas of corneal dystrophie and degenerescetions, Wolfe Publishing, 1991*
4. *Dumitrache Marieta, Tratat de oftalmologie, Ed.Universitară Carol Davila, Bucureşti, 2005*
5. *Duane's Ophthalmology 2000 CD-ROM Lippincott Williams & Wilkins Publishers, Inc*
6. *Gray, H., Anatomy descriptive and surgical; Henry Gray, London; Promotional Reprint Company Limited, 1991*
7. *Kanski, Jack J., Clinical Ophthalmology third edition, Butterworth Heinemann, 1997*
8. *Legent, F., Perlemuter, L., Vanderbrauck, C., Cahiers d'anatomie O.R.L. 2/eme edition. Nr 1,2, Paris, Masson 1975*
9. *Mc.Minn, R. M.H. and Hutchings, R.T., A color atlas of human anatomy, Berlin/Wien, Urban and Schwarzenberg, 1975*
10. *Niculescu Th. , Cezar, Anatomia funcțională a capului şi gâtului , Editura Infomedica, 1999*
11. *Olteanu, M., Tratat de oftalmologie, Editura medicală, Bucureşti 1989*
12. *Paton and Goldberg's Ocular injuries, Deutch and Feller, 1985*
13. *Ranga, V., Anatomia omului.Capul şi gâtul; curs litografiat, 1973*
14. *Rhee, D., Pyfer, M.,The Wills Manual. Office and emergency room.Diagnosis and treatment of eye disease Third Edition, Lippincott Williams & Wilkins Publishers 1999*
15. *Wills Eye Hospital Atlas of Clinical Ophthalmology, Review of ophthalmology on CD-ROM*
16. *Yanoff, M., Duker, S. Jay, Ophthalmology, Mosby*

Capitolul 14

SCLERA

Alina Mihaela Ciocâlteu

ANOMALII CONGENITALE ALE SCLEREI

Anomalii de organogeneză

Microftalmia şi nanoftalmia

Microftalmia

- se manifestă prin glob ocular mai mic decât cel normal.
- poate fi izolată sau asociată cu alte anomalii.
- poate fi produsă prin
  - defecte de dezvoltare
    - insuficienţa de închidere a fisurii fetale- este asociată cu coloboame iriene, de corp ciliar, ale uveei posterioare şi ale capului nervului optic, extinse variabil.
    - defectele majore de închidere a zonei posterioare a fisurii conduc la prolabarea chistică a uveei postero-inferioare, retinei şi sclerei.
  - infecţii fetale intrauterine
    - rubeolă poate conduce la un ochi microftalm, opacităţi corneene, unghi iridocornean anormal, cu sau fără glaucom secundar, atrofia irisului şi corpului ciliar, cataractă, cicatrici coroidiene şi retiniene.
    - sclera este rar afectată primar în infecţia rubeolică.

Nanoftalmia

- este o afecţiune ce evoluează cu un ochi microftalm dar normal.
- este bilaterală şi afectează ambele sexe, cu transmitere autosomal dominantă sau recesivă.
- aceşti ochi mici prezintă hipermetropie de valori foarte mari (până la valori de 20D) şi sclera uniform îngroşată (până la 2mm.).
- ochii nanoftalmici sunt predispuşi să dezvolte
  - glaucom cu unghi închis cu debut tardiv
  - îngroşarea uveei cu efuzii; când apare efuzie uveală, se produce elevarea coroidiană ecuatorială şi periferică, de grade diferite, asociată uneori cu DR neregmatogenă. (poate apare spontan sau ca o complicaţie precoce sau tardivă a chirurgiei glaucomului sau cataractei la aceşti ochi)

Sinoftalmia şi ciclopia

- Unirea congenitală parţială (sinoftalmia) sau totală (ciclopia) a elementelor celor doi globi oculari în regiunea mediană a frunţii cu formarea unei singure structuri apare la copii cu malformaţii profunde ale lamei neurale de la nivelul căreia se dezvoltă ochiul şi unele porţiuni ale creierului.

Sinoftalmia este mai frecventă, copii prezentând aberaţii cromozomiale asociate şi anomalii sistemice incompatibile cu viaţa.

Ciclopia se întâlneşte în unele familii, la gemeni şi în consangvinitate. Se formează un singur ochi median cu multiple defecte intraoculare: displazie

retiniană, persistența sistemului hialoidian şi a tunicii vasculare lentis, cataractă, colobom irian, insuficienta maturare a irisului şi a unghiului.

Colobomul corneei şi al scleroticii

- corespunde unui defect de închidere al extremității anterioare al fantei embrionare
- anomalie extrem de rar întâlnită cu sclera ectatică şi corneea opacă la acest nivel
- mai frecvent bilaterală

Anomalii de pigmentare ale sclerei

Melanosis oculi şi nevus Ota sunt legate de prezența anormală în derm a melanocitelor mezodermice. Ele reprezintă melanocite normale care ajung în teritoriul afectat (melanoza) şi nu multiplicarea unor melanocite anormale.

Melanoza oculară congenitală benignă (melanosis oculi, melanosis bulbi)

- este caracterizată prin creşterea pigmentației uveale şi pigmentație anormală a sclerei sau episclerei (tentă ardezie).
- irisul este mai întunecat şi mai sumbru.
- sclera capătă o culoare uniform brun-albăstruie, prezentând numai unele plăci pigmentate
- frecvența relativ mai mare a melanoamelor maligne ale coroidei la ochii cu melanosis oculi.

Nevus fusco-ceruleus oftalmomaxilar Ota

- pigmentația afectează teritoriul nervului oftalmic şi maxilar al trigemenului interesând pleoapele şi planul cutanat de aceeaşi parte, uneori muşchii oculomotori, conținutul orbitei
- prezența anormală de pigment melanic nu afectează grosimea sclerei

Anomalii de grosime

Stafiloame congenitale – sunt ectazii localizate la nivelul unei sclere subțiate.

Stafiloame posterioare în miopia forte

- sclera globului ocular cu miopie progresivă este subțire în special în regiunea temporală posterioară şi în jurul discului optic.
- se poate forma stafilom ecuatorial ca rezultat al subțierii şi întinderii sclerei.
- miopia progresivă este asociată cu mărirea segmentului posterior şi alungirea axului anteroposterior al globului ocular.
- forma progresivă, patologică debutează în copilărie, creşte pe parcursul vieții la valori foarte mari, şi produce leziuni degenerative corioretiniene

Ectazia scleralâ posterioară sau stafilomul congenital posterior

- apare sub forma unei excavații profunde care interesează polul posterior (papila are aspect normal cu bifurcație normală a vaselor centrale)

- rezultă din lipsa de condensare a mezodermului care consolidează sclera proces care are loc normal la nivelul polului posterior şi care în acest caz este întârziat
- se dezvoltă la pacienți fără miopie sau anomalii retiniene
- este frecvent asociată cu microftalmie

Protruzia congenitală von Ammon

- este un stafilom posterior care se dezvoltă în regiunea posterioară a vechii fante fetale.
- este secundară defectelor ectodermice de închidere a fantei embrionare
- sclera subțiată ectatică este căptuşită de o foiță de retină aplazică (lipseşte epiteliul pigmentar şi coroida); se poate produce ruptura maculară cu dezlipire de retină.

Sclera albastră - osteeogeneza imperfectă – maladia Lobstein

- afecțiunea este asimptomatică şi se caracterizează printr-o scleră subțire, de culoare albăstruie în cadrul unei distrofii mezodermice
- este tipic asociată cu osteogeneza imperfectă, dar sunt şi alte cauze: sindrom Marfan, sindrom Ehler-Danlos, psudoxantom elastic, sindrom Albright (pseudohipoparatiroidism), buftalmie, miopie mare şi sclerite vindecate (cu cicatrici cu subțiere scleralâ), sindrom Francoise-Hallerman-Streif
- este dată de subțierea peretelui scleral în cadrul unei distrofii mezodermice.
- sclera este albăstruie pentru că este anormal de subțire (datorită fibrelor de colagen imatur) şi permite prin transparența ei vizibiliatea uveei adiacente. culoarea se schimbă cu vârsta şi sclera adultului poate fi gri.
- cel mai abundent tip de colagen din organism este tipul I, care se află în componența sclerei, corneei, ligamentelor, tendoanelor, pielii, matrixului osos, vaselor de sânge, dinților - în formele majore de osteogenesis imperfecta, anomaliile sunt la nivelul lanțurilor alfa1 şi alfa2 ale colagenului tip I.
- în boala Lobstein – osteogeneza imperfectă – prezența sclerelor albastru deschis este asociată cu oase fragile şi scăderea auzului presenil.
- sunt prezente anomalii sistemice care afectează dinții (anomalii ale formării smalțului, ale poziției, formei şi coloraței), pielea (mai subțire), capilarele (tendința de echimoze şi epistaxis) şi articulațiile (hiperpermeabilitate, dislocații).
- se pot asocia anomalii ale corneei: cheratocon, megalocornee şi arc juvenil.
- se descrie sclerotică albastră în: sindrom Albright (pseudohipoparatiroidie), sindrom Marfan, maladia Ehler Danlos, sindrom Francois – Hallerman Streif.

- *Clasificarea osteogenezei imperfecte* (Sillence şi colab):

Tip I	Tip II	Tip III	Tip IV
scleră albastră la toate vârstele fragilitate osoasă scăderea auzului presenil transmitere AD	**forma cea mai severă a bolii este prezentă la naştere şi poate fi letală şi asociată cu deformări ale oaselor şi multiple fracturi intrauterine în formele uşoare fracturile osoase apar în copilărie şi scad ca frecvenţă în adolescenţă transmitere AD, dar şi AR sau mutaţii**	**sclere albastre în copilărie transmitere AD cu penetraţie variabilă sau AR**	**sclerele albastre în copilărie, sclerele adultului sunt normale**

Subţierea sclerei în buftalmie

- la nivelul sclerei anterioare fibrele sclerale, tinere şi elastice sunt destinse sub influenţa creşterii presiunii intraoculare

Scleropachynsis

- este îngroşarea bilaterală, localizată, a 2/3 interne ale sclerei posterioare temporale care poate produce compresia coroidei şi maculopatie.

<u>Alte anomalii congenitale ale sclerei</u>

Chiste sclerale epiteliale congenitale.

- mici vezicule translucide dispuse în peretele scleral iniţial localizate nazal inferior în vecinătatea limbului.
- pot fi simple incluzii ale epiteliului conjunctival sau fac parte dintr-o malformaţie coristomatoasă asociată cu tumori dermoide limbice şi cu comunicarea chistelor cu camera anterioară

Coristomul osos episcleral

- tumoră congenitală disembrioplazică la nivelul episclerei în cadranul temporal superior la 5-10mm de limb
- sunt plăci osoase sau cartilaginoase, subconjunctival, dispuse în guler, sub forma unor noduli osoşi sau cartilaginoşi
- prezent de la naştere
- poate creşte în volum

Dermoidul limbic

- tumoră de dimensiuni mici, rotundă, compactă, proeminentă de culoare alb sidefie localizată la nivelul limbului sclerocorneean

- poate fi asociat cu: colobom palpebral, microftalmie, aniridie, sindrom Goldenhar.

Extensia aparentă a sclerei în cornee

- anomalie rară, transmitere autosomal dominantă
- pătrunderea aparentă a sclerei în cornee mai frecvent superior unde sclerotica este translucidă pe o arie semilunară în formă de seceră
- nu afectează funcţia vizuală

Anastomoze intrasclerale (Axenfeld)

- variaţii anatomice
- după traversarea spaţiului supracoroidian, un nerv ciliar ia un traiect aberant făcând o rotaţie bruscă în scleră de câţiva milimetri în spatele limbului, iar apoi se reîntoarce spre corpul ciliar

ANOMALII DOBANDITE ALE SCLEREI

Atrofia globului ocular şi ftisis bulbi

- se produce după traumatisme severe sau după inflamaţii.
- în *atrofia globului* ocular ţesuturile intraoculare suferă o degenerare difuză, însă cu păstrarea arhitecturii interne şi a configuraţiei externe normale a ochiului, acesta devenind mai mic.
- termenul de *ftizie* este folosit pentru ochi cu traume severe sau inflamaţii grave care conduc la ratatinarea şi dezorganizarea conţinutului intraocular cu înlocuirea cu ţesut cicatricial; odată cu ratatinarea globului ocular, sclera se îngroaşă, dar nu prin proliferarea reactivă a colagenului scleral, ci printr-o modificare contracţională în configuraţia lamelelor existente.

Stafiloame

- subţierea localizată a sclerei în tunica externă a globului ocular după leziuni traumatice sau inflamatorii, asociate sau nu unei hipertonii intraoculare.
- localizări:
  - stafilom anterior în apropiere de limb;
    - cu ectazie a pseudocorneei (rezultată din organizarea exudatelor şi a ţesutului fibros cu epiteliu) cu bombarea irisului anterior
  - stafilom intercalar localizat la limb ca urmare a ectaziei limbice secundare injuriilor perforante sau a unui ulcer corneean periferic
    - poate fi asociat cu glaucom secundar cu închiderea unghiului
    - defectul de vedere este important prin astigmatism corneean
  - stafilom ciliar este localizat în dreptul corpului ciliar la 2-3mm distanţă de limb

- se produce prin subțierea sclerei în sclerite, glaucom absolut, injurii perforante
- stafilom ecuatorial în zona unde sclera este perforată de venele vorticoase, cu bombarea coroidei în regiunea ecuatorială
  - ➢ este prezent în sclerite sau degenerescențe sclerale în miopia patologică
- stafilom posterior localizat în spatele ecuatorului
  - ➢ se poate produce în miopia degenerativă, sclerita posterioară, injurii perforante

Pigmentări sclerale

Pigmentări exogene

- sideroza, calcoza sunt consecința unui corp străin metalic de fier sau cupru.

Pigmentări endogene

***Melanoza scleral*ă** - puncte pigmentare episclerale sau melanoză stromală fiziologică a sclerei care sunt pete pigmentate la nivelul orificiilor unde vasele traversează sclera la câțiva milimetri de limb

Ocronoza endogenă sau alcaptonuria

- enzimopatie ereditară şi familială autosomal recesivă în care se produce pigmentarea scleral şi episcleral.
- produsă prin tulburări în metabolismul tirozinei.
- clinic se caracterizează printr-o triadă simptomatică cu pigmentarea lobului urechii, a sclerei şi înnegrirea urinei expuse la aer.
- depozitele pigmentare apar spre 30 de ani şi interesează simetric sclera, episclera şi uneori conjunctiva, corneea, limitându-se la zona fantei palpebrale.

Îngălbenirea conjunctivei şi episclerei

- produsă în caz de icter asociat bolilor hepatice cu *hiperbilirubinemie* sau *hemoliză* (BLB serică neconjugată crescută)
- pigmentația dispare când cauza sistemică este rezolvată.

Depozite sclerale

Depozite de calciu la nivelul conjunctivei, corneei, sclerei

- prezente în *hipercalcemie* sau în *hiperfosfatemie* din adenomul benign sau hiperplazia glandei paratiroide, boală renală cronică, sarcoidul Boeck, hipervitaminoză D.
- calcificări limbice de la scleră spre cornee şi conjunctivă există la pacienți uremici cu valori normale sau scăzute ale calciului seric, dar cu produsul CaxP crescut de aproximativ 70mg.

Plăci hialine

- sunt zone ovale, cu marele ax vertical, transparente, de scleră subțiată, situate înaintea inserției mușchilor drepți orizontali.

- sunt manifestarea senilă a unei zone sclerale care poate suferi încărcare calcară.
- evoluţia este lentă şi poate genera un astigmatism contrar regulei.

Afectarea sclerei după intervenţii chirurgicale, traumatisme

- Inciziile parţiale sau în toată grosimea sclerei bine delimitate se vindecă spontan fără complicaţii.
- Aplicarea diatermiei la nivelul sclerei produce necroza de coagulare a colagenului scleral, proporţională cu intensitatea arsurii.
- Criochirurgia pentru corecţia DR produce o afectare scleralã mai mică decât diatermia.
- Câteva tipuri de energie laser folosite pentru producerea de sclerostomii limbice parţiale sau totale în tratamentul glaucomului produc efecte asemănătoare diatermiei.
- După chirurgia strabismului, se pot forma la nivelul suprafeţei externe a sclerei adiacente locului unde s-a repoziţionat tendonul muşchiului extraocular chiste epiteliale cu incluzii.
- Pentru traumatismele chirurgicale, prin operaţii de glaucom cu inclavare de iris, valve, agenţi care inhibă cicatrizarea, procesul de vindecare este mai greu. Ca o complicaţie tardivă a terapiei cu 5 fluorouracil sau mitomicină C (folosită în tratamentul glaucomului, pterigionului), conjunctiva şi colagenul stromal episcleral prezintă degenerarea amorfă, bazofilică avasculară cu subţierea neregulată a epiteliului supraiacent. Acelaşi aspect de vindecare incompletă a porţiunii interne a plăgii apare şi după sclerectomie lamelară internă (trabeculectomie), aplicarea electrocauterului sau crioaplicaţii.
- Traumatismele accidentale mici , necomplicate se repară prin formarea de cicatrici fibroase şi suple; cele mari, complicate cu încarcerarea sau prolapsul structurilor intraoculare trebuie bine poziţionate, altfel vindecarea poate fi asociată cu inflamaţii prelungite şi cicatrici extinse.

INFLAMAŢIILE SCLEREI ŞI EPISCLEREI

- Sunt afecţiuni care se manifestă prin leziuni circumscrise, cu topografie bine delimitată afectând mai frecvent sclera anterioară (episclerite, sclerite anterioare), decât sclera posterioară
- Clasificare
  - După profunzimea ţesutului afectat
    - superficiale (episclerite)
    - profunde (sclerite)
  - După localizare faţă de ecuator
    - anterioare
    - posterioare

- După aspect clinic

Episclerite		**Sclerite**	
Circumscrise sau segmentare	**Nodulare**	**Nonnecrotizante** - **difuze** - **nodulare**	**Necrotizante** - **cu inflamație** - **fără inflamație – scleromalacia perforans**

- Datorită structurii sale, inflamațiile sclerei au tendința să se manifeste prin leziuni circumscrise cu topografie bine determinată însoțite de necroze tisulare.
- *Inflamațiile primare* ale colagenului scleral şi ale structurilor vasculare şi neurale ce traversează sclera apar rar. Inflamația scleralã primară este mai frecventă în cadrul unor boli sistemice.
- *Inflamațiile secundare* sclerale pornesc de la structurile adiacente: conjunctivă, uvee, orbită. Când inflamația este produsă de un agent infecțios, extinderea sa poate fi întârziată de țesutul conjunctiv scleral. Vasele perforante intrasclerale şi nervii perforanți pot servi drept căi pentru propagarea extraoculară a unei infecții.

Episclerita

- episclerita este o inflamație a țesutului episcleral situat între conjunctivă şi scleră.
- afecțiune relativ uşoară, autolimitantă, recurentă care afectează adultul tânăr
- 33% bilaterală, 67% recurentă
- 1/3 din episclerite sunt generate de boli sistemice, iar unele cazuri pot fi determinate de factori inflamatori exogeni. Răspunsul inflamator în episclerită este localizat în rețeaua vasculară episcleralã superficială şi este o inflamație negranulomatoasă cu dilatații vasculare şi infiltrații perivasculare.
- **De cele mai multe ori este idiopatică.**
- 30% dintre pacienții cu episclerită au asociată o afecțiune sistemică.
- Etiologie
  - Eiologia exactă nu este bine definită
  - Poate fi asociată cu gută, acnee rozacee, psoriazis, sindrom de ochi uscat
  - Au fost considerate ca fiind o reacție de hipersensibilitate la toxina endogenă tbc sau streptococică
  - rar episclerita poate fi asociată cu: leucemia cu celule T, paraproteinemia, sindroame paraneoplazice, insuficiența corticosuprarenală, xantogranulomatoze, după fixarea transscleralã a IOL de CP, granulom după înțepătură de insecte.

- **Subiectiv**
  - mulţi pacienţi sunt asimptomatici
  - discomfort ocular cu senzaţie de arsură sau corp străin
  - lăcrimare, fotofobie (rar)
  - roşeaţă oculară de intensitate medie, localizată

Episclerite primare iau două aspecte clinice: episclerita simplă şi episclerita nodulară

Episclerita simplă

- este cea mai frecventă formă de episclerită primară, care se prezintă ca o inflamaţie neinfecţioasă, recurentă şi spontană, localizată într-un sector al episclerei anterioare.
- procesul poate afecta toate cadranele prezentând episoade acute de 7-10 zile remise parţial după 2-3 săptămâni şi care se pot repeta la un interval de 1-2 luni, mai frecvent primăvara şi toamna.
- factorul precipitant al puseului este rar depistat, dar pot fi prezenţi stresul şi tulburările hormonale. boala nu are predilecţie pentru sex, vârsta medie de debut fiind decada a 5-a.
- episclerita este acompaniată de durere şi dilataţia vaselor episclerale, cu vase largi, cu dispoziţie radiară care se văd prin conjunctivă. vederea este normală.
- inflamaţia poate ceda spontan în câteva zile fără tratament sau poate persista câteva săptămâni sub tratament local cu steroizi.
- episclerita simplă nu progresează la sclerită şi este mai puţin frecvent asociată cu artrita reumatoidă decât episclerita nodulară sau sclerita.
- boala nu necesită tratament, dar în formele uşoare se poate obţine o ameliorare cu lacrimi artificiale.
- în formele cu episoade severe şi prelungite este necesar tratament local cu corticoizi şi antiinflamatorii nesteroidiene general.
- vindecarea se face fără cicatrizare.

Episclerita nodulară

- inflamaţia episcleralã nodulară este mai evidentă clinic când apare anterior între limb şi inserţia muşchilor drepţi; inflamaţii similare pot apare la nivelul limbului, în periferia corneei sau posterior.
- pacienţii cu episclerită nodulară prezintă leziuni inflamatorii mai dureroase şi mai prelungite.
- simptomele de debut sunt:
  - discomfort ocular uşor sau moderat
  - fotofobie (rar)
  - leziuni oculare dense
- clinic nodulii sunt mici şi localizaţi într-un sector episcleral, rareori putând exista şi forme cu noduli multipli.
  - examenul clinic evidenţiază nodul episcleral ferm, roz-portocaliu, mobil, acoperit de o conjunctivă hiperemică

  - hiperemia conjunctivală se opreşte la aproximativ 2-3mm de limb
  - nodulul episcleral este asociat uneori cu modificări corneene tip dellen şi infiltrate periferice, iar în 10% din cazuri cu uveită anterioară. această inflamație granulomatoasă nodulară limitată la episcleră se rezolvă spontan.
- evoluția episcleritei se limitează la 10 zile până la 3 săptămâni cu rezoluție spontană cu recurențe posibile (rareori pot fi forme de episclerită periodică)
- tratament
  - topic – corticoizi în instilații la 2-3 ore – rezolvă episclerita în câteva zile
  - comprese locale calde aplicate peste pleoapa închisă dacă există discomfort ocular
  - sistemic antiinflamatoare nesteroidiene
    - indocid 25mgx3/zi
    - ibuprofen 800mg/zi
    - fenilbutazon în cazurile recurente
- dacă episclerita nodulară nu răspunde la agenți antiinflamatori nesteroidieni local sau/şi po – fenilbutazon, ibuprofen, indometacin, se vor folosi steroizi local sau pe cale sistemică.
- Diagnosticul pozitiv se stabileşte pe baza examenului clinic, examenele paraclinice fiind necesare pentru stabilirea cauzei afecțiunii.
  - hemoleucogramă, VSH
  - acid uric
  - factor reumatoid
  - anticorpi antinucleari
  - VDRL, FTA – ABS (sifilis)
  - Radiografie pulmonară, sacroiliacă
- Diagnosticul diferențial al episcleritei nodulare se face cu :
  - *pinguecula*
  - *corp străin pe conjunctiva bulbară*
  - *conjunctivita* diferența se face prin instilarea unei picături de adrenalină care face să dispară injecția conjunctivală cu persistența celei episclerale.
  - *sclerite* în care durerea este mai puternică, iradiază ipsilateral la cap, gât; pot exista complicații corneene, iar la aplicarea de fenilefrină, în sclerită vasele episclerale nu se decongestionează.
  - *irita*

Sclerita

- este o afecțiune inflamatorie cronică severă a sclerei şi a episclerei care poate produce scădere de vedere dacă tratamentul este inadecvat
- incidență mai scăzută decât episclerita
- poate fi uni sau bilaterală.

- afectează pacienții între 40-70 ani, mai frecvent femei decât bărbați
- se caracterizează prin edem şi infiltrat celular al țesutului scleral şi episcleral.
- Etiologie
  - Boli de colagen autoimune şi vasculite (aprox 50% dintre sclerite)
    - artrita reumatoidă 1/3 din sclerite
    - granulomatoza Wegener
    - boala Behcet
    - LES
    - maladia Crohn
    - dermatomiozită
    - spondilită ankilozantă
    - sindrom Sjogren
    - sarcoidoză
    - arterita cu celule gigante
    - poliarterita nodoasă
  - Boli metabolice
    - guta
    - porfirie
    - tireotoxicoza
  - Infecții bacteriene
    - Psudomonas aeruginosa
    - Staphylococcus aureus, epidermidis
    - Streptococcus pneumoniae
  - Infecții virale HZV, HSVocular
  - Boli granulomatoase
    - tbc
    - sifilis
    - sarcoidoza lepra
  - Traumatisme
    - arsuri chimice
    - iradiere
    - corpi străini
  - Postchirurgical (chirurgie oculară) – probabil precipitat de o cauză sistemică după aproximativ 6 luni postoperator
  - Alte boli
    - acnee rozacee
    - boala Vogt-Koyanagi-Harada
- **Sclerita poate fi singura sau prima manifestare clinică a unei afecțiuni generale.**

Sclerita primară

- este o boală inflamatorie, cronică, dureroasă, caracterizată prin edem şi infiltrație celulară a sclerei şi țesutului episcleral.

- vasculita mediată autoimun, componentă importantă în bolile menționate, are un rol patogenic important în sclerite şi este exemplificată prin localizarea clinică inițială a scleritei la nivelul zonelor unde vasele ciliare anterioare şi posterioare traversează sclera.
- sclerita primară este asociată cu boli autoimune sistemice: artrita reumatoidă (10-33%), LES, poliarterită nodoasă, boală Behcet, sindrom Reiter, granulomatoza Wegener.
- sclerita primară se manifestă clinic anterior (*sclerită primară anterioară)* sau posterior (*sclerită primară posterioară*), dar există şi afectarea concomitentă a sclerei anterior şi posterior.
- când una dintre cele două forme, devine difuză inflamația se poate extinde şi pacientul prezintă manifestări clinice mai proeminente la nivelul regiunei ecuatoriale.
- sclerita poate conduce la scăderea AV prin keratită, uveită, cataractă, glaucom sau DR asociate
- clasificare

Sclerite anterioare 98%	**Nonnecrotizante – 85%** **- difuze** **- nodulare**
	Necrotizante – 13% **- cu inflamație** **- fără inflamație – scleromalacia perforans**
Sclerite posterioare – 2%	

Sclerita primară anterioară (SPA)

SPA poate fi: *difuză, nodulară, necrozantă cu inflamație şi necrozantă fără inflamație - scleromalacia perforantă*

- Simptome
  - durere moderată sau severă mai accentuată dimineața, cu iradiere în tâmplă şi maxilarul inferior
  - roşeață asociată localizată sau difuză
  - fotofobie şi lăcrimare medie sau severă
  - ocazional scăderea AV

SCLERITA PRIMARĂ ANTERIOARĂ – 98%			
Sclerita non-necrotizantă		**Sclerita necrotizantă**	
Sclerita difuză 40%	**Sclerita nodulară 44%**	**cu inflamație**	**fără inflamație – Scleromalacia perforans**
- cea mai frecventă formă, benignă - dilatația plexului vascular episcleral profund sectorial sau difuz cu hiperemie profundă violacee în aria interpalpebrală	- noduli sensibili la palpare, imobili, unici sau multipli în spațiul interpalpebral - noduli roșii, imobili, neinfluențați de instilația de vasoconstrictoare local - rareori nodulul devine avascular cu subțiere sclerală - nodulii situați lângă limb - nodulii pot fi aranjați în inel în jurul limbului – sclerita inelară	- focală sau difuză, progresivă însoțită de durere și ochi roșu, scăderea AV în 40% - 60% cu complicații oculare:, glaucom, subțierea sclerei uveită anterioară, keratită, cataractă - formă severă și distructivă ce evoluează cu ischemie însoțită de necroză progresivă cu subțierea sclerei; - arie gri maronie înconjurată de inflamație scleral, în evoluție aria devine avasculară produce sechestru alb în centru înconjurat de un cerc negricios - progresie rapidă (câteva săptămâni) spre perforarea segmentului anterior	- evoluază cu subțiere progresivă a sclerei - este des asociată cu artrita reumatoidă la femei și desoeri asimptomatică - fără durere, fără semne inflamatorii - debutează ca o pată galbenă necrotică la nivelul sclerei; în evoluție sclera se subțiază, coroida subiacentă devenind vizibilă - evoluează cu ischemie marcată

- Evoluția scleritei necrozante
  - inflamația granulomatoasă necrozantă focală sau zonală care înconjoară un discret sechestru de colagen scleral de diverse mărimi şi configurații.
  - uneori pot fi sechestre focale apropiate şi atunci inflamația ce înconjoară fiecare sechestru se extinde şi devine confluentă.
  - inflamația cronică infiltrează uvea şi episclera subiacentă producând îngroşarea țesuturilor.
  - când sechestrul de colagen a fost distrus de inflamație, edemul scade şi uveea poate hernia prin defectul scleral constituind scleromalacia perforans, sclera înconjurătoare se poate subția şi se poate dezvolta un stafilom sau țesutul necrozat poate fi înlocuit de țesut de granulație lăsând uvea liberă sau acoperită de conjunctivă.
  - în formele mai uşoare când sunt afectate zone sclerale mici, procesul se poate vindeca sub formă de cicatrice subțire fără afectarea structurilor intraoculare.

Sclerita primară posterioară (SPP)- 2%

- este inflamația sclerei în spatele ecuatorului, frecvent unilaterală, foarte dureroasă
- SPP se poate manifesta la pacienți cu SPA sau în timpul evoluției bolii posterioare se pot dezvolta sclerite anterioare.
- la copii, SPP poate mima o sinuzită datorită durerii retrobulbare intermitente asociate (mai uşoară ca la adult), proptoză uşoară şi tulburări de motilitate.
- boala este mai frecvent unilaterală şi inflamația se poate extinde la structurile intraoculare şi orbitare.
- se poate produce edem papilar şi nevrită optică retrobulbară, DR neregmatogenă, decolare de coroidă, diplopie şi exoftalmie.
- când sclerita este recurentă se poate dezvolta efuzie uveală cu ridicarea planurilor retinei şi coroidei (poate crea confuzie cu un neoplasm).
- sclera posterioară inflamată poate fi îngroşată şi poate fi însoțită de sclerozarea inflamatorie a coroidei posterioare.
- SPP se prezintă sub două forme clinice: nodulară şi difuză.
- ***SPP de tip nodular***
  - procesul inflamator scleral poate fi recurent, putând fi zone adiacente în stadii diferite de inflamație. În această situație ochiul rămâne inflamat şi poate apare prolapsul uveal şi infecția intraoculară secundară.
  - simptome

- **semnul principal al bolii este durerea care este severă cu iradiere la nivelul frunții, arcadei supraorbitare, maxilarului, sinusurilor, poate trezi bolnavul noaptea şi este exacerbată la atingere.**
- lăcrimarea şi fotofobia sunt moderate şi apar în 20% din cazuri.

- semne
  - scăderea AV poate fi datorată extinderii scleritei la structurile vecine prin uveite, glaucom, cataractă, modificări ale fundului de ochi.
  - în aria interpalpebrală, la lumina zilei se constată (într-un sector al sclerei sau cuprinde toată sclera) o hiperemie care creşte progresiv ca o manta roşietică şi care nu se decolorează la administrarea de fenilefrină 2,5%
  - arie difuză sau sectorială de injecție conjunctivală violacee cu chemozis
  - limitarea motilității
  - ptoză
  - proptoză
  - după atacuri succesive de sclerită, pot apare zone de scleră subțire şi translucidă, care permit vizualizarea uveei
  - keratită acută stromală, sclerozantă, keratită marginală
  - pliuri corioretiniene
  - masă amelanotică la nivelul FO
  - edem al nervului optic, edem macular
  - DR exudativă
  - creşterea PIO
- examene paraclinice
  - examenul de laborator cu: factor reumatoid, anticorpi antinucleari, HLA, VSH, hemoleucogramă, acid uric, teste serologice pentru sifilis, tbc, orientează diagnosticul etiopatogenic.
  - dacă se suspicionează tbc este necesar IDR la tuberculină.
  - se vor face: frotiu, cultură, PCR pentru conjunctivă, cornee, episcleră, sau biopsie sclerală pentru examen microbiologic, anatomopatologic şi imunologic (anticorpi monoclonali).
- Examene imagistice
  - radiografia pulmonară, radiografia sinusurilor, radiografia sacroiliacă, a articulațiilor – sunt necesare pentru depistarea maladiilor generale.
  - ultrasonografia (modul A, B) este utilă pentru depistarea scleritei posterioare, sclerotenonitei („pungă" de fluid în spațiul tenonian)

➢ CT scan este necesar pentru a diferenția sclerita posterioară de alte boli inflamatorii şi neoplazice orbitare.

- ***SPP de tip difuz – sclerită maronie***
  - inflamația granulomatoasă înconjoară țesuturile sclerale producând îngroşarea marcată a sclerei.
  - tardiv când inflamația cedează porțiunile de scleră afectate devin subțiri şi se pot forma stafiloame intercalare (limbice) şi ecuatoriale mari.

Tratament

- pacienții cu sclerită şi boli sistemice asociate necesită tratamentul bolii de fond.
- terapia locală cu coliruri este uneori insuficientă şi trebuie asociată cu medicație generală cu AINS şi corticoterapie.
- dacă corticoterapia nu este suficientă se vor folosi imunosupresoare:metotrexat, ciclofosfamidă, azathioprină sau ciclosporină. Ciclofosfamida este prima alegere în tratamentul pacienților cu boli vasculare cu potențial letal: granulomatoza Wegener şi periarterita nodoasă.
- în sclerita necrozantă terapia inițială este reprezentată de imunosupresoare asociate cu corticoizi local şi general, cu precauție în necroze sclerale şi ulcer cornean.
- este important să se diferențieze formele infecțioase de cele neinfecțioase.

- Diagnostic diferențial în cazul scleritelor posterioare
  - tumori coroidiene
  - pseudotumoră orbitară
  - sindrom de efuzie uveală
  - boala Vogt-Koyanagi-Harada
  - oftalmopatie tiroidiană
  - tumori orbitare

Scleromalacia

- este legată de un proces degenerativ necrotic al sclerei.
- este prezentă în maladii de colagen tip poliartrită cronică evolutivă sau periarterită nodoasă.
- diferența între scleromalacie, sclerita necrozantă şi granulomul masiv al sclerei în sclerita maronie este artificială.

Scleromalacia perforantă

- apare la femei peste 50 de ani fără durere sau semne inflamatorii.
- nu are o cauză aparentă, dar poate exista: artrită reumatismală, maladie Wegener (angeită granulomatoasă necrozantă difuză), maladia Crohn.
- după un nodul scleral sclera se subțiază progresiv formându-se o gaură în scleră.

- uveea devine vizibilă şi uneori bombează.

Scleromalacia paralimbică (perforaţia scleralã spontanã intercalarã)

- este datã de perforarea spontanã subconjunctivalã a sclerei la nivelul limbului la locul cicatricei unei intervenţii fistulizante.
- este prezentã la un subiect tânăr, unilateral, fără etiologie generală.

Scleromalacia porfirinică prezentă în porfiria congenitală (rară) şi porfiria cutanată a adultului (acută).

- fixarea porfirinei în piele şi tegumente produce o dermită prin fotosensibilitate.
- s-au semnalat leziuni oculare cu sclerită şi scleromalacie perforantă.

<u>Episclerite şi sclerite secundare inflamaţiei şi infecţiei</u>

- Inflamaţiile sclerale şi episclerale secundare pot fi asociate cu leziuni inflamatorii localizate iniţial la conjunctivă sau cornee. Inflamaţia sclerei poate apare în asociaţie cu traume chirurgicale sau accidentale ale globului ocular sau cu tumori necrotizante intraoculare.
- Sclera poate fi afectată prin propagarea infecţiei de la structurile vecine: sinusuri, orbită sau de la inflamaţii intraoculare.
- Factori generatori pentru sclerită sunt:
  - traumatismele accidentale sau chirurgicale - pot produce alterarea ţesuturilor ceea ce va permite accesul către scleră a unor bacterii reziduale patogene, fungi, virusuri sau paraziţi. Alterările chirurgicale ale arhitecturii ţesuturilor în chirurgia filtrantă în glaucom pot genera infecţii tardive postoperatorii cu germeni patogeni sau condiţionat patogeni
  - infecţii ale corneei cu bacterii, fungi, protozoare - se pot extinde la scleră, chiar sub tratament antibiotic. Episcleritele şi scleritele virale apar în faza precoce veziculară a infecţiei cu herpes zooster ocular. S-a observat apariţia unei sclerite localizate, tardive la locul leziunei la un interval de 2-3 luni. Există şi noduli episclerali, sclerali cu Oncocerca volvulus, (noduli care conţin microfilarii), noduli similari putând apare subcutan.
  - inflamaţii nongranulomatoase sau granulomatoase ale structurilor perioculare ale orbitei şi sinusurilor pot afecta sclera posterioară sau ecuatorială; inflamaţiile sclerale necrozante, severe care însoţesc un abces orbitar bacterian sau micotic sau granulomatoza Wegener pot fi asociate cu inflamaţii intraoculare grave.
  - inflamaţia intraoculară severă (endo, panoftamita) se extinde şi alterează sclera producând îngroşarea focală sau difuză a acesteia. În evoluţie se poate produce subţierea sau ectazia sclerei.

<u>Tratamentul afecţiunilor inflamatorii ale sclerei</u>

Consult interdisciplinar (reumatologie, dermatologie, boli infecţioase, medicină internă) cu tratarea cauzei subiacente (dacă poate fi identificată)

Tratament local

- adresat mai ales formelor de episclerită şi sclerită anterioară
- lacrimi artificiale (tratament simptomatic)
- corticosteroizi topic 1picx5ori/zi steroizi: Prednisolon 0,5%, Prednisolon acetat 1%, Dexametazonă 0,1%, Betametazonă 0,1% 1 pic 4x /zi
- AINS topic antiinflamatorii nesteroidiene: Indocid, Pranoprofen, Diclofenac, Ketorolac 1p.ic de 4x/zi

Tratament medical

- **AINS** pe cale sistemică sunt prima linie de tratament pentru formele nonnecrotizante de sclerite
  - Flurbiprofen 100mg de 3x/ zi
  - Ibuprofen 800mg de 3x/ zi
  - Indometacin 75mg de 2x/ zi
  - Naproxen 500mg de 3x/ zi
- **Corticosteroizi** în cazuri severe sau sclerite necrotizante
  - Prednison oral 1mg/kg/zi (80-120mg/zi) cu scăderea dozelor, inițial cu 20mg pe săptămână, apoi 5-10mg pe săptămână (cu agenți supresori ai secreției gastrice - omeprazol sau ranitidină)
  - steroizi injectabil: iv, im, subconjunctival (la nivelul pereților orbitei – sunt eficienți, dar prezintă riscuri mari)
  - steroizii subconjunctival sunt contraindicați în cazul scleritelor necrozante datorită subțierii sclerei şi posibilei perforații
  - corticosteroizi administrați topic sunt insuficienți pentru reducerea inflamației sclerale în cazurile severe
- **Agenți imunosupresori** – în cazuri severe sau sclerite necrotizante
  - se administrează în colaborare cu medicul internist, mai ales în formele de sclerită necrotizantă
  - Ciclofosfamidă (de elecție în cazul scleritelor necrotizante), Metotrexat (de elecție în cazul scleritelor nonnecrotizante ce nu răspund la AINS), Azatioprină, Ciclosporina
  - În caz de răspuns slab la tratamentul anterior, se recomandă imunomodulatoare de tip Infliximab (anticorp monoclonal)
  - În caz de urgență: Ciclofosfamidă iv (1g/m2 suprafață corporală în 250 mL ser puls terapie) asociată cu Corticosteroid iv
  - Metotrexat 7,5-15mg/săptămână oral
  - Ciclofosfamidă 1-3mg/kg/zi oral
- Antibiotice pe cale generală în cazul scleritelor infecțioase (caz în care sunt contraindicați corticosteroizii şi agenții imunosupresori)

Tratament chirurgical – grefă scleral, rar indicat în cazuri specifice cu perforarea corneei şi sclerei.

Bibliografie

1. *American Academy of Ophthalmology, Basic and Clinical Science Course, Section 8, External Disease and Cornea, 2003-2004*
2. *Cheung CM, Murray PI, Savage CO. Successful treatment of Wegener's granulomatosis associated scleritis with rituximab. Br J Ophthalmol. Nov 2005;89(11):1542. [Medline].*
3. *Duane's Ophthalmology on CD-ROM, 2006*
4. *Dumitrache Marieta – Oftalmologie clinică,, Editura Universitară Carol Davila, 2008*
5. *Dumitrache Marieta – Oftalmologie interactivă Editura Universitară Carol Davila, 2008*
6. *Dumitrache Marieta – Tratat de oftalmologie, sub red.,, voIi+II, ed. Universitară Carol Davila, 2005*
7. *Foster CS, Maza MS. The Sclera. Springer-Verlag; 1994:96-102.*
8. *Friedman – Kaiser – Trattler – Review of Ophthalmology, Elsevier Saunders, 2005*
9. *Kansky J J – Clinical Ophthalmology, Butterworth-Heinemann, Fourth edition, 1999 pg.151-155*
10. *Kunimoto DY, Kanitkar KD, Makar M. The Wills Eye Manual: Office and Emergency Room Diagnosis and Treatment of Eye Disease. 2008.*
11. *Lang G – Ophthalmology a pocket tesxt book atlas, G Thieme, 2007*
12. *Langstrom D P – Manual of Ocular Diagnosis, Lippincott, 2008*
13. *Lin CP, Shih MH, Su CY. Scleritis. Surv Ophthalmol. May-Jun 2006;51(3):288-9; author reply 289. [Medline].*
14. *Papaliodis GN, Chu D, Foster CS. Treatment of ocular inflammatory disorders with daclizumab. Ophthalmology. Apr 2003;110(4):786-9. [Medline].*
15. *Pavan-Langston D. Manual of Ocular Diagnosis and Therapy. 5th ed. 2007.*
16. *Roy FH. Ocular Differential Diagnosis. Vol 1. 7th ed. Baltimore: Williams & Wilkins; 2002.*
17. *Roy H – Episcleritis, 2001, www.emedicine.com/ophthalmology*
18. *Sainz de la Maza M, Foster CS, Jabbur NS. Scleritis associated with systemic vasculitic diseases. Ophthalmology. Apr 1995;102(4):687-92. [Medline].*
19. *Sainz de la Maza M, Jabbur NS, Foster CS. Severity of scleritis and episcleritis. Ophthalmology. Feb 1994;101(2):389-96. [Medline].*
20. *Sainz de la Maza M, Tauber J, Foster CS. Scleral grafting for necrotizing scleritis. Ophthalmology. Mar 1989;96(3):306-10. [Medline].*
21. *Spencer H W – Sclera, Ophthalmic Pathology – An atlas and textbook, 4th edition, W B Saunders Company 1996, vol1, pg 334-369*
22. *Tuft SJ, Watson PG. Progression of scleral disease. Ophthalmology. Apr 1991;98(4):467-71. [Medline].*
23. *Wakefield D, McCluskey P. Cyclosporin therapy for severe scleritis. Br J Ophthalmol. Sep 1989;73(9):743-6. [Medline].*
24. *Wakefield D, McCluskey P. Cyclosporin therapy for severe scleritis. Br J Ophthalmol. Sep 1989;73(9):743-6. [Medline].*
25. *Watson P, Hazelman BL – Sclera and systemic disorders, Butterworth – Heinemann, 2003*

Capitolul 15

UVEEA

Marieta Dumitrache

Uveea constituie tunica medie, vasculară a globului ocular.

Din anterior către posterior uveea poate fi divizată în trei părți: iris, corp ciliar, coroidă.

Irisul

- situat anterior este un diafragm mobil, bogat vascularizat şi inervat
- în centru are o deschidere de aproximativ 4mm diametru = PUPILA care reglează cantitatea de lumină care pătrunde în ochi
- divide spațiul dintre cornee şi cristalin în camera anterioară şi posterioară
- suprafața anterioară a irisului poate fi divizată în două zone: ciliară şi pupilară printr-o linie numită coleretă
- microscopic din anterior spre posterior cuprinde
  - limitanta anterioară – este o condensare a stromei care conține melanocite şi fibrocite; culoarea definitivă a irisului depinde de acest strat în funcție de densitatea de pigment
  - stroma iriană formată din
    - muşchiul sfincter pupilar care este o bandă circulară în vecinătatea pupilei, sub control parasimpatic (fibre prin nervul III) şi produce constricția pupilei – mioză
    - muşchiul dilatator pupilar situat posterior în zona stromală ciliară a irisului care conține fibre radiare şi este sub control simpatic cervical
  - epiteliul anterior – continuă EPR şi al corpului ciliar
  - stratul epitelial posterior
- la suprafața irisului sunt prezente criptele care dacă se aplatizează orientează către o inflamație
- culoarea irisului este variabilă în funcție de melanina din melanocite

Corpul ciliar

- se continuă cu ora serata, coroida şi este ataşat de porțiunea medie a irisului
- în secțiune este triunghiular şi partea anterioară a triunghiului formează o parte a unghiului camerei anterioare şi posterioare; partea interioară a triunghiului este divizată în două părți
  - anterior – în jur de 2 mm – PROCESELE CILIARE – zonă numită pars plicata
  - posterior - partea netedă - în jur de 4mm numită pars plana
- microscopic corpul ciliar cuprinde 5 straturi
  - lamina supraciliară – condensare a stromei care se continuă posterior cu lamina supracoroidei şi anterior cu membrana iriană; conține fibre colagene pigmentate
  - stroma corpului ciliar – constă în țesut de susținere de colagen şi fibroblaste, mușchi ciliar, vase, nervi, pigment
    - mușchiul ciliar – cuprinde cea mai mare parte a corpului ciliar
      - este un mușchi nestriat care conține trei părți

- o fibre longitudinale sau meridionale care ajută scurgerea apoasă
- o fibre circulare care ajută acomodația
- o fibre radiare sau oblice care vin în ajutorul fibrelor longitudinale

□ este inervat de parasimpatic prin nervii ciliari scurți

➢ procesele ciliare – sunt albe şi contribuie la formarea UA

□ pornesc de la pars plicata a corpului ciliar
□ sunt în număr de 70-80
□ fiecare proces este lung de 2 mm şi are un diametru de 0,5mm

- epiteliul pigmentat conține EPR şi anterior se continuă cu irisul
- epiteliul nepigmentat care continuă retina senzorială
- membrana limitantă internă

Coroida

- este partea posterioară a uveei situată între retină şi scleră care se extinde de la discul optic la ora serata
- suprafața interioară este netedă, maronie şi este în contact cu EPR
- suprafața exterioară este colțuroasă şi este în contact cu sclera
- microscopic straturile coroidei sunt:
  - lamina supracoroidiană – cuprinde fibre colagene condensate, melanocite şi fibroblaste
    - ➢ spațiu potențial între această membrană şi scleră este spațiu supracoroidian care conține artere ciliare posterioare lungi şi scurte şi nervi
  - stroma coroidei constă din țesut colagen cu fibre elastice şi reticulare care conține celule pigmentate, plasmatice şi vasele care sunt dispuse în 3 straturi
    - ➢ stratul marilor vase – Halller
    - ➢ stratul mediu – Sutler
    - ➢ stratul coriocapilar care hrăneşte straturile retinei
  - lamina bazală – numită membrană Bruch care este culcată pe EPR
- coroida este bogat vascularizată şi prin stratul coriocapilar asigură nutriția straturilor externe ale retinei – fotoreceptori
- conține o cantitate mare de pigment, având rolul de cameră obscură pentru imaginea vizuală
- prin celulele stromei, coroida participă la sinteza locală de anticorpi în procesul de imunitate

Vascularizația tractului uveal

Vascularizația arterială – provine din artera oftalmică şi conține

- Arterele ciliare scurte posterioare (10-20 ramuri) din artera oftalmică; intră prin scleră în vecinătatea discului optic şi hrănesc coroida
- Arterele ciliare lungi posterioare – două: una temporal şi una nazal, perforează sclera pe fața internă oblic lateral şi medial de nervul optic şi

pătrund în spațiul supracoroidian pentru a ajunge la corpul ciliar şi iris de unde pornesc ramuri care se anastomozează între ele şi cu artera ciliară anterioară formând marele cerc arterial al irisului de la care pleacă arterele spiralate cu traiect radiar spre stroma iriană şi ajunse în vecinătatea marginei pupilare formează micul cerc arterial irian (uneori incomplet)

- Arterele ciliare anterioare din vasele mușchilor drepți (derivă din ramurile musculare ale arterei oftalmice); sunt 7 ramuri – 2 pentru dreptul superior, inferior, medial şi una pentru dreptul lateral; aceste artere trec anterior şi dau ramuri pentru scleră, limb, conjunctivă

Drenajul venos se face prin mici vene care drenează sângele de la iris, corp ciliar, coroidă la venele vorticoase în număr de 4: temporal superior şi inferior, nazal superior şi inferior

- Venele vorticoase penetrează sclera posterior la ecuator superior şi inferior de vena oftalmică care drenează în sinusul cavernos

Inervația este asigurată de nervi ciliari lungi şi scurți.

AFECȚIUNI CONGENITALE ALE UVEEI

Aniridia

- anomalie de dezvoltare neuroectodermică secundară unei mutații în gena PAX6 în 11p13
- absența parțială bilaterală a irisului sau prezența unui iris rudimentar în periferie, mic, acoperit de sclera răsturnată care dă o aparență de absență a irisului (aniridie clinică)
- irisul este prezent în totalitate sau parțial pe circumferința corpului ciliar, termenul de aniridie nefiind real, pentru că absența completă a irisului este extrem de rară
- poate fi legată de dezvoltarea anormală a unghiului şi a irisului în trabeculo-disgenezii
- sunt trei tipuri
  - AN1
    - AD cu penetranță completă şi expresivitate variabilă
    - 66%
    - numai ocular
  - AN2
    - Sporadic, prin anomalii ale brațului scurt al cromozomului 11q13 – sindrom Miller
    - 33%
    - aniridie asociată cu tumori Wilms, înainte de 30 ani, anomalii ale aparatului genitourinar, retard mental
  - AN3
    - AR
    - 1%

  - aniridie asociată cu retard mental, ataxie cerebeloasă, sindrom Gillespie
- debut la naştere cu
  - fotofobie
  - nistagmus pendular
  - AV scăzută
- asocieri oculare cu
  - cataractă şi ectopie de cristalin 50-85%
  - glaucom dificil de tratat, frecvent glaucom juvenil (30-50%) după 5 ani, fără buftalmie
  - hipoplazie foveală şi de papilă
  - **ambliopie prin hipoplazie maculară (semn cardinal al afecțiunii)**
  - strabism
  - nistagmus
  - dermoid epibulbar
  - deficit de celule suşe limbice cu atingere corneeană
- tratament
  - lentile de contact cu refacerea unei pupile artificiale
  - coliruri lubrifiante în leziuni corneene
  - chirurgia cataractei la nevoie

Colobom

- defect irian în sector, de întindere variabilă, localizat preponderent în cadranul infero-nazal
- se produce prin închiderea incompletă a extremității distale a fantei embrionare în săptămâna a şasea de sarcină
- colobomul irian se poate însoți de alte coloboame: cristalinian, corp ciliar, coroidă, nerv optic, retină (afectarea coroidei şi a nervului optic poate reduce funcția vizuală)
- este prezent în:
  - trisomia: 13, 18, 22
  - sindrom Kleinefelter
  - sindrom Turner
  - sindrom Goldenhar
  - sindrom Meckel
  - sindrom Charge -**C**olobom, Inimă (**H**eart), **A**trezie, **R**etard, **G**enital, ureche (**E**ar)
    - colobom
    - defect cardiac
    - atrezie coanală
    - retard de creştere
    - hipoplazie genitală
    - surditate

Sindroame colobomatoase cu localizări multiple

	Hereditate	Ocular	general
Aicardi	**Legat de sex Fete Letal la băieţi**	**Colobom papilă Microftalmie persistentă Membrană pupilară**	**Spasm în flexie Absenţa corpului calos Retard psihomotor Anomalii vertebrale**
Meckel	**AR**	**Colobom – displazie retiniană**	**Microcefalie Encefalocel Polidactilie Malformaţie polichistică (rinichi, ficat, pancreas)**
Charge (Pagon)	**AD, sporadic**	**colobom**	**Atrezie coanală Cardiomiopatie congenitală Surditate Retard psihomotor Hipogonadism**
Lenz	**AR X linkat**	**Colobom Microftalmie Anoftalmie cataractă**	**Anomalii dentare, scheletice, renale, genitourinare Retard psihomotor**

- colobom irian
  - clinic tipic este un deficit irian în sectorul inferonazal producând deformaea pupilei
  - absenţa irisului în periferie lasă să se vadă corpul ciliar, zonula şi marginea cristalinului
  - este frecvent bilateral
  - cele izolate pot fi compatibile cu AV normală
  - colobom atipic se găseşte în alte poziţii
  - colobom complet se extinde la retină, coroidă, corp ciliar, iris
- colobom de corp ciliar
  - asociate cu defecte ale corpului ciliar şi zonulei sau chiar mici defecte ale cristalinului
  - este vizibil când există şi colobom irian
- colobom corioretinian
  - la examenul oftalmoscopic, zonă alb-gălbui inferonazal uneori limitată de pigment
  - se poate întinde de la papilă până în periferie, sau poate fi limitată şi atunci este însoţită de tulburări de pigmentare în vecinătate
  - dacă macula este inclusă – AV este foarte scăzută
  - deficit variabil de CV
  - riscul DR la ¼ - 1/3 la copil cu localizare frecventă la joncţiunea cu retina normală
  - coloboamele atipice sunt forme atrofice care nu sunt localizate în regiunea fantei embrionare – cel mai frecvent ele sunt cicatrici corioretiniene după alte etiologii

Disgenezie irido-corneeană
Sindrom Axenfeld-Rieger

- AD – loci ai genei pe 4q25, 6p25, 13q14
- cuprinde
  - Anomalia Axenfeld
  - Anomalie Rieger
  - Sindrom Rieger
- manifestări comune
  - anomalii de dezvoltare oculară bilaterale, asimetrice
  - fără predilecție pentru sex
  - glaucom asociat
  - sunt prezente şi alte anomalii de dezvoltare

Anomalia Axenfeld

- gonioscopic – embriotoxon posteror cu bride de țesut periferic

Anomalia Rieger

- este o anomalie de dezvoltare a segmentului anterior caracterizată prin hipoplazia irisului, pseudopolicorie cu pupilă cu aspect neregulat
- AD cu expresivitate variabilă
- sporadic 30%
- ocular
  - lampa cu fantă
    - ➢ la nivelul irisului este o hipoplazie a foiței anterioare care dă un aspect plat
    - ➢ hipoplazia iriană poate cuprinde toată grosimea irisului (cu aspecte variabile) cu deformări pupilare, ectropion uveal, coloboame, policorie şi embriotoxon posterior
  - gonioscopic ramificații ale stromei iriene anterioare cu punți iriene iridotrabeculare spre inelul Schwalbe
- **glaucom în 50-60% care este dificil de controlat** cu debut în copilărie, adult tânăr
- disgenezia de segment anterior include şi periferia corneei
- sindrom oculo-scheletal cu anomalii dentare – microdontice, hipofaciale, hipoplazie maxilară, surditate, hernie ombilicală

Sindrom Rieger

- este anomalie Rieger asociată cu
  - anomalii dentare
    - ➢ hipodonție (câțiva dinți)
    - ➢ microdonție (dinți mici)
  - anomalii faciale
    - ➢ hipoplazie maxilară
    - ➢ rădăcina nasului lungă şi plată
    - ➢ telecantus

  - hipertelorism
- hernie ombilicală
- insuficiență hopifizară

Anomalia Peters

- ereditate sporadică, rar AR
- se produce prin defect de migrare a celulelor crestei neurale între 6-8 săptămâni de dezvoltare fetală
- opacități corneene cu aderențe ale țesutului irian
- contact între cristalin și cornee în cazuri severe
- glaucom congenital în 50% din cazuri

Noduli Lisch

- nu sunt anomalii strict congenitale pentru că apar spre 5 ani
- sunt caracteristice pentru neurofibromatoza tip 1 – maladia Recklingausen (absente în 25%)
- sunt mici noduli pigmentați în contrast cu decolorarea atrofică a foiței anterioare a irisului

Pete Brushfield

- pete clare circulare în jurul pupilei în porțiunea mijlocie a irisului
- în trisomie 21 – Down, dar și la indivizi normali

Chiste iriene congenitale

- se pot dezvolta în
  - stromă – în fața anterioară a irisului, sunt translucide și permit vizibilitatea rețelei vasculare a irisului
  - epiteliu pigmentar – se dezvoltă în spatele irisului și au peretele anterior pigmentat, netransparent, fără vizibilitatea rețelei vasculare
- tratament
  - nu se tratează decât dacă interesează AV
  - după fotocoagulare, chistul stromal poate recidiva
  - chistul de epiteliu pigmentar excepțional necesită laser Yag
  - ambele pot necesita ablație chirurgicală

Membrana pupilară

- este involuția incompletă a tunicii vasculare fetale
- este cea mai frecventă anomalie congenitală oculară; 80% la ochi de culoare închisă, 35% la ochi deschiși la culoare
- sunt travee iriene atașate sau nu de pupilă care pot flota liber în pupilă sau sunt pe suprafața cristalinului
- pot da aspect de pseudocataractă congenitală sau sunt asociate cu cataractă polară anterioară

- rar afectează AV

Microcorie

- pupilă mică unilateral, excentric
- produce ambliopie
- poate fi asociată cu colobom congenital

Midriază congenital

- boli neurologice

Corectopia

- deplasarea pupilei
- poate fi asociată cu
  - ectopie cristalin şi pupilă
  - sindrom Rieger-Axenfeld
  - sindrom iridocorneean endotelial
  - uveite
  - traumă

Ectropion irian congenital

- asociat cu
  - ectropion uveal al epiteliului pigmentar posterior sau anterior
  - NF
- forma congenitală iriană
  - ectropion irian unilateral
  - inserție iriană înaltă
  - cripte iriene cu suprafața netedă
  - disgenezie de unghi
  - glaucom

Discoria

- pupilă de formă anormală
- izolată sau asociată cu
  - sinechii posterioare
  - ectopie de cristalin şi pupilă
  - sindrom Axenfeld-Rieger

Anomalii de pigmentare

Heterocromie iriană

- coloraţie diferită între irisul celor 2 ochi
- poate fi produsă prin creşterea pigmentaţiei unui ochi sau descreşterea pigmentaţiei în alt ochi

creşterea pigmentaţiei	*scăderea pigmentaţiei*
melanoză iriană fără semnificaţie patologică **cu hiperpigmentaţie difuză a irisului, dar cu melanocite normale în stromă** **melanocitoză oculocutanată** **ectropion irian** **uveită heterocromică Fuchs** **sechele hifemă** **afecţiuni tumorale cu infiltraţii leucemice**	**sindrom Claude Bernard Horner congenital sau precoce** **irisul este mai decolorat de partea afectată de paralizia simpaticului** **sindrom Waardenburgh** - **AD** - **asociază heterocromie cu distopie de cantus intern, sprâncene groase, surditate**

Albinism

- este o boală metabolică congenitală cu hipopigmentare
- din cauza deficienței de melanină irisul este albăstrui
- la lampa cu fantă irisul apare roşcat din cauza reflexului FO
- dacă este asociat cu aplazie foveală, vederea este mult redusă şi apare nistagmus
- pacienții au fotofobie intensă din cauza lipsei pigmentului irian
- sunt forme de albinism ocular şi oculocutanat

UVEITE

Uveitele sunt stări inflamatorii ale țesutului uveal al ochiului incluzând: iris, corp ciliar şi coroida. Una sau toate aceste structuri anatomice prinse în procesul inflamator uveitic pot avea potențial funcțional pozitiv cu restitutio ad integrum, dar şi negativ care poate evolua până la ORBIRE cu impact medical şi social important.

Etiologia uveitelor este multiplă, intricată şi corelată: inflamatorie, în relație imună, infecțioasă şi uneori idiopatică. Adițional când unele uveite sunt asociate cu maladii inflamatorii sistemice, la simptomatologia uveitei sunt prezente (evident clinic, subclinic) şi manifestările sistemice

Uveitele necesită evidențierea factorului etiopatogenic pentru a evita cronicizarea sau/ şi recidiva, cu complicații şi sechele.

International Uveitis Study Group clasifică uveitele:

- După criterii anatomice
  - UVEITA ANTERIOARA – este inflamația limitată a segmentului anterior al ochiului, cuprinde inflamația irisului şi porțiunii anterioare a corpului ciliar (pars plicata), termenul de irită, iridociclită rămâne azi formal
    - ➢ Irite – inflamație iris
    - ➢ Iridociclite – inflamație iris şi pars plicata, este cea mai frecventă
    - ➢ Ciclite cu inflamație predominantă a pars plicata

- UVEITA INTERMEDIARĂ – este inflamația porțiunii posterioare a corpului ciliar (pars plana) şi/ sau periferia coroidei, secundar pot fi interesate retina şi vitrosul; termenul adecvat pentru uveita intermediară este PARS PLANITA
- UVEITA POSTERIOARĂ – este inflamația coroidei cu afectarea inflamatorie a retinei şi vitrosului; uveitele posterioare sunt COROIDITE, CORIORETINITE, RETINOCOROIDITE
- PANUVEITA – în care întreaga structură a uveei este inflamată. Sunt boli care se pot întâlni în infecții oculare bacteriene, micotice, paratitoze sau boli autoimune severe (sindrom Vogt-Koyanagi-Harada)

Localizarea uveitei	**uveita anterioară**	**Uveita intermediară**	**Uveita posterioară**	**Panuveita – uveita totală**
Semne	**- edem corneean - UA tulbure, hipopion - precipitate retrodescemetice - exudat în câmpul pupilar - sinechii iriene posterioare - noduli irieni - prezența complicațiilor: cataractă complicată, glaucom secundar**	**- precipitate în "ouă de furnici în partea inferioară a corpului ciliar - hialită periferică cu opacități în „bulgări de zăpadă" - corpi flotanți periferic în vitros - leziuni ale retinei periferice, centrale cu flebite periferice şi metamorfopsii.**	**- coroidită cu focare unice sau multiple diseminate - retină cu / fără vascularizație cu edem retinian sau focare de necroză retiniană**	**atingeri variabile la cele 3 nivele ale uveei**

- Clasificarea clinică a uveitelor
  - acute – debut brusc, evoluție sub 12 săptămâni
  - cronice – debut insidios sau asimptomatic, evoluție peste 12 săptămâni (chiar ani), cu diferite modificări de AV
- Clasificarea uveitelor după ochiul afectat
  - unilaterale
  - bilaterale
- Clasificare anatomo-patologică
  - uveite supurative sau purulente
  - uveite nesupurative (după Wood)
    - negranulomatoase
    - granulomatoase

Diferențierea uveitelor granulomatoase de cele non-granulomatoase

Caracteristici	Uveite granulomatoase	Uveite non-granulomatoase
Debut	**Insidios**	**Acut**
Evoluție	**Lungă**	**Scurtă**
Hiperemie conjunctivală	+	+++
Durere	±	+++
Noduli irieni	+++	–
Precipitate cheratice	**Mari, grăsoase"mutton fat"**	**Mici**
Pol posterior	**Leziuni nodulare**	**Afectare difuză**

- Clasificare etiologică a uveitelor (Duke-Elder)
  - uveite infecțioase
  - uveite alergice
  - uveite toxice
  - uveite traumatice
  - uveite asociate cu boli de sistem
  - uveite idiopatice
- Clasificarea uveitelor după punctul de plecare al inflamației
  - exogene
    - ➢ după plagă perforantă (traumatică), chirurgicală
    - ➢ patologic: ulcer perforant cu pătrunderea germenilor microbieni (pneumococ, stafilococ, streptococ, piocianic), substanțe chimice, toxine animale, vegetale
  - endogene: pot fi declanşate printr-un mecanism infecțios, toxic, alergic
- Clasificarea uveitelor după natura exudatului
  - seroase
  - fibrinoplastice
  - hemoragice

- Vârsta medie de manifestare a bolii este între 20-59 de ani, corespunzător perioadei de vârf a activității celulelor T
- Copiii şi bătrânii sunt mai rar afectați de uveite cu excepția artritei juvenile idiopatice la copil (responsabilă de 40% din uveite).
- În jur de 60 de ani pot fi uveite în: herpes zooster, necroză retiniană acută, corioretinopatia serpiginoasă, retinopatia bird-shot, herpes simplex;
- Unele uveite au predilecție pentru sex; exp HLAB27 asociază uveită în spondilita ankilozantă, sindrom Reiter mai frecvent la bărbați 3/1, în timp ce uveita în JIA este preponderentă la femei 5/1.
- Nu se cunoaşte predispoziție rasială asociată cu uveită; în particular descendenții africani au mare risc de sarcoidoză, indivizii asiatici au o frecvență mai mare pentru sindrom Vogt-Koyanagi-Harada, sindrom Behcet

- Toți agenții (infecții, traumatisme, procese neoplazice, procese autoimune) care produc uveită induc mecanisme similare ale inflamației oculare, inclusiv dilatarea vasculară şi creşterea permeabilității vasculare cu exudație de lichid în spațiile extravasculare. Se produce o migrare a leucocitelor (polimorfonucleare, limfocite, eozinofile) şi a celulelor mastocitare, uneori a celulelor hematice în aceste spații, cauzând tulburarea umorii apoase, apariția precipitatelor keratice, a hipopionului, existența celulelor inflamatorii în umorul vitros.

Etiologia uveitelor

- Uveitele sunt induse de o multitudine de factori intricați, dificil de identificat în totalitate
- In fața unei uveite este necesară stabilirea etiologiei uveitei cu administrarea unui tratament adecvat care să asigure vindecarea bolii (nu evoluția cronică şi /sau recidiva) prin bilanț clinic, interdisciplinar.

Uveite infecțioase

- uveite exogene prin
  - ulcer corneean perforat
  - postoperator – după operație intraoculară
  - plagă perforantă
  - cu infecții supurative grave, endoftalmite, panoftalmite
- infecții uveale secundare – după
  - conjunctivită purulentă la nou născut
  - sclerită, keratită, retinită, celulită orbitară, tromboflebită orbitară
- infecții endogene
- tipuri de infecții uveitice
  - Bacteriene – granulomatoase: tbc, lepră, sifilis, brucela
  - Piogenice: streptococ, stafilococ, pneumococ, gonococ
  - Virale: HSV, HZV, CMV
  - Fungice: aspergilloza, candidoza, blastomices, histoplasma
  - Parazitare: toxoplasma, toxocara, oncocercoza, amoebiaza
  - Ricketsii: epidermidii tifas

Alergii

- microbiene
  - Tbc
  - streptococ
  - infecții de focar
    - dentare: granuloame radiculare, paradontoze, chist radicular
    - ORL: amigdalite cronice, sinuzite
    - pulmonare: bronşiectazii
    - digestive: colecistite
    - genitale: anexite, prostatite
    - tract urinar

- anafilaxie – reacția uveală însoțește o reacție anafilactică sistemică
  - uveită atopică – irite sezoniere la polen, păr de pisică, praf de casă, albumină umană, proteină de vacă, etc
  - uveită autoimună – în asociere cu boli de sistem
    - ➢ boala Still
    - ➢ artrita reumatoidă
    - ➢ granulomatoza Wegener
    - ➢ LES
    - ➢ Boală Reiter
    - ➢ endoftalmita facoanafilactică unde proteina cristalinului joacă rol de autoantigen; similar, oftalmia simpatică unde este reacție autoimună față de pigmentul uveal
  - uveite asociate HLA (human leucocityc antigens) este vechiul nume pentru antigen de histocompatibilitate; sunt în număr de aproximativ 70 de antigeni umani cu diferite HLA fenotipice
    - ➢ HLA B 27 – uveită anterioară acută asociată cu spondilită anchilozantă, sindrom Reiter
    - ➢ HLA B 5 – uveită în boala Behcet
    - ➢ HLA-DR4, DW15 – Vogt-Koyanagi-Harada

Uveite toxice

- endotoxine
  - sunt autotoxine sau toxine microbiene
  - sunt prezente în uveite toxice acute prin pneumococ, gonococ la pacient cu ulcer cornean
- toxine exogene - se pot produce uveite prin substanțe chimice iritante anorganice, animale, vegetale, droguri: miotice, citotoxice
- toxine endooculare – produse de țesuturile oculare prin DR vechi, hemoragii intraoculare, tumori intraoculare, uveite facotoxice

Uveite posttraumatice prin mecanism

- direct – efectul traumei
- iritație după hemoftalmus
- invazie microbiană
- efect chimic
- retenție corp străin
- oftalmie simpatică

Uveite asociate cu boli de sistem neinfecțioase

- sarcoidoza
- boli de colagen
  - poliartrita nodoasă
  - LES
  - artrita reumatoidă
- boli metabolice
  - diabet

  - gută
- boli SNC – scleroză multiplă
- boli de piele
  - psoriazis
  - lichen plan
  - eritem nodos
  - pemfigus
- uveite idiopatice
  - specifice
    - pars planite
    - oftalmie simpatică
    - heterocromie Fuchs
  - nespecifice – aproximativ 25% din uveite

Evaluarea paraclinică a uveitelor

- Pentru stabilirea diagnosticului de uveită este necesar
  - examen ocular complet
  - stabilirea prezumtivă a tipului de uveită
  - examen paraclinic pentru identificarea factorilor etiopatogenici
  - teste de laborator – care se efectuează la toate tipurile de uveită, pentru a depista condiția etiopatogenică, dar trebuie extinse și repetate la
    - uveite anterioare recurente sau neresponsive (greu responsive) la tratament
    - uveite bilaterale
    - uveite cu semne și simptome sugestive pentru maladii de sistem
    - uveite intermediare
    - uveite posterioare

Teste de sânge

- *Teste de inflamație*
  - VSH – este un test nespecific, care indică prezența și intensitatea activității inflamatorii în organism
  - Fibrinogen
  - Proteină C reactivă este specifică pentru arterita cu celule gigante în 97%
- *Leucograma*
  - polinucleoză în infecții bacteriene
  - leucopenie în infecții virale
  - este modificată în leucemii, limfoame, infecții sistemice, vasculite
  - eozinofilie în parazitoze, vasculite sistemice
- *Teste hepatice, renale și determinarea electroliților* pentru a evalua starea generală în vederea unui tratament sistemic

- *Uree, creatinină, electroliți, examen de urină* – pentru a evalua starea renală
- *Glicemie, acid uric pentru a depista diabet, gută*
- Teste serologice: tbc, sifilis, toxoplasma, brucela, leptospira, riketsii, toxocara, HIV, boala Lyme
- Electroforeza – modificată în bolile sistemice
- Anticorpi antinucleari care pot fi pozitivi în maladii autoimune în boala Sjogren, artrita reumatoidă, cauze potențiale pentru uveită
- Antigen uman leucocitic – HLA – sunt proteine care sunt prezente în concentrație mare pe suprafața celulelor albe sanguine şi servesc ca antigen de histocompatibilitate pentru țesuturi. Acest antigen poate fi detectat în sânge evidențiindu-se tipul de antigen; testarea tipului HLA este un element de prognostic pentru pacienții cu uveite unilaterale anterioare
  - uveite anterioare acute: HLA B27, HLA B8
  - spondilita ankilozantă HLAB27, B7
  - sindrom Reiter HLA B27
  - boala Behcet HLA B51
  - scleroza multiplă, uveită, nevrită optică HLA DR2
  - pemfigoid ocular HLA B12, DQW7
  - histoplasmoză oculară: HLA B7, DR2
  - artrita reumatoidă HLA DR4
  - oftalmia simpatică HLA A11, DR4, DW53
  - Vogt-Koyanagi-Harada HLA DW53, DQW3
- Autoanticorpii pot fi evaluați prin determinarea ANA, FR (factor reumatoid), alți anticorpi antiantigene nucleare(antiRo/antiLa în sindrom Sjogren)
- Anticorpi anticardiolipină în boli vasculare retiniene ocluzive (lupus cu vasculite)
- ANCA (antineutrophil cytoplasmic antibodies) în vasculite din granulomatoza Wegener
- Complexe imune circulante (CIC) apar la pacienți cu spondilită ankilopoetică, sarcoidoză, Behcet
- Dozarea Ig care pot fi crescute
  - IgM – infecții recente
  - IGG infecții cronice
  - IgE – parazitoze
  - IgA – infecții ale mucoaselor
- Complementul este scăzut în afecțiuni infecțioase autoimune

Teste ajutătoare

- Probe din scaun în parazitoze
- Puncție lombară a LCR în VKH sau neoplasm intraocular

Examenul UA: examen bacteriologic, examen imunologic

- uveita acută cu complexe imune Behcet

- indusă de cristalin – macrofage multe şi câteva neutrofile
- în parazitoze multe eozinofile
- producția locală de anticorpi intraocular > decât în ser: toxoplasma, HSV, HZV (coeficient normal de AC=1, între 2-7 sugestiv, peste 8 diagnostic)

Vitrectomia este utilă în uveite posterioare şi vitrite

- citologia vitrosului pentru identificarea celulelor maligne
- prezența limfocitelor arată uveită inflamatorie
- PCR (polymerase chain reaction) detectează fragmente DNA prin replicare exponențială, serveşte pentru a identifica microorganisme pentru: HSV, mycobacterium tuberculosis, toxocara, CMV)
- citokine – prezența IL10 (produs de celule B poate sugera limfom malign intraocular

Teste cutanate

- la tuberculină PPD pentru tbc
- hiporeactivitatea la testele cutanate poate fi prezentă în sarcoidoză, lepră, parsplanite, HZV, pacienți imunocompromişi
- teste cutanate pentru alte antigene – toxoplasma, brucela, streptococ, fungi, helminți, toxocara

Biopsii de țesuturi

- piele – vasculite (biopsia din nodul)
- conjunctivală, ganglionară – în sarcoidoză
- sinovială – poliartrita reumatoidă
- mucoasă respiratorie – granulomatoza Wegener
- mucoasă digestivă

Imagistică

- Radiografie toracică în caz de
  - Tbc
  - malignitate
  - sarcoidoză
  - granulomatoza Wegener
- CT torace, mediastin în sarcoidoză
- Scanare cu gallium a plămânilor, glandelor salivară, lacrimală în sarcoidoză
- Radiografie sinusuri, panoramic dentar pentru stabilirea infecțiilor de focar ORL, stomatologice
- Radiografie sacroiliacă şi coloană în spondilita ankilozantă
- Radiografia articulațiilor: mână, picior, genunchi în sindrom Reiter, artrite
- RMN în afecțiuni demielinizante
  - scleroză multiplă
  - vasculite
  - lupus
- Ecografia - tehnica prin imersie anterioară, biomicroscopia cu ultrasunete şi scanare A, B posterioară este utilă pentru a evalua
  - Edem papilar

- Boli maculare (edem, DR exudativă)
- Îngroşare coroidiană: sclerite, Harada, oftalmie simpatică, hipotonie
- Sindroame mascate: limfom, melanom difuz
- Modificări vitreene: hemoragii, inflamaţii, fragmente de cristalin

- OCT (optical coherence tomography) pentru diagnosticul edemului macular şi al altor leziuni retiniene
- ERG, EOG – pot ajuta diagnosticul

Teste sugestive pentru identificarea uveitelor asociate cu boli generale
(după Rhee DJ, Pyfer MF)

Boala	Teste hematologice	Ex. radiologie	Consult interdisciplinar	Alte teste
Spondilita ankilopetică	VSH crescut HLA B27 +	Film sacroiliac	Reumatologie	-
Sindrom Reiter	VSH crescut HLA B27 +	Film sacroiliac, artic. periferice	Internist, urologie, reumatologie	Culturi conjunctivă, uretră, prostată
Artrita psoriazică	VSH crescut HLA B27 +	falange	Reumatologie, Dermatologie	-
Boala Behcet	HLA B5+ BW 51-	-	Internist, Reumatolog	Teste piele
Sifilis	Teste serologice FTA-ABS+, RPR+	-	Internist	-
TBC	Teste serologice	Rxgrafie plămâni	Pneumolog	Teste piele (IDR)
Artrita juvenilă idiopatică	VSH crescut Anticorpi antinucleari+ Factor reumatoid-	articulații	Reumatolog Pediatrie	-
Sarcoidoza	ACE+	plîmân	Internist	-
Boala Lyme	ELISA pentru imunofluorescența Lyme	-	Internist, reumatolog	-
HSV, HZV	Dg clinic	-	Dermatologie	

ELISA – enzyme linked immunosorbent assay
FTA-ABS – fluorescent treponemal antibody absorbtion
RPR – rapid plasma reagin

Teste diagnostic pentru uveite

Uveite anterioare	Uveite intermediare	Uveite posterioare
- teste cutanate - paracenteza CA - anticorpi antivirali - biopsie conjunctivală - Rx torace - CRP - VSH - CIC	- teste cutanate - CT cerebral - Rx torace - Biopsie conjunctivală - CRP - VSH - AFG	- teste cutanate - anticorpi antivirali - anticorpi anticardiolipinici - CT cerebral - Rx torace - Complement - CRP

- PPD - Factor reumatoid - Rx bazin - Coprocultura - Puncție lombară - RMN cerebral - Titru anticorpianti: toxocara, toxoplasma - Biopsie vitros	- Scanare gallium - Ecografie - Teste hepatice - Puncție lombară - RMN cerebral - PPD - Titru anticorpi antitoxocara - Biopsie vitros	- ecografie - Ecografie Doppler - ERG/EOG - VSH - AFG - Scanare gallium - Test HIV - Teste hepatice - Interferometrie laser

Uveite la copil

Boală	Uveită	Laborator
Artrita reumatoidă juvenilă	Uveită anterioară	- anticorpi antinucleari - VSH
Spondilita ankilopoetică	Uveita anterioară	- HLA B27
Inflamații intestinale	Uveită anterioară	- HLA B 27
Sarcoidoza	Panuveite	- Enzima de conversie a angiotensinei - RX sau scan galliu pulmonar - Biopsia nodulilor
Boala Behcet	Uveită anterioară/posterioară	- HLA B5/51 50% zona mediteraneeană, Japonia
Sifilis	Uveită anterioară/poaterioară	- VDRL - FTA – Abs - RPR
Toxoplasmoza	Uveită posterioară	- Titru Elisa Ac antitoxoplasma
Toxocara	Uveită posterioară	- Titru Elisa Ac antitoxocara
Necroza retiniană acută	Uveita posterioară	- Titru anti HZV, HSV

UVEITE ANTERIOARE

Reprezintă aproximativ 90% din totalul uveitelor primare, 50-60% din uveitele secundare şi terțiare, formele acute fiind aproximativ 40-50%

- uveitele anterioare pot avea manifestări acute la debut sau în evoluție
- mecanismele de producere ale unei uveite anterioare pot fi:
  - infecțioase prin traumatism perforant sau sepsis (prin bacterii, virusuri, ciuperci, paraziți)
  - cauze imunologice prin reacție alergică sau hiperergică față de toxinele bacteriene
  - simptom al unei boli de sistem: spondilită ankilozantă, sindrom Reiter, sarcoidoza
- cea mai frecventă cauză de uveită anterioară neinfecțioasă la adult este uveita (+,- hipopion) cu HLA B27

- uveitele asociate cu HLA B27 se manifestă prin episoade recurente care uneori pot fi severe (cu hipopion, fibrină, precipitate, sinechii posterioare).

Cauze de uveite anterioare:

INFECȚII	MALADII AUTOIMUNE
Citomegalovirus HSV HZV histoplasmoza (histoplasma capsulatum) Leptospira Boala Lyme (borellia burgdorferi) Sifilis Toxocara (toxocara canis) Toxoplasma (toxoplasma gondii) Tbc Boala Whipple (Tropheryma whippeli) Oncocercoza (oncocerca volvulus)	Spondilita ankilozantă Boala Behcet Artrita juvenilă idiopatică Scleroza multiplă Poliarterita nodoasă Artrita psoriazică Artrita reumatică LES Nefrita tubulointerstițială Vogt-Koyanagi-Harada Granulomatoza Wegener

Etiologia uveitelor anterioare:

COPIL	ADULT TÂNĂR	ADULT ÎN VÂRSTĂ
AJR Artrita psoriazică Nefrită tubulointerstițială acută Postviral Toxoplasmoza (50% din formele posterioare)	Uveite asociate cu HLA B27, sarcoidoză, sifilis, Behcet care pot da şi uveite intermediare şi posterioare	Idiopatic Sarcoidoză Sindroame mascate HZV Sclerozăă multiplă Leucemie Melanom malign

Diagnosticul pozitiv de uveită anterioară este bazat pe examenul clinic

- Subiectiv:
  - durere oculară
    - vie, cu iradiere în teritoriul trigemenului în special către frunte şi scalp
    - accentuată la lumină, excesul de acomodație, palparea globului
    - mai accentuată noaptea
    - în formele vechi durerea poate fi legată şi de creşterea tensiunii oculare
    - în forma cronică durerea este de intensitate mai mică
  - roşeață
    - intensă în formele acute este dată de hiperemia activă a vaselor ciliare anterioare sub efectul toxinelor, histaminei sau reflexului de axon
    - în formele cronice congestia este minimă
  - fotofobie şi blefarospasm prin arcul reflex între fibrele senzoriale ale nervului trigemen care este iritat şi fibrele motorii ale nervului VII către orbicular
  - lăcrimare prin reflex lacrimal mediat prin ramul aferent al nervului trigemen şi fibre secretomotorii eferente ale nervului VII

- diminuarea variabilă a acuității vizuale prin
  - ➢ miopie prin spasm ciliar
  - ➢ tulburarea transparenței corneei, camerei anterioare
  - ➢ bloc pupilar prin exudație
  - ➢ cataractă
  - ➢ tulburarea vitrosului
  - ➢ membrană ciclitică
  - ➢ edem macular
  - ➢ glaucom secundar

- Obiectiv:
  - la lumina zilei
    - ➢ ochi roşu cu vase conjunctivale şi episclerale dilatate şi limfadenopatie preauriculară
    - ➢ pupila neregulată prin sinechii irido-cristaliniene în mioză secundar spasmului de muşchi ciliar
    - ➢ pseudoptoză secundar fotofobiei sau edemului palpebral
  - examen biomicroscopic

Pleoape - edem palpebral moderat, dar poate fi sever în uveite infecțioase acute

Conjunctivă - hiperemie conjunctivală perilimbică, perikeratică - hiperemie conjunctivală difuză, legată de dilatarea vaselor ciliare anterioare care necesită diagnosticul diferențial al ochiului roşu din iridociclită, glaucom, conjunctivită

Corneea este întotdeauna interesată şi leziunile includ: **edem corneean, precipitate keratice, opacități corneene posterioare**

- **edem corneean endotelial**
  - este evident la examinarea biomicroscopică şi are aspect de cornee burată
  - este o endotelită toxică
  - poate fi accentuat dacă uveita se însoțește de creşterea TIO
- **precipitate keratice retrocorneene**
  - sunt depozite proteice care se depun pe endoteliu în jumătatea inferioară a corneei
  - se prezintă sub forma unor pete rotunde, albe sau pigmentate dispuse pe fața posterioară a corneei
  - se aşază în formă triunghiulară cu baza inferior către unghiul camerular şi vârful la centrul corneei
  - precipitatele sunt formate din celule inflamatorii care se depun pe endoteliu datorită curentului de convecție al UA
  - sunt edificatoare pentru diagnosticul de ciclită
  - la început precipitatele sunt alb-gri, rotunde şi au marginea estompată
  - precipitatele vechi se impregnează cu pigment, devin cenuşii, au margini bine definite şi centru neregulat
  - compoziția şi morfologia precipitatelor este variabilă după severitatea, durata şi tipul de uveită

- precipitate mici, medii sunt patognomonce pentru uveite negranulomatoase şi sunt formate din limfocite; ele pot fi:
  - mici, discrete, aranjate neregulat în porţiunea inferioară a corneei
  - precipitate mici, multiple, sute, numite endotelită prăfuită
- precipitate în „grăsime de oaie" în iridociclite granulomatoase formate din celule epitelioide şi macrofage – sunt mari, subţiri, puţine numeric
- precipitate roşietice în uveita hemoragică
- precipiate vechi – pigmentate, neregulate

- **opacităţi corneene posterioare**

Modificări exudative în camera anterioară, pupilă şi unghi iridicorneean

- **fenomen Tyndal al umorii apoase**, produs prin concentraţia la acest nivel de proteine, fibrină, celule inflamatorii care apar prin creşterea permeabilităţii vasculare datorită inflamaţiei
  - la biomicroscop produc difracţia luminii (puncte strălucitoare, mobile ca firele de praf într-o rază de lumină)
  - intensitatea reacţiei celulare la nivelul CA poate fi cuantificată în funcţie de numărul de celule inflamatorii prezente pe un câmp de 2 mm

Tyndal celular	Tyndal proteic
(-) – nici o celulă +/- = 1-5 celule +1= 6-10 celule +2 = 11-20 celule +3 = 21-50 celule +4 = peste 50 celule	0 = UA transparent +1=transparenţă detectabilă +2=transparenţă moderată cu detalii iriene clare +3=transparenţă pierdută fără detalii iriene +4=opacităţi în UA (fibrină)

- **hipopion**
  - este un exudat seros, serofibrinos, purulent depus decliv în camera anterioară
  - puroi steril în CA
- **exudat în pupilă pe cristaloida anterioară care poate genera sinechii iriene posterioare**
- **modificări în unghiul camerular**_observate la gonioscopie
  - depozite celulare în formele acute
  - goniosinechii periferice anterioare în formele cronice care pot genera hipertonie
- modificări exudative la nivelul irisului – **noduli Koeppe** pe marginea pupilei şi **noduli Busaca** pe faţa anterioară a irisului

Semne iriene

- Modificări ale aspectului irisului - irisul poate fi
  - edemaţiat (aspect apos) în forma de uveită acută
  - atrofic în

  - ➢ formele cronice
  - ➢ în heterocromia Fuchs
- Modificări de culoare
  - nemodificat în iridociclite acute incipiente
  - hiperpigmentat sau depigmentat în formele cronice, recidivante
- Noduli irieni sunt tipici pentru uveitele granulomatoase
  - noduli Koeppe situaţi pe marginea pupilară a irisului pe cristaloida anterioară, în unghiul iridocornean şi pot iniţia sinechii iriene posterioare
  - noduli Bussaca situaţi lângă coleretă sunt largi şi mai frecvenţi decât nodulii Koeppe
  - nodulii irieni sunt prezenţi în: sarcoidoză, tbc, VKH, heterocromie Fuchs, sifilis, scleroză multiplă
- sinechii iriene posterioare – sunt aderenţe între suprafaţa posterioară a irisului şi capsula anterioară a cristalinului, hialoida anterioară (în lipsa cristalinului) sau cristalin artificial (după extracţia cristalinului) . Ele sunt favorizate de exudatul din orificiul pupilar şi miază. La dilatarea pupilei cu atropină pupila este neregulată şi pe suprafaţa anterioară a cristalinului pot rămâne prin ruperea sinechiilor grămezi pigmentare
  - morfologic sinechiile posterioare pot fi
    - ➢ segmentare – aderenţe ale irisului de cristalin în câteva puncte
    - ➢ inelare acestea împiedică circulaţia UA din CP în CA cu acumulare de UA în spatele irisului şi formarea de „iris bombat" cu risc de creştere al TIO
    - ➢ sinechii posterioare totale prin aderenţa totală a irisului de capsula anterioară în iridocilite plastice
    - ➢ în cazurile vechi, neglijate, aderenţele pot cuprinde toată pupila constituind secluzia pupilară însoţită uneori de prezenţa unei membrane exudative care acoperă câmpul pupilar – secluzie/ocluzie pupilară
- neovascularizaţia iriană – rubeosis iridis – se poate dezvolta în unele forme de iridociclită cronică

Semne pupilare

- pupila în **miază spastică neregulată** se produce prin spasmul reflex al muşchiului sfincter pupilar în procesul inflamator
- edem irian şi angorjarea vaselor radiare ale irisului contribuie la accentuarea miozei
- reacţia pupilei poate fi lentă sau absentă datorită edemului şi congestiei iriene
- RFM este prezent, dar lent, dacă nu sunt sinechii iriene posterioare
- pupila de dimensiuni neregulate este datorată formării sinechiilor iriene posterioare
- dilatarea pupilei cu atropină poate da o pupilă festonată

- ectropion pupilar cu eversia marginei pupilare a irisului poate fi prezent în unele forme de iridociclită fibrinoasă exudativă
- ocluzia pupilei rezultă când pupila este complet ocluzată prin organizarea exudatelor în aria pupilară

Modificări ale cristalinului

- dispersie pigmentară pe cristaloida anterioară a cristalinului
- exudate depozitate pe cristalin în iridocilita plastică
- cataracta se poate dezvolta ca o complicaţie a iridociclitei – tipic sunt formele de cataractă complicată cu aspect policromatic, opacităţi subcapsulare posterioare

Modificări vitreene – pot fi exudate prezente în vitrosul anterior într-o iridociclită acută

Polul posterior poate prezenta edem macular cistoid, o complicaţie ocazională a uveitei anterioare cronice şi frecventă a uveitei intermediare.

- *Oftalmoscopia directă şi indirectă* sunt obligatorii în toate cazurile de uveită anterioară pentru că:
  - unele cazuri de inflamaţie posterioară a uveei (ex. toxoplasmoza) pot determina apariţia unor celule inflamatorii în umoarea apoasă, ducând la diagnosticul fals pozitiv de uveită anterioară primară
  - decolarea retiniană regmatogenă se însoţeşte frecvent de un grad de uveită anterioară uşoară sau moderată şi dacă fundul de ochi nu este examinat, decolarea retiniană este trecută cu vederea
  - retinoblastomul şi melanomul malign coroidian pot prezenta celule inflamatorii în camera anterioară ("sindrom de mascaradă").

Complicaţii şi sechele

- cataracta complicată – este cea mai frecventă complicaţie a iridociclitei
  - este frecvent subcapsulară posterioară
  - este produsă prin tulburări de nutriţie ale cristalinului
- glaucom secundar
  - precoce – uveite hipertensive; se produce în faza acută a bolii prin
    - ➢ prezenţa exudatelor şi a celulelor inflamatorii în CA, unghi iridocorneean cu
    - ➢ blocarea drenării în pupilă şi trabecul a UA
  - tardiv – glaucom postinflamator prin
    - ➢ bloc pupilar prin secluzie/ocluzie pupilară dată de sinechiile inelare sau/şi exudate organizate, membrană ciclitică;
    - ➢ blocaj trabecular prin goniosinechii (sinechii periferice anterioare)
    - ➢ iatrogen – prin tratament cortizonic de lungă durată
- membrana ciclitică
  - rezultă din fibrozarea exudatelor prezente în faţa cristalinului
  - este o complicaţie tardivă a iridocilitei acute fibrino-plastice

- hipotonie cu membrană ciclitică în artrita juvenilă cu uveită cronică greu controlabilă
- coroidita – se poate dezvolta în cazurile prelungite de iridociclită
- complicații retiniene
  - EMC
  - Degenerescență maculară
  - DR exudativă
  - periflebită retiniană
  - papilita cu edem al discului optic în unele forme grave de iridociclită
- keratopatie în bandă – în formele cu evoluție prelungită – mai ales la copii cu boala Still
- ftizis bulbi în unele forme de uveită cronică

Diagnosticul pozitiv

- Se stabileşte prin corelarea semnelor subiective cu cele obiective
- Este necesar stabilirea unui diagnostic pozitiv de formă clinică şi un diagnostic etiopatogenic
- Diagnosticul etiologic este dificil de stabilit şi necesită investigare clinică complexă în colaborare interdisciplinară

Diagnostic diferențial

Diagnosticul diferențial al ochiului roşu

- Conjnctivită acută
  - afecțiune frecvent bilaterală
  - congestie conjunctivală localizată în fundurile de sac şi este de culoare roşu-deschis
  - vederea este normală
- Glaucom acut (glaucom cu unghi închis)
  - apare la femei spre 50 ani
  - hiperemie conjunctivală perikeratică
  - midriază
  - CA mică
- Iridocilită
  - hiperemie perikeratică
  - pupila în miază spastică
  - CA profunzime normală

Diagnostic diferențial conjunctivită/iridociclită/glaucom acut

	Conjunctivită acută	Iridociclită acută	Glaucm acut
Debut	**Gradual**	**gradual**	**Brusc**
durere	**discomfort**	**moderată în lungul nervului V**	**severă în aria nervului V**
Secreție	**mucopurulentă**	**apoasă**	**Apoasă**
Halouri colorate	**-**	**absent**	**Prezent**

Vedere	**normală**	**modificată**	**profund modificată**
Congestie	**superficială roşu deschis**	**profundă roşie violacee**	**profundă roşie violacee**
Pupila	**normală**	**mică, neregulată**	**midriază ovalară verticală**
PIO	**N**	**obişnuit normală**	**Crescută**
CA	**N**	**N**	**Mică**
Corneea	**N**	**precipitate endoteliale**	**edem corneean**

Diagnostic diferențial etiologic – este posibil prin investigații clinice şi paraclinice adecvate

- hemoleucogramă completă – pentru a exclude leucemia
- ANA – pentru a determina subtipul de ARJ
- lizozim seric, electroforeza proteinelor serice, ACE (enzima de conversie a angiotensinei) - pentru a exclude sarcoidoza
- FTA-ABS – în sifilis
- HLA-B27 – pentru spondilita anchilozantă şi sindromul Reiter
- ELISA, IFA pentru boala Lyme
- IDR la PPD, radiografie pulmonară în tuberculoza şi sarcoidoza
- teste specifice bolii Crohn

Diagnostic diferențial al uveitelor în funcție de semnele generale asociate

Semn clinic	**Afecțiune**
Keratopatie în bandă	**Artrita juvenilă** **Sarcoidoza** **Mielom multiplu**
Hifemă	**Heterocromie Fuchs** **Uveita anterioară** **Traumă** **HZV**
Hemoragii vitreene	**V-K-H**
Noduli irieni	**Tbc** **Sarcoidoză** **Sifilis** **Lepră**
Paralizie Bell	**B Lyme** **Sarcoidoză**
Icter	**Leptospiroză** **CMV** **Boala Crohn**
Hepatomegalie	**Toxocara** **Toxoplasma** **CMV**
Semne SNC	**V-K-H** **Toxoplasmoza congenitală** **CMV congenital** **Behcet** **Limfom cu celule largi**

Rash pe piele	**Sifilis secundar** **Sarcoidoză** **Behcet** **Psoriazis** **Reiter** **V-K-H**
Eritem nodos	**Sarcoidoză** **Tbc** **Behcet** **AMPPE**
Ulcer oral	**Sifilis** **Reiter** **Behcet**
Leziuni pulmonare	**Tbc** **Sarcoidoză** **Toxocara** **Aspergiloză** **Granulomatoza Wegener**

Forme clinice

După localizare

Irita

- semnul frecvent prezent este Tyndal+
- sinechii iridocristaliniene

Ciclita

- precipitate
- dezechilibru tensional
- semne funcționale prezente, intense (durere oculară noaptea)

După evoluția inflamației

Uveita anterioară acută

- benignă cu recidive excepționale
- simptome şi semne intense instalate brusc
- Simptome
  - fotofobie
  - durere
  - ochi roşu intens
  - scăderea AV
  - lăcrimare
- Semne oculare
  - hiperemie conjunctivală perikeratică
  - edem corneean
  - Tyndal celular şi proteine în CA
  - exudat fibrinos şi hipopion în cazurile severe
- Complicații
  - creştera PIO prin
    - ➢ hipersecreția UA

  - sinechii iriene posterioare
  - goniosinechii
  - mecanism inflamator trabecular
  - administrare prelungită de corticosteroizi local sau general
- Etiologie mai frecventă
  - idiopatic, frecvent asociat cu HLA B27
  - spondilartropatii
    - spondilita ankilozantă
    - sindom Fiesseger –Leroy_Reiter
    - artrita psoriazică
  - maladii inflamatorii de intestin
    - rectocolita ulcerohemoragică
    - maladia Chron
  - boli inflamatorii: infecţioase, virale, fungice
  - sarcoidoza acută
  - maladia Behcet
  - iridocilite exogene, postoperatorii, induse de medicamente
  - uveite induse de cristalin

Uveită anterioară subacută

- recidivantă cu pusee şi secluzie pupilară
- simptomatologie moderată
- evoluție lungă

Uveita anterioară cronică insidioasă

- simptomatologie subiectivă şi obiectivă redusă sau absentă
- Simptome
  - scădere mare de AV
  - roşeață moderată
- Semne oculare
  - precipitate retrodescemetice de talie mică, medie
  - precipitate retrodescemetice tip „grăsime de oaie” în inflamații granulomatoase tip
    - noduli Koeppe situați pe marginea pupilei
    - noduli Bussaca sunt mai mari şi mai periferici
- Complicații şi sechele
  - sinechii posterioare
  - keratopatie în bandă
  - cataractă complicată
  - glaucom
  - edem macular
  - membrană epiretiniană
  - membrană ciclitică
  - ftizie de glob
- Etiologii mai importante

- uveita Fuchs
- sarcoidoza
- artrita juvenilă idiopatică
- sindrom VKH
- tbc

Uveita recidivantă

- Negranulomatosă
  - asociată HLA B 27
  - în artrita juvenilă
  - uveita recurentă cu diaree
  - iridocilita unilaterală în heterocromia Fuchs
- Granulomatoasă
  - Tbc miliară
  - sarcoidoză

<u>După aspectul anatomo-patologic</u>

Uveite negranulomatoase

- sunt cele mai frecvente
- evoluează frecvent sub forma acută
  - acute
    - ➢ idiopatică
    - ➢ asociată cu HLA B27 în care 5% au uveită acută recidivantă în:
      - □ spondilita ankilopoetică
      - □ sindrom Reiter
      - □ artrită psoriazică
      - □ boala Behcet
      - □ criza glaucomociclitică – sindrom Posner-Schlosman
      - □ maladii autoimune: lupus
      - □ boala Lyme
  - cronice
    - ➢ durată mai lungă de 6 săptămâni
    - ➢ în artrita juvenilă
    - ➢ iridociclita heterocromică Fuchs

Uveite granulomatoase

- se caracterizează prin prezența unor noduli
- formele clinice sunt frecvent subacute şi cronice
- cele mai frecvente sunt iridocilita Tbc şi iridocilita din maladia Besnier-Schaumann Boeck (sarcoidoză)
  - infecţioase
    - ➢ sifilis
    - ➢ tbc
    - ➢ toxoplasma
    - ➢ bruceloza
    - ➢ fungice criptococus, aspergillus

  - HIV
- mediate imun
  - sarcoidoza
  - Vogt-Koianagy-Harada
  - oftalmia simpatică
  - facoanafilaxia

Forme clinice după exudație

Forma fibrinoplastică cu

- exudat fibrinos precoce în CA, pupilă şi unghi iridocorneean
- sinechii iriene posterioare care pot produce secluzie pupilară
- exudatul din câmpul pupilar se depune ca o membrană albicioasă constituind ocluzia pupilară
- UA nu poate circula din CA în CP şi se produce creşterea PIO cu glaucom secundar
- goniosinechii
- este prezentă în iridociclita streptococică la copii şi tineri şi iridocilita reumatismală la bătrâni

Forma seroasă

- precipitate mari dispuse pe fața posterioară a corneei
- Tyndal +
- de etiologie virală

Forma hemoragică

- cu hifemă
- la diabetici
- afecțiuni hepatice
- Tbc
- infecții virale (HZV, HSV)
- Boala Behcet
- Sindrom Harada

Evoluția unei uveite anterioare acute este în medie 7 zile în funcție de severitatea formei clinice

- în general răspund bine la tratamentul convențional topic cu corticosteroizi şi cicloplegice
- corticosteroizii oral şi periocular se vor folosi numai în cazurile recalcitrante
- adiția de agenți imunosupresivi în general nu este necesară
- dacă se observă ameliorarea clinică a bolii, clinicianul poate recomanda reducerea progresivă a dozelor, mai ales pentru corticoizi, dar nu întreruperea prematură a medicației; dozele de steroizi se reduc la 1-2 săptămâni cu grijă pentru a nu declanşa rebound terapeutic
- tratamentul trebuie întrerupt când reacția exudativ celulară dispare

- folosirea steroizilor este în funcție de potențialul evolutiv al bolii, severitatea leziunilor inițiale şi răspunsul la tratament

UVEITE INTERMEDIARE

- sunt uveite în care inflamația primară este localizată la nivelul vitrosului anterior şi al retinei periferice (reacție la nivelul bazei vitrosului)
- mai frecvente la bărbați/ adult tânăr
- leziunile pot fi bilaterale (80%), dar frecvent un ochi este mai afectat; aproximativ1/3 din cazuri pot fi inițial unilaterale, dar devin bilaterale
- poate fi asociată cu boli autoimune
- evoluția uveitei intermediare este prelungită cu recurențe relativ frecvente care necesită corticoterapie prelungită cu consecințele ei.
- modificări tipice la nivelul pars plana unilateral pot sugera
  - sarcoidoză
  - toxocara
  - toxoplasma
  - corp străin intraocular
- în majoritatea cazurilor, *etiologia* lor este necunoscută.
- rareori, uveitele intermediare apar in contextul unor boli sistemice, precum sifilisul, sarcoidoza, tuberculoza, toxocarioza, boala Lyme.
- termenul de uveită intermediară este bazat pe localizarea anatomică a inflamației şi înlocuieşte termenii mai vechi de uveită periferică sau ciclită cronică.
- de fapt pars planita este o formă de uveită intermediară în care opacități tipice (cu aspect de bulgări de zăpadă) sunt evidențiate la nivelul retinei periferice si a pars planei şi reprezintă 85%-90% din cazurile cu uveită intermediară.

Simptome

- vederea tulbure cu persistența de corpi flotanți, miodezopsii, cu debut insidios (frecvent)
- durere uşoară, fotofobie - rar
- AV poate fi redusă mai mult prin complicații: EMC, hialita, keratopatie în bandă, cataractă – decât prin boala însăşi (la copii scăderea AV este mai rapidă decât la adulți). **Uveita intermediară netratată (sau prost tratată) are un potențial vizual sumbru de compromitere a vederii**
- cecitate nocturnă
- miopie tranzitorie

Examenul la lumina zilei

- ochi alb fără semne de inflamație
- pupila normală cu reacție la lumină rareori modificată (trebuie efectuate testele pupilare)

Examenul biomicroscopic

- ochi alb
- semne minore de uveită anterioară cu
  - ocazional reacţie la nivelul camerei anterioare minimă şi/sau hiperemie conjunctivală
  - extrem de rar: noduli irieni, edem corneean, sinechii iriene anterioare, posterioare
  - examenul vitrosului anterior prin biomicroscop poate arăta acumulare de celule inflamatorii posterior de cristalin, dar şi în tot vitrosul

Examenul FO – trebuie efectuat cu pupila dilatată

- agregate inflamatorii alb gălbui în periferia retinei cu aspect de „bulgări de zăpadă"(snowballs) sau placard alb/gri la nivelul pars plana inferior „banc de zăpadă" (snowbanking). Această acumulare exudativă inflamatorie se extinde la ora serata şi pars plana. Sunt frecvent localizate inferior prin gravitație şi sunt uşor de identificat prin indentație scleralã.
- la nivelul bazei vitrosului spre ora 6 aspect de „ouă de furnici" – plaje albicioase uşor proeminente
- la nivelul coroidei periferice perivascularite de-a lungul venulelor, rar arteriolelor, tromboze vasculare, focare de coroidită periferică
- neovascularizație periferică care poate angaja o reacție fibrovasculară şi /sau decolare de retină periferică inelară
- edem macular cistoid rar
- edem papilar rar

Gonioscopia poate evidenția în cazurile trenante de uveită intermediară sinechii periferice anterioare şi neovascularizație.

Tensiunea intraoculară trebuie urmărită pentru că se poate produce glaucom secundar uveitei intermediare, dar şi indus prin tratament corticosteroidian.

Examene paraclinice în uveite intermediare, util pentru orientare etiologică

- lizozim seric, ACE (enzima de conversie a angiotensinei) pentru a exclude sarcoidoza
- electroforeza proteinelor serice – pentru a evalua creşterea α 2 globulinei sugestivă pentru sarcoidoză
- FTA – ABS – pentru a exclude sifilisul
- ELISA – pentru toxocara
- IDR, PPD, Rxgrafie pulmonară pentru a exclude tbc, sarcoidoza

Evoluție

- 10% - autolimitarea bolii
- 60% - evoluție prelungită fără exacerbări
- 30% - evoluție prelungită cu exacerbări

Complicații:

- keratopatie în bandă
- membrană ciclitică
- inflamația nervului optic

- cataractă subcapsulară posterioară
- glaucom secundar
- sindrom de interfață vitreo/retiniană
- EMC
- DR

Cauze frecvente de parsplanite

- idiopatic
- sarcoidoza
- scleroză în plăci
- maladia Lyme
- maladia Whipple
- maladia ghearelor de pisică

Tratament

- corticosteroizii local şi sistemic pot controla puseele acute şi pot reduce reacția inflamatorie acută
- recurența cronică necesită injecții perioculare cu steroizi care pot preveni sechelele unei corticoterapii prelungite
- dacă boala nu răspunde la steroizi sistemici – se vor folosi factori imunosupresori (metotrexat, azatioprină, ciclosporină) sau antimetaboliți
- uneori este necesară crioterapia sau diatermia transscleral

UVEITE POSTERIOARE

- În 30% din cazuri, etiologia uveitelor posterioare este nedecelabilă
- restul inflamațiilor uveii posterioare pot fi determinate de infecții cu Toxoplasma, Toxocara, Herpes simplex, Treponema sau apar în cadrul histoplasmozei oculare, a bolii Lyme, a oftalmiei simpatice.
- Clinic uveitele posterioare pot fi:
  - coroidite supurative – inflamații purulente ale coroidei – endoftalmita
  - coroidite nesupurative
    - ➢ negranulomatoase
    - ➢ granulomatoase (mai frecvente)
    - ➢ se caracterizează prin exudație şi infiltrație celulară rezultată din inflamația structurilor uveale posterioare
    - ➢ pot fi bilaterale
  - morfologic pot fi
    - ➢ coroidite difuze – afectează coroida în totalitate: tbc, sifilis
    - ➢ coroidite diseminate – arii mici, multiple de inflamație coroidiană: sifilis, tbc, cauze obscure
    - ➢ coroidite localizate – focale – o singură zonă inflamatorie localizată

- coroidita centrală – în aria maculară, poate fi unică localizare sau asociată cu coroidita diseminată: în toxoplasmoză, histoplasmoză, tbc, sifilis, larva migrans
- juxtacecal, juxtapapilar – localizate ăn jurul discului optic – coroidita Jensen
- periferic – anterior de ecuator – sifilis
- ecuatorială

Simptomele sunt legate de asocierea leziunilor vitreene, retiniene, coroidiene

- miodezopsiile (apariţia muştelor volante cu începeţoşare minimă a vederii).
- scăderea acuităţii vizuale cu defecte de vedere medii legate de tulburarea vitrosului, de leziunile retinei, coroidei în funcţie de întinderea şi localizarea leziunilor
- dacă procesul inflamator afectează foveea sau fascicolul papilomacular, pacientul remarcă o scădere dramatică a vederii centrale.
- fotopsia – senzaţie de flash luminos dat de iritaţia conurilor şi bastonaşelor
- metamorfopsia – distorsiuni ale imaginei obiectelor
- micropsia – obiectele apar mai mici decât sunt
- macropsia – perceperea obiectelor mai mari decât sunt
- scotom pozitiv

Examenul la lumina zilei nu evidenţiază semne inflamatorii externe

- dacă inflamaţia uveală se transmite la nervul optic, poate fi prezent DPA

Examen biomicroscopic

- nu este în general modificat în uveitele posterioare
- rareori în hialitele severe poate fi o reacţie exudativă la nivelul CA

Semne obiective.

- La nivelul vitrosului
  - opacităţi vitreene care pot fi fine sau dense, uneori grupate sub forma unor condensări fibrilare şi membranoase
  - decolare posterioară de vitros, ce pot fi detectate prin biomicroscopia fundului de ochi sau oftalmoscopie indirectă.
- La nivelul fundului de ochi, remarcăm:
  - focare de coroidită caracterizate prin pete profunde galben-cenuşiu bine delimitate, care nu maschează vasele retinei
  - focare de retinită – placarde alb-gălbui, uşor proeminente, cu contur imprecis, care maschează vasele retiniene, care în evoluţie, lasă leziuni cu aspect de plaje de atrofie corioretiniană albă, cu margini pigmentate
  - procese de vasculită, care pot afecta venele (periflebită) sau mai rar arterele (periarterită), apar sub forma unor manşoane albe, care înconjoară coloana sangvină; se pot vindeca fără sechele sau procesul inflamator poate determina sclerozarea vasului afectat
  - neovascularizaţia apare rar în cadrul uveitelor posterioare şi de obicei regresează o dată cu regresia inflamaţiei, deşi ocazional poate

determina apariția hemoragiei vitreene; neovasele apar mai frecvent în sarcoidoză

- decolare de retină care poate fi
  - ➢ regmatogenă şi/sau tracţională (complicație frecventă a necrozei retiniene acute în toxoplasmoză, pars planită)
  - ➢ exudativă (în sindromul Vogt-Koyanagi-Harada la adulți)
- modificări ale papilei nervului optic – papilită, edem papilar (secundar hipotoniei), granulom (sarcoidoză), atrofie optică

- Morfologic leziunile pot fi
  - focale
  - multifocale
  - geografice

Examenele paraclinice efectuate în uveitele posterioare sunt utile în stabilirea diagnosticului etiologic:

- ELISA pentru Toxoplasma şi Toxocara
- lizozim seric, ACE (enzima de conversie a angiotensinei), electroforeza proteinelor serice – pentru a evalua creşterea α2 globulinei sugestivă pentru sarcoidoză
- FTA-ABS - pentru a exclude sifilisul
- ELISA, IFA pentru boala Lyme
- Hemoculturi si titru de anticorpi serici pentru CMV, herpes simplex (mai ales la nou-născuți) şi rujeola

Complicații

- atingere directă a maculei
- edem macular
- ischemie maculară
- membrană epiretiniană
- ocluzie venoasă
- neovascularizație coroidiană
- DR
- neuropatie optică

Etiologie

- toxoplasma
- sarcoidoza
- maladia Behcet
- CMV
- toxocara
- histoplasma
- VKH
- corioretinopatie Birdshot

PANUVEITE

- Cuprind manifestarea clinică a celor trei tipuri de uveite: anterioare, intermediare, posterioare.
- Pot fi prezente în:
  - sarcoidoză
  - boala Behcet
  - Vogt-Koyanagi-Harada
  - oftalmie simpatică
  - sifilis, tbc

Semne şi simptome generale asociate uveitei (după D.P.Langstrom)

Alopecie	**Vogt-Koyanagi-Harada** **Psoriazis** **Lupus** **sifilis**
Artrită	**Behcet** **Artrita reumatoidă** **Artrita juvenilă idiopatică** **Sindrom Reiter** **Psoriazis** **Sifilis** **Lupus** **sarcoidoză**
Adenopatie	**SIDA** **Sarcoidoză** **tbc**
Diaree	**Boala Chron** **SIDA** **Ameoba** **Boala Whipple**
Eritem nodos	**Behcet** **Sarcoidoza** **tbc**
Epididimită	**Poliarterita nodoasă** **behcet**
Hematurie	**Lupus** **Poliarterită nodoasă** **Granulomatoza Wegener**
Imunosupresie	**CMV. HSV, HZV, SIDA** **Paraziți** **Fungi** **candida**
Mărirea glandelor lacrimală, salivară	**sarcoidoză**
Migrenă	**VKH** **Sarcoidoză** **Tbc** **Leptospira** **Boal Lyme, boal Whipple**
Noduli în piele	**Sarcoidoză** **Behcet**

	Lepră
Parestezii	**Behcet** **Scleroză multiplă** **Poliarterită nodoasă**
Psihoză	**VKH**
Rash	**Behcet** **Psoriazis** **Sifilis** **VZV** **Vasculite sistemice**
Sacroileită	**Spondilită ankilopoetică** **Sindrom Reiter**
Sinuzite	**Sarcoidoză** **Granulomatoza Wegener** **Boala Whipple**
Tulburări respiratorii	**Sarcoidoză** **Toxocara** **Granulomatoza Wegener**
Ulcere genitale	**Behcet** **Sindrom Reiter** **Sifilis**
Vasculite sistemice	**Behcet** **Sarcoidoză** **Boala Lyme** **Sifilis** **Malignitate**
Vitiligo	**Vogt-Koyanagi-Harada**

TRATAMENTUL UVEITEI are următoarele obiective:

- menținerea AV
- ameliorarea inflamației
- prevenirea complicațiilor şi a sechelelor
- scăderea PIO dacă apare glaucom secundar

Tratamentul uveitei anterioare este predominent TOPIC cu midriatice şi cicloplegice şi corticosteroizi (topic şi parabulbar), AINS, la nevoie sistemic cu corticosteroizi şi antibiotic.

Agenți cicloplegici şi midriatici

- calmează durerea prin imobilizarea țesutului irian inflamat şi prin dispariția spasmului irian şi de corp ciliar
- împiedică adeziunea irisului la capsula anterioară prin ruperea sau împiedicarea formării sinechiilor iriene posterioare (altfel se poate produce iris bombat cu închiderea secundară a unghiului)
- cel mai important efect al cicloplegicelor este stabilizarea barierei sânge /umor apos cu prevenirea eliberării de celule şi proteine inflamatorii
- Agenți cicloplegici
  - Pentru diagnostic

- Tropicamida
- Ciclopentolat

- Pentru tratament
  - Atropina 1%
  - Scopolamina 0,25%
  - Homatropina 1%
    - Ziua se vor administra midriatice în soluție de picături cât mai des, noaptea unguente.

- Midriatice

Parasimpatolitice

- **Atropina** paralizează activitatea fibrelor nervoase postganglionare colinergice, impiedicând patrunderea acetilcolinei la nivelul fibrelor musculare.
  - are acțiune midriatică şi cicloplegică de durată : 6-8 zile
  - se administrează sulfat de atropină 1%,0,5% colir, unguent (la sugar 0.50% - a singură dată, pentru că poate da fenomene de intoxicație)
  - reacții adverse: uscarea gurii, erupții cutanate palpebrale, conjunctivale
  - fenomene toxice generale la copii - hiperemie cutanată, agitație, colaps
  - la adulți - febră, delir, tahicardie, ataxie.
- **Homatropina** - produs sintetic rezultat din combinarea atropinei cu acid mandelic, - mai puțin toxică,
  - eficiența generală mai redusă
  - midriază scurtă maxim 20 ore
  - colir 1 %
- **Scopolamina** sub forma levogiră
  - mai toxic ca atropina
  - acțiune de scurtă durată
  - midriază de 5 ori mai mare ca Atropina
  - cicloplegie scurtă
  - reacții adverse: - tulburări psihice, confuzie mintală, dezorientare, halucinații, agitații, agresivitate simptome ce dispar în câteva ore
  - colir Scopolamină bromhidrică 0,25 - 0.50%
- **Ciclopent** - colir sol. 0,5 — 1% - foarte bună cicloplegie
  - reacții adverse cu tulburări la copii sub 1 an (la epiletici este contraindicată)
  - ciclopentolatul poate să agraveze iritele pentru că are un efect chemotactic

Simpatomimetice

- **Adrenalina (epinefrina)**
  - produce midriază prin excitarea fibrelor musculare ale

dilatatorului irisului
- ➢ colir 1‰ sau injecţii subconjunctivale
- ➢ efecte secundare - palpitaţii, extrasistole, cefalee, anxietate, paloare
- ➢ cu prudenţă la batrâni, cardiaci.

- **Neosinefrin (fenilefrin)** - simpatomimetic de sinteză mai puţin toxic ca adrenalina, decongestionant al conjunctivei
  - ➢ midriatic puternic, fără efect cicloplegic
  - ➢ eficienţă de scurtă durată
  - ➢ colir 5 – 10 – 15%
  - ➢ efecte secundare: tremurături, anxietate, palpitaţii, cefalee, rar greată, vărsături, tranzitor creşte TA
  - ➢ trebuie să se evite la diabeticii insulino-dependenţi, cei cu tulburări cardio-vasculare, la cei cu tratamente antidepresive IMAO

- TOATE midriaticele se administrează topic la - copii cu comprimarea punctelor lacrimale pentru a împiedica absorbţia pe calea mucoasei nazale şi pentru a reduce efectul toxic
- Trebuie urmărite efectele secundare, mai ales la copii: febră, eritem generalizat, uscăciunea mucoaselor, alterarea stării mentale, tahicardie, hipertensiune sistemică, tulburări gastrointestinale
- Se mai poate folosi în tratamentul iridociclitei *jocul pupilar midriază / mioză*, dar numai la câteva zile de la instituirea tratamentului, când edemul irian a diminuat şi când gonioscopia arată prezenţa goniosinekiilor.

Corticosteroizi

- Ajută la :
  - stabilizarea membranei celulare
  - inhibă eliberarea lizozimului de către granulocite
  - suprimă circulaţia limfocitelor
  - suprimă inflamaţia
- **Steroizii topic reprezintă medicaţia de elecţie pentru uveitele anterioare.**
- ***corticosteroizi topic***
  - Prednisolon acetat 0,125%, 1% (eficacitate maximă şi penetrare corneeană superioară)
  - Prednisolon sodium fosfat 0,125%, 0,5%, 1%
  - Dexametazon alcool 0,1%
  - Dexametazon sodiu fosfat 0,1%, 0,05%mg
  - Fluormetholone 0,1%, 0,25%, 0,1% unguent
  - Lotheprednol etabonate 0,2%, 0,5%

Eficacitate minimă	Eficacitate medie	Eficacitate maximă
Dexametazon sodiu fosfat ung0,05% **Dexametazon sodiu fosfat 0,1%**	**Fluorometolon alcool 0,1%** **Prednisolon sodiu fosfat 1%**	**Dexametazon alcool 0,1%** **Fluorometolon acetat 0,1%** **Loteprednol etabonate 0,5%** **Prednisolon acetat 1%** **Rimexolon 1%**

- frecvența administrării zilnice a corticosteroizilor topic este variabilă în funcție de intensitatea reacției inflamatorii
  - ➢ la debut în formele acute la 15 minute timp de câteva ore apoi de 4 ori/ zi
  - ➢ pentru uveitele anterioare medii administrarea de 4 ori pe zi este eficientă, diminuarea unei administrări pe săptămână, oprire în 5-6 săptămâni
  - ➢ pentru formele severe, prednisolon acetat 1% se administrează de 2-3ori/zi
  - ➢ pentru formele foarte grave – administrarea este la oră
  - ➢ eficacitatea unguentelor este moderată
- complicații potențiale
  - ➢ keratite infecțioase
  - ➢ creşterea PIO
  - ➢ cataractă – în funcție de durata expunerii
- Corticoizii în uveita cronică
  - ➢ puseul acut se tratează ca uveita acută
  - ➢ diminuarea progresivă cu o administrare pe lună
  - ➢ complicații
    - □ glaucom
    - □ cataractă
    - □ keratită infecțioasă
    - □ recidivă herpetică

- ***steroizii periocular, intraocular, oral***
- dacă formele severe de uveită nu răspund la tratament topic se recurge la administrarea steroizilor injectabil şi/sau oral
- corticoteroizii periocular se folosesc
  - ➢ ocazional în uveitele anterioare, dar util în uveite anterioare severe
  - ➢ uveite anterioare cronice rezistente la tratament topic sau sistemic
  - ➢ mai des în uveitele intermediare şi posterioare sub formă de depozit – 1ml
  - ➢ 40mg/ml- triamcinolon acetonid administrat superior, inferior în orbită
- corticosteroizii intraocular sunt indicați în:

- uveitele posterioare cu evoluție gravă, asociate cu EMC – triamcinolon intravitrean 4mg/0,1ml care poate reduce EMC și ameliora vederea
- în unele forme de uveite intermediare, posterioare se pot folosi implante intravitreene de corticosteroid – RETISERT, indicat în tratamentul uveitei posterioare neinfecțioase.

- corticosteroizii oral se administrează în:
  - uveite anterioare, intermediare care nu răspund la tratament topic și intratenonian
  - uveite bilaterale
  - uveite posterioare
  - panuveite severe
  - PREDNISON 0,5-1mg/kg până la 2mg/kg în formele moderate de uveită în terapie inițială, asociat cu cimetidină (Tagamet) 200mgx2/zi sau ranitidină (Zantac) 150mg x 2/zi pentru a evita complicațiile gastrointestinale.
  - PREDNISOLON 1mg/kg/zi o singură priză dimineața apoi diminuare progresivă mai multe săptămâni – nu este necesară dacă tratamentul este mai mic de 2 săptămâni

- Complicațiile terapiei cortizonice
  - Efectele secundare ale cortizonului în tratament de scurtă durată
    - dispepsie
    - tulburări umorale
    - tulburări electrolitice
    - necroză aseptică a capului femural
    - comă hiperosmolară, hiperglicemică
  - Efecte secundare în utilizarea cortizonului pe durată lungă
    - aspect cushingoid
    - osteoporoză
    - tulburări de crștere la copil
    - reactivarea unui tbc
    - cataractă
    - dezechilibrarea unui diabet

Complicațiile tratamentului cu cortizon

Terapia topică	Terapia sistemică
- creşterea PIO - cataractă corticală posterioară care nu progresează dacă tratamentul este discontinuu; se poate produce în aproximativ 2 ani după injecția intravitreană - suprainfecții bacteriene și fungice	- efecte oculare - retenție sodată și HTA - dureri de cap - edem al feței - hiperglicemie (diabet) - ulcer peptic - hirsutism - convulsii, tulburări psihice - osteoporoză - boala Adisson, sindrom Cushing

Antiinflamatorii Nesteroidiene

- Sunt folosite în uveita anterioară, dar au valoare semnificativă în uveita intermediară şi posterioară.
- AINS acționează prin inhibarea ciclooxigenazei care intervine în producerea prostaglandinelor care sunt intens implicate în patologia uveitelor
- AINS trebuie luate după masă
- Sunt elective ca primă atitudine în inflamațiile intraoculare
- Pot fi folosite ca terapie de lungă durată în:uveite recurente, sclerite reumatoide, edem macular
- Pot produce ulcerații gastrice, afecțiuni hepatice, renale în tratament prelungit (luni)
- AINS topice în asociere cu steroizii topic reduc durata terapiei corticosteroide
- Sunt medicamente adjuvante în tratamentul uveitelor trenante
- AINS topice:
  - VOLTAREN – diclofenac
  - INDOCID – indometacin
  - NOPROSYN – naproxen
  - OCUFEN – flurbiprofen
  - ACULAR – ketorolac
  - PRANOFLOG – pranoprofen

Antihistaminice cu efect major antialergic: Romergan, Feniramin , Nilfan, Tavegil, Claritin

Antibiotice

- indicații de elecție în endoftalmite infecțioase acute dar şi în tratamentul uveitelor endogene, ştiind că uveita poate fi declanşată sau întreținută de microorganisme bacterii, virusuri, fungi, paraziți
- se vor folosi în funcție de aspectul clinic şi evoluția bolii.
- se vor folosi antibiotice cu spectru larg, dacă e posibil după antibiogramă
  - Peniciline
  - Cefalosporine generația I, II, III - ceftazidim (fortum) dă concentrații terapeutice suficiente
  - Aminoglicozide
    - Gentamicina (colir, injecție subconjunctivală)
    - Tobramicina - activ în Pseudomonas - singurul care pătrunde bine în vitros, atingând o cancentrație terapeutică utilă
  - Tetracicline: Doxiciclina
  - Lincomicin
  - Cloramfenicol
  - Kinolone
  - Sulfamide

- Tuberculostatice: - Izoniazida, Rifampicina, Streptomicina, Etambutol
- Subconjunctival în uveite se pot folosi: Gentamicină, Cefalosporină, Lincomicina, Vancomicină, Bacitracina asociată sau nu cu Polimixina B sau Colimicin.
- Injecția retrobulbară: Ampicilina , Gentamicină
- Spălarea camerei anterioare: Bacitracină, Cloramfenicol, Colistin, Eritromicina, Gentamicina, Penicilină G, Polimixina, Streptomicina , Ampicilina
- Injecții iv., im.: Tobramicin 0,51 mg, Cefalosporine gen III 0,25 mg, Cloramfenicol 2 mg, Gentamicina 0,40 mg

Agenți Imunosupresivi

- sunt indicați în tratamentul uveitelor severe în care steroizii au acțiune insuficientă şi există pericol de orbire
- administrarea lor necesită supraveghere medicală hematologică şi oncologică
- sunt indicați în formele severe de boală Behcet, oftalmie simpatică, pars planită, boală Vogt-Koyanagi-Harada
- sunt 4 categorii de droguri imunosupresoare:
  - AGENȚI ALKILANȚI – care interferă cu replicarea ADN şi transcripția rezultând depresia celulelor T şi/sau B
    - Ciclofosfamid (CYTOXAN)
    - Clorambucil (LEUKERAN)
  - ANTIMETABOLIȚI care interferează funcția celulelor imune exercitând un efect citotoxic
    - METOTREXAT (FOLEX) – inhibă acidul folic
      - indicat în uveite corticorezistente neinfecțioase
      - 7,5-25mg/odată pe săptămână
      - efecte secundare: mielosupresie, hepatotoxicitate, dezordini gastrointestinale, pneumonie
      - supraveghere: leucogramă, bilanț hepatic 1-2 luni
    - AZATIOPRIN (IMURAN) şi MYCOFENOLAT MOFETIL (CELL-CEPT) – interferă cu metabolismul purinelor
      - indicat în boala Behcet
      - 1-3mg/kgc/zi în una sau mai multe prize
      - efecte secundare: mielosupresie, dezordini gastrointestinale, hepatotoxicitate
  - ANTIBIOTICE cu proprietăți imunosupresoare
    - CICLOSPORINA (NEORAL) – (derivat din ciuperca Beauvaria nivea) – acționează prin inhibiția proliferării celulelor T şi blocarea producerii de interleukin 2. Este indicat în formele moderate şi severe de uveite intermediare, posterioare.

- este indicată în maladia Behcet, VKH, retinocoroidopatia Birdshot, oftalmia simpatică
- 2-5kg/zi în 2 prize
- efecte secundare: HTA, nefrotoxicitate, hepatotoxicitate, hirsutism, hiperplazie gingivală
- supraveghere: TA, leucogramă, bilanț hepatic, renal la 6 săptămâni

➢ TACROLIMUS – FK 506
- inhibă activitatea celulelor T şi proliferarea
- alternativă la ciclosporină
- 0,05-0,15mg/kg/zi
- efecte secundare: HTA, nefrotoxicitate, dezordini gastro-intestinale, hiperglicemie, tulburări neurologice
- supraveghere: control TA, bilanț renal, glicemie

➢ Mycofenolat mofetil
- 1-2g/zi
- efecte secundare: mielosupresie, dezordini intestinale
- supraveghere – leucograma la 4 săptămâni

- AGENȚI BIOLOGICI – ANTICORPI MONOCLONALI
  - ➢ INTERFERON alfa – are efect profund imunomodulator în hepatita C, leucemie ar putea fi folosit în formele refractive de Behcet asociată cu uveită
  - ➢ REMICAD – INFLIXIMAB este un anticorp monoclonal direct folosit în necroze tumorale; poate fi folosit în cazuri severe de uveite severe neresponsive intermediare şi posterioare
  - ➢ ENBREL – ETANERCEPT pentru tratamentul artritei reumatoide juvenile şi artrita psoriazică asociate cu uveite severe neresponsive la tratament steroid

- Terapia imunosupresivă este indicată în:
  - Behcet
  - Oftalmie simpatică
  - Vogt-Koyanagi – Harada
  - Parsplanite
  - Vasculite retiniene
  - Coroidopatie serpiginoasă
  - Retinita sclerozantă

<u>Tratamentul complicațiilor</u>

Glaucomul postinflamator (uveita hipertensivă)

- timolol maleat 0,5% x2/zi
- acetazolamidă 250mgx3/zi
- pilocarpina şi latanoprost sunt contraindicate în glaucomul postinflamator

- este indicată în maladia Behcet, VKH, retinocoroidopatia Birdshot, oftalmia simpatică
- 2-5kg/zi în 2 prize
- efecte secundare: HTA, nefrotoxicitate, hepatotoxicitate, hirsutism, hiperplazie gingivală
- supraveghere: TA, leucogramă, bilanț hepatic, renal la 6 săptămâni

➢ TACROLIMUS – FK 506
- inhibă activitatea celulelor T şi proliferarea
- alternativă la ciclosporină
- 0,05-0,15mg/kg/zi
- efecte secundare: HTA, nefrotoxicitate, dezordini gastro-intestinale, hiperglicemie, tulburări neurologice
- supraveghere: control TA, bilanț renal, glicemie

➢ Mycofenolat mofetil
- 1-2g/zi
- efecte secundare: mielosupresie, dezordini intestinale
- supraveghere – leucograma la 4 săptămâni

- AGENȚI BIOLOGICI – ANTICORPI MONOCLONALI
  - ➢ INTERFERON alfa – are efect profund imunomodulator în hepatita C, leucemie ar putea fi folosit în formele refractive de Behcet asociată cu uveită
  - ➢ REMICAD – INFLIXIMAB este un anticorp monoclonal direct folosit în necroze tumorale; poate fi folosit în cazuri severe de uveite severe neresponsive intermediare şi posterioare
  - ➢ ENBREL – ETANERCEPT pentru tratamentul artritei reumatoide juvenile şi artrita psoriazică asociate cu uveite severe neresponsive la tratament steroid

- Terapia imunosupresivă este indicată în:
  - Behcet
  - Oftalmie simpatică
  - Vogt-Koyanagi – Harada
  - Parsplanite
  - Vasculite retiniene
  - Coroidopatie serpiginoasă
  - Retinita sclerozantă

<u>Tratamentul complicațiilor</u>

Glaucomul postinflamator (uveita hipertensivă)

- timolol maleat 0,5% x2/zi
- acetazolamidă 250mgx3/zi
- pilocarpina şi latanoprost sunt contraindicate în glaucomul postinflamator

Glaucom postinflamator prin sinechii posterioare

- iridotomie laser
- dacă se intervine chirurgical pentru iridectomie, sunt necesare doze mari de corticosteroizi

Cataracta complicată

- intervenţie chirurgicală
- efectuată în timp adecvat, efectuată cu precauţie
- prezenţa precipitatelor contraindică intervenţia

DR

- exudativă - mai frecvent în forme de uveită agresivă se urmăreşte clinic
- tracţională – vitrectomie

FORME CLINICE DE UVEITE

Uveite în patologia reumatismală

Spondilita ankilozantă
Spondilita juvenilă ankilozantă
Sindrom Reiter
Artrita psoriazică
Artrita reumatoidă juvenilă

Uveite şi maladii inflamatorii ale intestinului

Rectocolita hemoragică
Maladia Crohn
Maladia Whipple

Uveite în boli sistemice neinfecţioase

Uveita în sarcoidoză
Boala Vogt-Koyanagi-Harada

Vasculite

Boala Behcet
Arterita cu celule gigante
Poliarterita nodoasă
Granulomatoza Wegener

Uveite parazitare

Toxoplasmoza
Toxocara
Oncocercoza
Cisticercoza
Pneumocistis carinii

Uveite fungice

Histoplasmoza
Candidoza

Uveite virale

HZV
HSV

CMV

Uveite cu mycobacterii

Tbc

Lepra

Uveite cu spirochete

Sifilis

Boala Lyme

Uveite induse de cristalin

Uveita facotoxică

Uveita facoanafilactică

Uveite asociate cu tensiune intraoculară

Uveita cu heterocromie Fuchs

Criza glaucomo-ciclitică

Uveite posttraumatice

Sindroame uveitice idiopatice specifice

Oftalmia simpatică

Epiteliopatia pigmentară placoidă posterioară multifocală acută

Coroidopatia serpiginoasă

Coroidopatia Birdshot

Sindrom de efuzie uveală

Endoftalmite

Sindroame mascate

Reacție la medicamente

Manifestări oculare în SIDA

Forme clinice de uveite în funcție de localizare

Uveite anterioare

Asociate cu HLA B27

- **Spondilita ankilozantă**
- **Sindrom Reiter**
- **Artrita psoriazică**
- **Colita ulcerativă – boala Crohn**

Artrita reumatoidă juvenilă

Fără asociere cu HLA B27

- **Sindrom Posner Schlossman**
- **Uveită facoantigenică**
- **Ciclită heterocromică**
- **Trauma**

Boli sistemice neinfecțioase

- **Sarcoidoza**
- **Boala Behcet**
- **Vogt-Koyanagi-Harada**

Boli infecțioase

- **Sifilis**
- **Tbc**
- **HZV, HSV**

Idiopatice

- **Sindrom Fuchs**
- **Oftalmie simpatică**

Acute	Cronice
Spondilartropatii Maladii intestinale Sarcoidoza Behcet HZV HSV Sifilis	Fuchs Sarcoidoză Artrită juvenilă VKH Tbc

<u>Uveite intermediare</u>

Idiopatică

Sarcoidoză

Scleroză multiplă

Boala Lyme

Boala Whipple

<u>Uveite posterioare</u>

Infecțioase

- **Toxoplasmoza**
- **Toxocarioza**
- **Histoplasmoza**
- **CMV**
- **Necroza retiniană acută**
- **Herpes zoster**
- **Candidoza**
- **Pneumocistis carinii**
- **Cisticercoza**
- **Lepra**
- **Oncocercoza**
- **Propionibacterium acnes**
- **Oftalmomiaza**
- **Retinite, coroidite şi endoftalmite fungice**
- **Boala Whipple**
- **Boala Lyme**

Inflamatorii

- **Epiteliopatia placoidă acută posterioară pigmentară multifocală**
- **Sindrom de pete albe multiple**
- **Coroidopatia serpiginoasă**
- **Coroidita Birdshot**
- **Coroidita multifocală**
- **Epiteliopatia pigmentară retiniană acută – boala krill**
- **Sindrom de efuzie uveală**
- **Endoftalmita**

Panuveite

- **Sifilis**
- **Tbc**
- **Vogt-Koyanagi-Harada**
- **Sarcoidoză**
- **Behcet**
- **Oftalmie simpatică**

Sindroame mascate

- **Retinoblastom**
- **Melanom malign**
- **DR**
- **CSIO**
- **Leucemii, limfom**
- **Scleroză multiplă**
- **Xantogranulomatoză juvenilă**

Relația cu medicamente

- **Rifampicina**
- **Cidofovir**

Anterioare		intermediare	posterioare					panuveite
Negranulomatoase	granulomatoase		vitrite	retinite		coroidite		
				focale	multifocale	Focale	multifocale	
HLA B27 Traumatisme Fuchs Posner Schlosman Arterita juvenilă Indusă de droguri Uveita facoantigenică	Sarcoidoză Tbc Sifilis HSV Leptospiroza Bruceloza	Idiopatic (pars planita) Scleroza multiplă Tbc Sifilis Boala Lyme sarcoidoza	Idiopatic (senil) Toxoplasmoza Endoftalmite limfom	Toxoplasmoza CMV	Sifilis POHS MEWDS Boala Eales	Tbc Toxocara	PCP POHS Coroidita serpiginoasă Birdshot Limfom Whipples Criptococ micobacterii	Oftalmia simpatică VKH Sd Behcet Endoftalmite Sacoidoza Boala Lyme Sd mascate

Uveite cu ridicare PIO				Uveite cu precipitate			
HSV HZV	Sd Posner Schlosman	heterocromie Fuchs	sarcoidoza	HSV HZV	sarcoidoza	toxoplasmoza	heterocromie Fuchs

Uveite şi patologia reumatismală

Spondilita ankilozantă

- HLA pozitiv în 90% din cazuri
- bărbat tânăr, 20-40 ani
- este prezentă şi la alţi membri ai familiei
- ocular
  - tipic sunt uveite anterioare recurente, negranulomatoase
    - uveită anterioară 30% cu aspect de iridociclită fibrinoplastică
    - uveită anterioară recurentă – 40%
    - uveită anterioară cu debut acut- 60%
  - episclerită, sclerită
  - conjunctivită
  - infiltrate corneene periferice
  - papilită
- simptomatologie articulară şi osoasă 25%
  - inflamaţii articulare în articulaţia sacroiliacă şi schelet axial de severitate diferită până la imobilizarea pacientului
  - la radiografie îngustarea spaţiului articular cu osificare ligamentară
- semne generale
  - insuficienţă aortică – 10%
  - colită
  - plămân – fibroză apicală
- tratament obişnuit al uveitelor anterioare
  - indometacinul şi aspirina poate creşte recurenţele

Spondilita juvenilă ankilozantă

- băieţi 10-12 ani
- ochi roşu, dureros
- uveite anterioare cu UA tulbure, uneori hipopion

Sindrom Reiter

- Semne specifice
  - uretrită
  - artrită
  - conjunctivită
  - -/+ iridociclită
- bărbat tânăr cu HLA B27 pozitiv
- pot fi 3 forme clinice
  - postveneric
  - postdizenteric
  - forma articulară
- ocular

- conjunctivită mucopurulentă (asociată cu Chlamidya, Shigella, Salmonella) asociată cu keratită punctată superficială
- iridociclită acută negranulomatoasă în 20-30% din cazuri

- tratament
  - tratament uzual al iridociclitei
  - sistemic: tetraciclină 10 zile pentru formele suspecte de infecția cu Chlamydia

Artrita psoriazică

- HLA-B27, HLA 17
- ocular
  - uveita anterioară acută la 10% din pacienți
  - conjunctivită
  - infiltrate corneene
  - sindrom Sjogren secundar
- general
  - afectează articulațiile interfalangiene distale
  - artrită mâini, picior, articulația sacroiliacă
  - piele psoriazică

Artrita reumatoidă juvenilă(ARJ) este o inflamație sinovială cronică, idiopatică, non-supurativă, care determină în timp o distrugere a cartilajului articular şi a altor structuri articulare, uneori apărând în timp deformarea osoasă.

- deseori asimptomatică cu manifestări bilaterale la 70% din cazuri cu ochi alb
- forme clinice
  - uveită discretă în 25%
  - uveită moderată, severă, dar responsivă la tratament
  - uveită foarte gravă în 25% cu complicații oculare
    - keratopatie în bandeletă
    - cataractă
    - glaucom
    - ftizie de glob
- debutul poate fi la orice vârstă sub 16 ani, însă rar înainte de 2 ani.
- este cea mai frecventă uveită la copil
- factori de risc

Ridicat	**Mediu**
debut precoce (înainte de 6 ani) **atingere pauciarticualră** **anticorpi antinucleari pozitivi (ANA)** **supraveghere la** • **3 luni timp de 18 luni** • **la 6 luni – 5 ani** • **anual la 10 ani de la debut sau până la 12 ani**	**atingere poliarticulară>4articulații şi ANA+** **atingere pauciarticulară şi ANA-** **supraveghere** • **la 6 luni – 5 ani** • **anual până la 10 ani de la debut sau până la 12 ani**

- forme clinice

Boala Still

- 20% din ARJ
- băieți 60%
- interesează articulațiile mici şi late
- general
  - febră
  - limfadenopatii
  - hepatosplenomegalie
  - pericardită
- ocular 6% uveite
- ANA –
- FR +

Forma poliarticulară

- cuprinde mai mult de 4 articulații
- 40% din pacienții cu artrită juvenilă
- frecvență mai mare la fete
- 30% au factor reumatoid negativ (FR-)
- 15% FR- fac uveită cu iridociclită cronică

Forma pauciarticulară

- 25% din cazuri
- tip 1
  - predomină la fete
  - 80% cu debut precoce
  - 30% fac iridociclită cronică
  - prind mai puțin de 5 articulații
  - ANA +
  - FR –
- tip 2
  - mai frecvent la băieți 90%
  - debut tardiv
  - fac iridociclită acută
  - ANA-
  - FR-
  - HLA B27 (băieții cu această formă de artrită juvenilă pot dezvolta spondilită ankilozantă)

- **iridociclita apare cel mai frecvent asociată cu forma pauciarticulară a ARJ (20-30% din cazuri).**
- un risc crescut de dezvoltare a uveitelor anterioare îl au fetele cu debut precoce al bolii (la 2-3 ani), cu anticorpi antinucleari pozitivi (ANA+) şi factor reumatoid negativ (FR-).
- mai rar inflamația uveei anterioare apare în forma poliarticulară (2-5%) sau sistemică a bolii (1-2 %).

- cele mai multe cazuri de irită apar în primii 7 ani de la debutul artritei, ocazional există situații în care uveita apare înaintea artritei.
- *caracteristicile clinice.*
  - **uveita anterioară din ARJ este cronică, non-granulomatoasă, asimptomatică şi bilaterală în 70% din cazuri.**
  - pacienții cu uveită unilaterală inițială rareori dezvoltă o afectare a ochiului contralateral după mai mult de 1 an.
  - la cei cu afectare bilaterală, severitatea procesului inflamator este de obicei simetrică.
- *Semne obiective.*
  - ochiul afectat este adesea alb, neinflamat în aparență, chiar în prezența unei inflamații uveale severe. De aceea, afecțiunea oculară poate fi evidențiată în cursul unui examen de rutină şcolară.
  - la examenul biomicroscopic apar:
    - precipitate cheratice mici sau medii (un semn de exacerbare acută fiind apariția precipitatelor fine, multiple la nivelul întregului endoteliu cornean -"praf endotelial")
    - Tyndall uşor pozitiv
    - sinechii posterioare şi depozite de pigment pe cristaloida anterioară
    - în unele cazuri mici noduli irieni Koeppe, deşi inflamația intraoculară în ARJ este esențial non-granulomatoasă
    - celule inflamatorii în vitrosul anterior
- *Evoluție clinică şi complicații.* Din punct de vedere al severității procesului inflamator:
  - în 10% din cazuri, inflamația intraoculară este minimală (Tyndall nu mai mare de +1), fară precipitate cheratice şi nu persistă mai mult de 1 an
  - în 15% din cazuri apare un atac de uveită (Tyndall între +2 şi +4) care nu durează mai mult de 4 luni
  - în 50% din cazuri, uveita este moderată sau severă, durează mai mult de 4 luni şi majoritatea exacerbărilor acute pot fi controlate cu corticosteroizi administrați topic
  - în 15% din cazuri, uveita este foarte severă, durează mulți ani şi răspunde prost la tratament. În acest subgrup, keratopatia în bandă apare la 40% dintre pacienți, cataracta complicată la 30%, iar glaucomul secundar inflamator în 15% dintre cazuri. Cazurile cu edem macular cistoid sunt descrise frecvent.
- *Diagnostic diferențial*
  - Spondilita ankilozantă juvenilă la copil 10 ani
  - Sindrom Reiter juvenil este rar şi survine după dizenterie
  - Reumatism psoriazic – rar
  - Sarcoidoza poate provoca uveită anterioară şi artropatii
  - Maladia Lyme – se poate manifesta cu artrită şi uveită la copil

- *Tratament.*
  - Are drept obiectiv reducerea inflamației oculare și prevenirea complicațiilor
  - Topic
    - ➢ Corticosteroizi la fiecare oră în soluție, sub formă de picături în cazurile severe (steroizi administrați cu prudență pentru că pot produce cataractă și glaucom)
    - ➢ Antiinflamatoarele non-steroidiene topice ne ajută să reducem dozele de corticosteroizi pe termen lung în inflamațiile uveale cronice.
    - ➢ Midriatice
    - ➢ Cicloplegia pe termen lung este necesară în multe cazuri, de aceea la pacienții de vârstă școlară prescriem lentile bifocale, ca să-și poată desfășura activitatea școlară.
    - ➢ Acei pacienți care răspund prost la terapia locală sunt frecvent rezistenți și la corticoterapia sistemică, deși unii pot răspunde la injecțiile perioculare cu corticosteroizi.
  - Sistemic
    - ➢ Steroizi sistemic sau/și sub Tenon
    - ➢ Terapia imunosupresivă sistemică (metotrexat, azatioprină, clorambucil, ciclofosfamidă, ciclosporină) poate fi recomandată pacienților care nu răspund la corticoterapia agresivă, dar tratamentul trebuie condus de un reumatolog cu experiență.
  - Tratamentul chirurgical este necesar în
    - ➢ keratopatie în bandă care interesează axul vizual (după îndepărtarea epiteliului cornean se aplică substanțe chelatoare de calciu – EDTA)
    - ➢ tratamentul cataractei și al glaucomului
    - ➢ cataractă complicată, care trebuie operata într-un moment în care inflamația uveală nu este activă, cu administrarea obligatorie a medicației antiinflamatorii în perioada care precede și urmează intervenției.
    - ➢ vitrectomie la nevoie.
- *Screeningul de rutină* pentru uveită în cazul copiilor cu ARJ este important din cauza evoluției insidioase a inflamației oculare și uneori a răspunsului slab la tratament și trebuie făcut:
  - la fiecare 3-4 luni în cazul copiilor cu forme pauci sau poliarticulare de boală, cu anticorpi antinucleari pozitivi (ANA+), cu o durată a bolii mai mică de 4 ani
  - la fiecare 6 luni în cazul copiilor cu forme pauci sau poliarticulare de boală, cu anticorpi antinucleari negativi (ANA-) sau la cei cu ANA +, dar cu o durată a bolii între 4 și 7 ani

- anual în cazul copiilor cu forme sistemice, indiferent de durata bolii sau la cei cu forme pauci sau poliarticulare de boală cu o durată mai mare de 7 ani, indiferent dacă ANA sunt pozitivi sau negativi.
- Cazurile cu ARJ seropozitive (cu FR+) nu necesită screening oftalmologic de rutină.

Uveite şi maladii inflamatorii ale intestinului

Rectocolita hemoragică

- maladie inflamatorie cronică, idiopatică, recidivantă care afectează colonul
- uveită anterioară acută la 5% din pacienţi asociat cu pusee de colită
- ocular
  - uveită anterioară
  - conjunctivită
  - infiltrate corneene periferice
  - papilită

Maladia Chron

- inflamație granulomatoasă necazeoasă, multifocală, recidivantă, cronică afectând frecvent regiunea ileocecală
- ocular
  - uveită anterioară acută la 3% din pacienți
  - conjunctivită
  - periflebită retiniană
  - episclerită, sclerită
  - infiltrate corneene periferice
  - celulită orbitară
  - nevrită optică
- general
  - artrită
  - eritem nodos
  - pioderma gangrenosum
  - hepatită
  - colangită sclerozantă
- puseele de uveită pot diminua după tratamentul chirurgical al leziunei digestive, dar pot reveni după colectomie

Maladia Whipple

- prin Treponema Whipple, bacil gram+, din familia Actinomicee
- boală a intestinului gros responsabilă de malabsorbție asociată cu
  - artropatie migratorie
  - hiperpigmentarea pielii
  - atingeri cardiopulmonare
  - probleme ale SNC

- ocular
  - uveită anterioară cronică, intermediară, retinită rar
  - vasculite ale retinei
- general: malabsorbţie prin diaree, steatoree
- tratament – Bactrim

<u>Uveite în boli de sistem neinfecţioase</u>

Uveita în sarcoidoză

- sarcoidoza este o boală multisistemică de cauză necunoscută
- afectează frecvent adultul tânăr 20-50 ani
- este mai frecventă la afroamericani
- ocular
  - inflamaţie oculară prezentă în 25-50% din cazuri
  - ***afectarea segmentului anterior*** reprezintă 2% din totalul uveitelor şi are 3 forme clinice de uveită anterioară
    - ➢ uveită anterioară acută negranulomatoasă
      - □ adult tânăr cu sarcoidoză cu debut brutal cu limfadenopatie hilară şi eritem nodos
    - ➢ uveită anterioară cronică granulomatoasă
      - □ precipitate retrocorneene inferior „în grăsime de oaie”
      - □ sinechii posterioare
      - □ noduli irieni Bussaca, Koeppe
      - □ afectează pacientul mai în vârstă cu sarcoidoză pulmonară cronică (fibroză pulmonară)
    - ➢ febra uveoparotidiană – sindrom Heerdfort
      - □ panuveită granulomatoasă bilaterală
      - □ glanda parotidă mărită şi dureroasă
      - □ paralizie de nervi cranieni
      - □ febră, stare de rău
      - □ erupţie piele
  - ***uveita intermediară*** – pars planita cu „snowbanking”
  - ***atingeri ale segmentului posterior***
    - ➢ periflebită retiniană
      - □ focală
      - □ exudate perivasculare
      - □ poate provoca obstrucţie de ram venos retinian
    - ➢ granuloame
      - □ coroidian
      - □ retinian
      - □ papilar
      - □ preretinian (semn Landers)
    - ➢ neovascularizaţie retiniană periferică
  - ***alte manifestări***
    - ➢ atingerea glandelor lacrimale cu keratoconjunctivită uscată

  - ➢ foliculi şi granuloame conjunctivale
  - ➢ noduli sclerali
- general
  - afectare pulmonară 100%
  - limfadenopatie
  - hepatosplenomegalie
  - sunt mai afectaţi pacienţii de culoare, cei albi pot avea artrite, eritem nodos
- diagnostic pozitiv
  - creşterea nivelului ACE (angiotensina de conversie) şi/sau nivelul lizozimului
  - Rxgrafie pulmonară arată adenopatie hilară
  - scan gallium neacceptat în hil, glandă parotidă, glandă lacrimală
  - biopsie piele, conjunctivă, glandă lacrimală (lărgirea nodulilor limfatici)
- diagnostic diferenţial al leziunilor coroidiene cu:
  - coroidita multifocală cu panuveită
  - corioretinopatie Birdshot
  - tbc
- diagnostic diferenţial al periflebitei
  - maladia Behcet
  - tbc
  - scleroză multiplă
  - retinita cu CMV
  - maladia ghearelor de pisică
  - maladia Chron
- tratament
  - corticosteroizi topic, periocular, sistemic (la nevoie) în doze mari
  - cicloplegie
  - imunosupresoare în cazuri refractare (Metotrexat, Ciclosporina A)

Sindrom Vogt-Koyanagi-Harada

- afecţiune multisistemică, idiopatică care include pielea, SNC şi leziuni oculare
- sindrom caracterizat prin uveită difuză granulomatoasă severă, bilaterală cu DR seroasă asociată cu manifestări SNC, dermatologice şi vestibulo-auditive
- prevalenţă mai mare la rasa pigmentată, asiatici, american-indieni, hispanici, afroamericani prezent în bazinul Mediteraneean, Japonia, America de Sud
- afectează mai frecvent femeile spre 50 ani
- HLA DR4 în 88%
- probabil hipersensibilitate autoimună faţă de pigmentul melanic

- semne generale
  - vestibuloauditive cu scăderea auzului la frecvențe mari, tinitus, vertij
  - dermatologice: alopecie, vitiligo, poliozǎ
  - SNC: meningită, cefalee, hemipareză
- simptome oculare
  - fotofobie
  - scăderea AV
- semne oculare
  - evoluează bilateral în pusee cu sechele grave: cataractă, hipertonie oculară cu secluzie pupilară
  - uveită anterioară cronică, granulomatoasă bilaterală – Sd VKH
    - precipitate „grăsime de oaie"
    - sinechii iriene posterioare
    - noduli irieni
    - Tyndal+
    - hialită anterioară
    - cataracta
    - glaucom secundar
  - coroidită multifocală cu evoluție cu focare coroidiene multiple
  - uveită posterioară bilaterală, maladia Harada cu
    - DR exudativă
    - noduli Dalen-Fuchs

Boala Vogt-Koyanagi

- semne oculare grave:
  - uveită anterioară cu sinechii
  - evoluează în pusee, cu sechele grave
- semne generale fruste
  - semne neuromeningeale latente
  - hipoacuzie bilaterală
  - poliozǎ, alopecie – inconstant, vitiligo

Boala Harada

- debut brutal sau insidios, paragripal
- semne meningeale: redoare ceafă, vărsături
- semne encefalitice: hipertonie, paralizii de nervi cranieni, delir, convulsii, comă
- semne oculare apar după 10-14zile de la debutul semnelor generale
  - uveită frecvent posterioară bilaterală
  - edem papilar
  - hialită
  - **DR exudativă inferioară la debut**
- semne asociate: hipoacuzie, poliozǎ, alopecie, vitiligo
- criterii de diagnostic – 3 din următoarele semne
  - uveită anterioară bilaterală

B.C.U. „M. EMINESCU" IAȘI

  - uveită posterioară, DR exudativă
  - semne neurologice: redoare ceafă, paralizii nervi cranieni, probleme SNC
  - semne cutanate: alopecie, poliozã, vitiligo
- diagnostic diferențial:
  - DR exudativă – sifilis – sclerita posterioară
  - CRSC
  - sindrom de efuzie uveală
  - oftalmie simpatică
  - limfom intraocular
  - sarcoidoză
- teste speciale – puncție lombară
- tratament
  - steroizi topic, injectabil, sistemic 1-1,5mg/kg/zi 3-6 luni (evoluție oculară favorabilă, dar lungă)
  - în cazurile refractare ciclosporină, azatioprin, ciclofosfamid, clorambucil

Vasculite

Boala Behcet

- este o boală idiopatică multisistemică, caracterizată prin uveita anterioară negranulomatoasă recidivantă cu hipopion şi atingeri oculare posterioare cu vasculite retiniene şi hialite la adult tânăr
- leziunea de bază este obliterarea vasculară cauzată probabil de complexe imune circulante
- boala afectează frecvent bărbat tânăr cu HLA B 51+ - ocular, HLA B12 – oral şi piele, HLA B27 – articulații
- boala oculară are o evoluție cronică cu tendință la recidivă pe o perioadă lungă de timp (ani) şi poate conduce la orbire prin NOI şi/sau afectare uveală, retiniană
- triada simptomatică
  - irita acută cu hipopion este caracteristică, dar nu patognomonică
  - afte bucale
  - ulcerații genitale
- ocular
  - uveită anterioară acută, recidivantă, bilaterală+/- hipopion, asociată cu:
  - uveita posterioară
  - hialită
  - periflebită retiniană
  - retinită cu infiltrate necrotice cu focare de necroză retiniană hemoragică

Semne majore	Semne minore
Stomatită aftoasă **Leziuni cutanate: vasculite dermice, eritem nodos, foliculită, hipersensibilitate cutanată** **Ulcere genitale** **Uveită anterioară cu hipopion**	**Artrită** **Epididimită** **Simptome intestinale** **Simptome vasculare obliterative: tromboflebite, ocluzii arteriale, anevrisme** **Manifestări psihice**

- Forma completă = 4 semne majore
- Forma incompletă = 3 semne majore sau 1 semn major şi uveită
- Suspect= 2 semne majore neoculare
- Posibil = 1 semn major
- Diagnostic diferențial
  - sarcoidoza (ulcer oral, artralgii, vasculite retiniene)
  - sindrom Reiter (HLA B27, uveită anterioară, conjunctivită, ulcer oral, artrită, uretrită)
  - viral, boala Whipple, Crohn
- Teste necesare
  - HLA tipic poate fi incomplet, suspect
  - VSH şi proteina C reactivă +, nivel crescut de lizozim
  - FO: vasculite retiniene ischemice, zone coroidiene neperfuzate, ocluzii şi dilatații vasculare, EMC
- tratament:
  - steroizi topic, sistemic, injectabil
  - imunosupresoare tip Ciclosporina, Clorambucil, Ciclofosfamidă când sunt vasculite retiniene prezente

Arterita cu celule gigante – maladia Horton

- arterită granulomatoasă care afectează arterele cu calibru mare şi mediu
- ocular
  - NOIA
  - ocluzia arterială ischemică retiniană, coroidiană
  - noduli cotonoşi
  - amauroză fugace
  - paralizii oculo-motorii
  - sindrom de ischemie oculară

Poliarterită nodoasă

- vascularită care afectează arterele de calibru mediu
- ocular
  - sclerită anterioară
  - keratită ulcerantă periferică
  - periaretrite retiniene ocluzive
  - exoftalmie

Granulomatoză Wegener

- vascularită idiopatică pe vasele mici, rară, caracterizată prin granuloame la nivelul căilor respiratorii superioare şi inferioare
- mai frecvent la bărbaţi
- ocular
  - maladie inflamatorie orbitară
  - sclerită
  - keratită ulcerată periferică
  - obstrucție canal lacrimo-nazal
  - periarterită retiniană

<u>Uveite parazitare</u>

Toxoplasmoza

- este o boală parazitară determinată de Toxoplasma gondii, ce poate îmbrăca forme diferite:
  - toxoplasmoză sistemică congenitală
  - toxoplasmoză sistemică dobândită
  - toxoplasmoză oculară -30-50% dintre uveitele posterioare la copil
- Toxoplasma gondii are o predilecție pentru stratul fibrelor nervoase, de aceea se localizează frecvent la nivelul retinei şi al sistemului nervos central.
- se consideră că infecția este foarte răspândită în populație în forma inaparentă.
- infecția congenitală (cea mai frecventă), poate avea forme severe atunci când mama contactează infecția în primul sau al doilea trimestru de sarcină, pentru că se poate solda cu moartea fătului sau leziuni fetale severe.
- dacă infecția apare în ultimul trimestru de sarcină, pot apare corioretinită bilaterală, encefalomielită, alte afectări sistemice.
- foarte rar o mamă infectată înainte de sarcină transmite toxoplasmoza fătului.
- T***oxoplasmoza sistemică congenitală*** se caracterizează prin
  - convulsii
  - calcificări intracraniene (ce apar în 5% din cazuri)
  - corioretinita (ce apare la 80% dintre nou-născuți) şi în majoritatea cazurilor este bilaterală.
  - *General*
    - retard mental
    - hidrocefalie
    - microcefalie
    - hepatosplenomegalie
    - vărsături, diaree
  - *Ocular:*
    - cicatrici corioretiniene inactive în polul posterior, deseori în maculă

- leziuni adiacente cicatricilor cu uveită granulomatoasă şi vitrită
- spoturi albicioase în lungul arteriolelor
- microftalmie
- nistagmus
- strabism
- cataractă
- atrofie optică

- ***Toxoplasmoza sistemică dobândită*** se poate manifesta prin
  - exantem acut
  - meningoencefalită
  - limfadenopatie
  - retinită.
- ***Toxoplasmoza oculară*** se manifestă sub mai multe forme în funcție de structurile afectate: papilită, retinită şi iridociclită.
  - *Simptomele* de debut ale toxoplasmozei oculare sunt
    - miodezopsii
    - vederea încețoşată sau scăzută.
  - *Semne obiective*.
    - La examinarea biomicroscopică a polului anterior pot apare sau nu semne de inflamație.
    - La nivelul polului posterior apar
      - focare de retinită necrozantă alb-gălbui, uşor proeminente, cu margini imprecise, situate în straturile superficiale ale retinei, în special posterior de ecuator.
      - pe măsură ce se vindecă, aceste focare se transformă în arii de atrofie corioretiniană, cu depuneri de pigment în jur.
      - vitrosul prezintă şi el semne de inflamație, la nivelul hialoidei posterioare pot apare precipitate inflamatorii.
      - leziunea activă de toxoplasmoză poate asocia periarterită sau periflebită, iar ocazional procesele de vasculită pot cauza obstrucție arteriolară sau ocluzie de ram venos.
      - mult mai rar decât focarele de retinită superficială sunt descrise:
        - focare de retinită profundă, mult mai bine delimitate şi fără să asocieze vitrită supraiacentă
        - granulom masiv, o leziune mai mare de 6 diametre papilare, bine delimitată, având un centru amorf şi asociind afectare vitreană extinsă
        - papilită caracterizată prin existența unei mase inflamatorii albe la nivelul capului nervului optic.

inflamația vitrosului ar putea fi ocazional locul primar de manifestare al toxoplasmozei oculare.
  - acuitatea vizuală este relativ bună până când sunt afectate macula sau fascicolul papilomacular.

- Recurența infecției cu Toxoplasma apare sub forma leziunilor satelite (retinită necrozantă situate în vecinătatea cicatricilor corioretiniene), însoțite de semne de uveită anterioară severă cu precipitate cheratice "mutton-fat", noduli irieni, sinechii iriene posterioare, Tyndall intens+.
- *Evoluție și complicații.*
  - rata de vindecare a toxoplasmozei oculare este dependentă de
    - virulența parazitului,
    - imunocompetența gazdei
    - utilizarea medicamentelor antimicrobiene.
  - la gazdele imunocompetente, retinita se vindecă în 1-4 luni printr-o cicatrice corioretiniană, înconjurată de o zonă de pigmentare
  - vitrosul se clarifică gradat, deşi anumite condensări vitreene pot persista. Într-un număr mic de cazuri, inflamația poate persista până la 2 ani în ciuda tratamentului agresiv antimicrobian și steroidian.
  - exacerbări ale bolii apar mai ales dacă retinita este tratată doar cu corticosteroizi și la pacienții imunosuprimați.
  - scăderea de vedere în toxoplasmoza oculară poate apare din cauze variate directe sau indirecte:
    - cauze directe: afectarea maculei, a fascicolului papilomacular sau a papilei
    - cauze indirecte (complicații):
      - edem macular cistoid apărut secundar unei leziuni extrafoveale
      - membrane epiretiniene, pucker macular
      - neovascularizație subretiniană (secundară ocluziilor de ramuri venoase) poate determina hemoragie subretiniană
      - neovascularizație retiniană, apare mai rar și poate determina hemoragie vitreeană
      - decolare de retină tracțională, datorată fibrozei extensive vitreene
      - decolare de retină regmatogenă datorată rupturilor apărute secundar retinitei active
      - cataractă, glaucom secundar
- *Diagnosticul toxoplasmozei oculare* se bazează pe
  - manifestările clinice
  - pozitivarea testelor serologice: testul Sabin-Feldmann pentru Toxoplasma, testul de hemaglutinare, testul fluorescenței indirecte și testul ELISA - care conferă o senzitivitate și o specificitate mult mai mare.

- este de reținut faptul că titrul anticorpilor anti Toxoplasma la nivelul serului poate fi foarte mic la pacienții cu toxoplasmoză oculară, fără alte atingeri sistemice. În aceste situații, orice titru pentru anticorpii din ser trebuie considerat semnificativ dacă pacientul prezintă la nivelul fundului de ochi leziuni sugestive de toxoplasmoză.
- biopsia vitrosului poate pune diagnosticul prin detectarea ADN-ului Toxoplasmei cu ajutorul testului PCR (polymerase chain reaction).
- tomografia craniană evidențiază calcificări cerebrale în formele cu atingerea SNC.

- *Tratamentul toxoplasmozei oculare.*
  - *Tratament medical*
    - ➢ nu toate leziunile active necesită tratament (de ex. focare periferice care se pot vindeca spontan), mai ales că medicamentele disponibile au serioase efecte adverse.
    - ➢ există 3 indicații principale ale terapiei medicamentoase pentru *retinita activă cu Toxoplasma*:
      - □ leziune ce afectează macula sau fascicolul papilomacular
      - □ leziune ce afectează capul nervului optic
      - □ inflamație severă a vitrosului, care poate determina fibroză vitreeană şi decolare de retină tracțională
    - ➢ terapia medicamentoasă standard pentru toxoplasmoza oculară cuprinde asocierea de:
      - □ pirimetamină (Daraprim) – 4mg/kg doză de încărcare, apoi 1 mg/kg/zi dat în 2 doze egale pentru 2-4 zile, apoi 0.5 mg/kg/zi pentru 6 săptămâni. Poate cauza trombocitopenie şi leucopenie, de aceea se determină săptămânal hemoleucograma. De asemenea, fiind un antagonist de acid folinic, se administrează asociat cu acidul folinic
      - □ acid folinic (Leucovorin) – 3-9 mg/zi im pentru 3 zile sau în funcție de hemoleucogramă
      - □ sulfadiazină (sau Bactrin) – 100 mg/kg/zi în 4 doze, nu mai mult de 4000mg/zi pentru 6 săptămâni. Reacțiile adverse rare ale sulfonamidelor sunt litiază urinară, reacții alergice, sindrom Stevens-Johnson.
      - □ în caz de toxoplasmoză cerebrală, mai ales la pacienții imunosuprimați (inclusiv datorită SIDA), se poate folosi clindamicina i.v. (la copii 20-40 mg/kg/zi în 2-4 prize, 3-4 săptămâni). Efectele toxice ale clindamicinei (greață, vărsături, colită pseudomembranoasă) pot fi diminuate prin asocierea cu sulfadiazină.
      - □ dacă există inflamație vitreeană severă cu pericolul afectării maculei sau nervului optic, terapia antibiotică

trebuie asociată cu terapie corticosteroidiană sistemică (1-2 mg/kg/zi pentru 6 săptămâni), dar numai la pacienţii imunocompetenţi.

Medicament	Doza atac	Doza întreţinere	Durata	Urmărire clinică
Pirimetamina	50mg	25mg/ zi	4-6săpt	Control formula sanguină, trombocite; este indicat ac. Folinic
Sulfadiazin	2-4mg	1-4g/ zi	4-6 săpt	Necesar ingestia de lichide pentru că medicamentul este cristalizat la nivelul rinichiului
Prednison		40-80mg/ zi	3-4săpt	CI în tbc, SIDA, afecţiuni sistemice
Acid folinic		3-5mg/zi	4-6ăpt	
Clindamicin		300mg de 4x/ zi	4-6săpt	Pentru colita pseudomembranoase

- *fotocoagularea laser* dacă există neovase retiniene (tratamentul laser având ca scop prevenirea hemoragiilor vitreene)
- *tratament chirurgical - vitrectomie* (pentru membranele vitreene care produc scădere importantă de vedere sau în caz de dezlipire de retină tracţională).

Toxocarioza

- este o boală parazitară determinată de Toxocara canis sau Toxocara cati, boală care afectează în special copiii cu vârste cuprinse între 2 şi 9 ani, care ingeră alimente vegetale nespălate, infestate de ouăle paraziţilor.
- în intestinul omului, din ouă de dezvoltă larvele, care trec prin peretele intestinal în sistemul limfatic, prin intermediul căruia ajung la nivelul ficatului, plămânului, creierului şi ochilor. Când larvele mor, apare o reacţie inflamatorie, urmată de apariţia unui granulom.
- clinic, toxocarioza umană poate avea 2 forme: larva migrans viscerală şi toxocarioza oculară.
  - ***Larva migrans viscerală*** este o infestare sistemică severă care apare la vârsta de 2 ani şi se caracterizează prin febră, hepatosplenomegalie, pneumonie cu wheezing, convulsii. Hemoleucograma arată leucocitoză şi eozinofilie.
  - ***Toxocarioza oculară*** apare la copii sănătoşi în jurul vârstei de 7 ani. Hemoleucograma este de obicei normală.
- leziunile oculare cele mai frecvent întâlnite sunt:
  - ***granulomul de pol posterior***
    - ➢ determină o scădere unilaterală de vedere la copiii cu vârste cuprinse între 6 şi 14 ani.

- este o leziune rotundă, alb-gălbuie, unică, situată la nivelul maculei sau în zona interpapilomaculară, uşor elevată şi de obicei cu dimensiuni de 1-2 diametre papilare.
- poate asocia pliuri retiniene, cu distorsionarea vaselor.
- se poate complica cu decolare seroasă de retină sau hemoragii subretiniene.

- ***granulomul periferic*** apare de obicei după vârsta de 6 ani şi dacă nu se complică, rămâne nedetectat toată viața.
  - este o leziune albă, hemisferică, situată anterior de ecuator sau la nivelul ecuatorului globului ocular.
  - se asociază frecvent cu benzi vitreene care se extind către polul posterior.
  - dacă benzile de tracțiune se extind de la granulom către nervul optic, ele pot distorsiona macula (macula dragging), ducând la apariția pseudoexotropiei.
  - ca urmare a contracției membranelor vitreoretiniene existente şi a acestor benzi, pot apare decolarea de retină tracțională şi regmatogenă.
- ***endoftamita cronică***
  - apare la copii cu vârste cuprinse între 2 şi 9 ani, dar mult mai rar şi se manifestă cu leucocorie, deviația globului ocular afectat, pierdere unilaterală severă de vedere.
  - prognosticul vizual este prost pentru că se poate complica cu decolare de retină tracțională sau regmatogenă prin contracția membranelor vitreoretiniene sau se pot forma membrane ciclitice retrocristaliniene, care prin tracțiune circumferențială asupra corpului ciliar pot determina hipotonie şi ftizia globului ocular.

- *Diagnosticul toxocariozei* se pune pe
  - aspectul clinic al uveitei posterioare
  - testarea serologică a anticorpilor anti Toxocara prin metoda ELISA, orice titru al acestora fiind considerat patologic. Anticorpii pot fi decelați şi la nivelul umorii apoase, unde pot fi eozinofile prezente.
- *Tratamentul toxocariozei oculare*
  - marea majoritate a granuloamelor nu necesită terapie specifică dacă nu sunt în stare activă.
  - medicamentele antihelmintice specifice pentru Toxocara (thiabendazol) s-au dovedit ineficiente în afectarea oculară, ele putând chiar determina creşterea inflamației secundare distrugerii parazitului.
  - majoritatea cazurilor de endoftalmită cu Toxocara au un răspuns favorabil la administrarea corticosteroizilor pe cale sistemică sau perioculară.
  - vitrectomia prin pars plana este necesară în următoarele situații:

- endoftalmită cronică ce nu răspunde la terapia medicamentoasă – are ca scop îndepărtarea antigenului larvar din vitros
- membrană ciclitică retrolenticulară, cu scopul prevenirii ftiziei globului ocular
- tracțiune vitreoretiniană care afectează macula

Oncocercoza

- infecție cu oncocerca volvulus, filaria se transmite prin înțepătura de muscă neagră
- ocular:
  - uveită anterioară
  - coroidită retiniană cu alterări ale EPR şi atrofie corioretiniană
  - keratită punctată superficială
  - sclerită
  - nevrită optică
  - glaucom
  - cataractă
- general
  - noduli subcutanați
  - rash maculo-papulos
  - inflamații cronice
- tratament: IVERMECTIN, la 6 luni, SURAMIN

Cisticercoza

- dată de infecția cu Tenia solium, saginata (porcul este intermediarul)
- larvele pornite din intestin ajung în ochi producând leziuni intravitreene, chist subretinian, uneori DR exudativă
- tratament vitrectomie la nevoie

Pneumocistis carinii

- dezvoltă coroidită multifocală cu leziuni numulare portocalii, leziuni ce conțin chisturi de pneumocistis
- pentru profilaxia infecției pulmonare – inhalații cu pentamidin

<u>Uveite fungice</u>

Histoplasmoza oculară

- este o infecție fungică benignă, asimptomatică în 95% din cazuri, determinată de Histoplasma capsulatum, care se localizează cu predilecție la nivelul coroidei, unde rămâne în stare latentă. În condiții de stress ale organismului sau de scădere a titrului de anticorpi, leziunea se poate reactiva.

- Histoplasmoza oculară afectează în general tinerii şi adulţii cu antigen HLA-B7 şi HLA-DR22, care trăiesc în zone endemice.
- afecţiunea se prezintă sub forma unei coroidite multifocale bilaterale în 60% din cazuri, fără afectare vitreeană.
- *Simptome*
  - în general histoplasmoza oculară este asimptomatică, iar ochii nu prezintă nici un semn de inflamaţie.
  - uneori pacienţii pot remarca o discretă încețoşare a vederii, alteori metamorfopsii sau mai rar afectarea vederii centrale.
- *Semne obiective.*La nivelul polului posterior apar 4 tipuri de leziuni:
  - leziuni periferice, cu aspect atrofic ("histo spots"), cu dimensiuni cuprinse între 0.2-0.7 diametre papilare, bilaterale în 60% din cazuri. Unele pot avea depuneri de pigment în interior sau la marginea cicatricei
  - atrofie peripapilară difuză
  - maculopatie exudativă cu+/- neovascularizaţie coroidiană maculară, apare de obicei la vârsta adultă şi se poate complica cu decolare seroasă /hemoragică maculară sau cicatrice disciformă la nivelul maculei.
  - absența inflamației intraoculare
- *Diagnosticul histoplasmozei oculare* se pune pe
  - aspectul clinic.
  - testele cutanate pentru histoplasmoză pot fi utile în stabilirea diagnosticului, dar ele sunt rar folosite, pentru că exacerbează maculopatia în 7% din cazuri.
  - radiografia pulmonară poate releva granuloame calcificate vechi.
  - AFG este utilă în detectarea precoce a membranelor neovasculare retiniene.
- *Tratamentul histoplasmozei oculare*
  - leziunile vechi, cicatrizate, periferice nu necesită tratament.
  - coroidita activă se tratează prin corticoterapie locală, perioculară şi/sau sistemică.
  - fotocoagularea laser este indicată cazurilor cu neovascularizație extra- sau juxtafoveolară
  - tratamentul chirurgical este uneori indicat pentru ablația membranei neovasculare subfoveolare la adulți, fiind foarte rar necesar la copii.

Candida albicans

- la imunodeficienți cu SIDA, toxicomani, purtători de cateter iv pentru hemodializă, pacienți cu boli maligne sau sub tratament prelungit de antibiotice, steroizi, droguri citotoxice pot fi prezente uveite cu Candida
- ocular
  - uveite anterioare+/- hipopion

- corioretinite multifocale (leziunea cea mai frecventă) cu pete mici rotunde, albicioase care pot fi asociate cu zone hemoragice cu centru palid – pete Roth
- endoftalmita cu Candida – zone de necroză retiniană severă asociată cu abces vitreoretinian cu colonii albicicoase „puff ball", „cotton ball"
- deseori diagnosticul etiologic este greu de stabilit

- tratament topic
  - cicloplegic
  - antifungic
- sistemic - antifungice: Ketoconazol, Flucitozin, Amfotericină B
- vitrectomie în pars plana în endoftalmita cu Candida

Uveite virale (*v.herpes simplex, herpes zoster, citomegalovirus*)

- determină reacții iridociliare caracterizate prin:
  - precipitate cheratice fine, relativ puține, difuze
  - mioză şi tendință la sinechii
  - asociază modificări corneene caracteristice (cheratită dendritică sau disciformă în herpes simplex sau herpes zoster, hipoestezie corneană, cheratoendotelită sau uneori cheratită neurotrofică)
  - zone de atrofie iriană segmentară în herpes zoster sau la nivelul sfincterului pupilar în herpes simplex, datorită proceselor de vasculită ocluzivă.
- la adulți infecția cu virus herpetic varicelozosterian determină leziunile cutanate specifice la nivelul vârfului nasului (semnul Hutchinson) asociate cu afectare uveală unilaterală severă uneori, la copii însă acelaşi virus determină o inflamație uveală bilaterală redusă, de obicei asimptomatică, în cadrul varicelei.
- la copiii cu rujeolă, afectarea uveală este excepțională şi apare la 1-2 săptămâni după episodul infecțios. Uneori poate apare papilită sau neuroretinită la 2-4 săptămâni de la debutul erupției şi durează 2-3 săptămâni.
- *Tratament.*
  - cicloplegicele sunt esențiale în tratamentul uveitelor virale.
  - utilizarea de antivirale topice este puțin eficientă, cele administrate pe cale sistemică (aciclovir i.v.) sunt indicate pacienților cu deficiență imunitară, în caz de recidive, corioretinită sau nevrită optică.
  - utilizarea corticosteroizilor pe cale generală este controversată, iar utilizarea topică trebuie să se facă cu multă precauție deoarece poate determina afectare corneană.
  - în cazul infecției cu virus herpetic, la copiii cu imunosupresie există riscul diseminării sistemice cu apariția encefalitei şi a morții subite, de aceea în aceste cazuri se recomandă corticoterapie locală, şi nu sistemică.

HZV

- afectează în general pacienţii imunodeprimaţi sau în vârstă
- general: leziuni caracteristice pe piele în zona de distribuţie a nervului trigemen
- ocular
  - leziunile apar la aproximativ 2 săptămâni după erupţia pe piele
  - leziunile tipice sunt keratita care poate fi asociată cu irită în special la pacienţii cu erupţie veziculară în zona nasului
  - iridociclita este negranulomatoasă cu precipitate mici, UA tulbure, ocazional hemoragie, rar hipopion
- complicaţii
  - atrofie iriană
  - glaucom secundar
  - cataractă (tardiv, rar)
- tratament
  - topic cu
    - ciclоplegice
    - steroizi continuat luni
  - sistemic
    - aciclovir
    - controlul leziunilor HZV

HSV

- uveitele anterioare HSV sunt frecvent asociate cu keratită dendritică, geografică sau disciformă
- extrem de rar uveitele anterioare pot fi prezente în afara keratitei
- iridociclita este negranulomatoasă prin reacţie de hipersensibilitate
- uveita herpetică se poate complica cu:
  - glaucom, creşterea tensiunii intraoculare fiind determinată de inflamaţia trabeculului (trabeculită) şi de obstrucţia acestuia cu celule inflamatorii
  - hifemă sau hipopion
  - retinită virală (la nou-născuţi poate apare o formă severă de retinită necrotizantă cu debut tardiv în cadrul infecţiei cu herpes simplex), corioretinită, hemoragii şi exudate coroidiene sau intraretiniene, mai ales la pacienţii imunosuprimaţi
  - nevrită optică, sclerită şi paralizii ale muşchilor extraoculari datorită proceselor de vasculită - mai ales în infecţiile cu herpes zoster
- tratament
  - antivirale şi cicloplegice
  - steroizii sunt contraindicaţi în prezenţa unei keratite virale ulcerate
  - pot fi utile AINS

CMV – boala cu incluzii citomegalice

- este o boală multisistemică produsă de CMV
- este o retinită necrozantă hemoragică progresivă, prezentă în 15-40% la pacienții cu SIDA
- 40% bilateral
- rar neonatal

Infecția oculară cu citomegalovirus (CMV) poate fi congenitală sau dobândită.
Infecția congenitală cu CMV se caracterizează prin

- semne generale
  - febră
  - trombocitopenie
  - anemie
  - hepatosplenomegalie
  - microcefalie
  - pneumonie
- afectarea SNC- calcificări cerebrale periventriculare, surditate, convulsii, retard psihomotor
- ocular
  - retinocoroidită multifocală periferică - care se vindecă sub formă de cicatrici ce pot fi pigmentate
  - afectarea nervului optic, mergând până la atrofie de nerv optic

Infecția dobândită cu CMV

- se caracterizează prin apariția unor zone de necroză retiniană de culoare gălbuie, flancate de numeroase hemoragii, uneori microanevrisme şi zone de întecuire vasculară, aspect asemănător obstrucției de ram venos retinian.
- aceste leziuni pot conduce la atrofie retiniană totală sau pot afecta ocazional şi nervul optic. În evoluția bolii pot să apară decolare de retină regmatogenă sau exudativă.
- segmentul anterior al globului ocular poate releva o reacție inflamatorie moderată.
- infecția dobândită cu CMV apare în special la copiii imunosupresați, după chimioterapie îndelungată, transplant renal, SIDA.
- *Diagnosticul* infecției cu CMV se bazează pe
  - modificările oculare
  - testarea serologică a anticorpilor anti CMV
  - detectarea incluziilor virale în salivă, urină şi lichidul subretinian.
- *Tratamentul*
  - aciclovir iv 1500 mg/m^2 de suprafață corporală/zi, divizat în 3 doze, timp de 10 zile.
  - Ganciclovir – CYTOVEN la nevoie intravitreean – VITASERT
  - Foscarnet
  - Cidofovir – VYSTIDE

- dacă infecția cu CMV afectează şi nervul optic, se administrează corticoterapie sistemică, dar aceasta este contraindicată la pacienții cu imunosupresie.
- La nevoie - vitrectomie

Necroza retiniană acută

- retinită necrozantă periferică confluentă acută prin infecție HZV, HSV, CMV
- bilateral 35%
- prezentă la imunocompromişi
- asociată cu HLA-DQW7 (50%)
- tratament
  - aciclovir oral 6 săptămâni
  - ganciclovir
  - steroizi oral

<u>Uveite cu micobacterii</u>

TBC

- este o reacție inflamatorie legată de infecția cu Mycobacteria tuberculosis
- aproximativ 1-2% din pacienți pot dezvolta boală oculară
- poate afecta orice vârstă, sex, rasă
- semne oculare:
  - pot interesa anexele, orbită, segmentul anterior şi posterior
  - conjunctivită, keratoconjunctivita flictenulară, keratită interstițială
  - sclerită
  - uveită anterioară, posterioară, uveită granulomatoasă frecvent sau negranulomatoasă
  - vasculită retiniană
  - uveită intermediară
  - coroidită difuză, localizată Jensen
  - periflebită retiniană, granulom coroidian
  - panuveită
- semne generale
  - tbc poate afecta orice organ
  - febră, fatigabilitate, scădere în greutate, transpirații nocturne
  - subfebrilitate prelungită
  - micropoliadenopatie laterocervicală
  - transpirații, tuse, hemoptizie
  - boală pulmonară fibrocazeoasă
- Teste specifice
  - PPD
  - Rxgafie torace
  - cultură din spută

- cultură din noduli, granulom ocular dacă este posibil

- **Forma cea mai frecventă de TBC oculară este uveita granulomatoasă, afectarea oculară fiind secundară unui focar primar**
- Tratament
  - local
    - Midriatice, cicloplegice
    - Corticoizi periocular, topic
    - AINS topic
  - general AINS – 3 cure de Indometacin a câte 10 zile 150mg/zi pentru a potența efectul tratamentului cortizonic
  - etiologic – în colaborare cu medicul pneumoftiziolog, combinație de tuberculostatice
    - izoniazidă (HIN) – 150mg/zi
    - pirazinamida (PZM) - 2g/zi
    - rifampicina (RMP) - 600/900mg/zi
    - streptomicina (S) - 1g/zi

Lepra

- infecție cu Mycobacterium leprae care are o afinitate deosebită pentru piele, nervi periferici şi segmentul anterior al ochilor
- ocular
  - uveită acută dată de complexe imune
  - uveită cronică prin invazie bacteriană cu
    - mici perle iriene strălucitoare pe marginea pupilară
    - perle mari iriene în CA
    - arofie iriană
    - mioză
    - madaroză şi trichiazis
    - sclerită
    - keratită prin trichiază, lagoftalmie şi anestezie corneeană
  - tratament – topic
    - corticosteroizi în uveita acută
    - antibiotice în uveita cronică

<u>Uveite cu spirochete</u>

Sifilis

Congenital

- ocular
  - uveită posterioară
  - cheratită parenchimatoasă
  - corioretinită sifilitică bilaterală tipică (cu aspect de "sare şi piper").
- sistemic:
  - hepatosplenomegalie
  - meningită

- surditate,
- leziuni tipice la nivelul mucoaselor

Sifilisul dobândit se manifestă cu uveită cu multiple localizări

Dobândit secundar

- irite papuloase, nodoase
- corioretinite
- vitrite
- în sifilisul secundar este caracteristică iridociclita papuloasă, care se manifestă prin apariția unor proeminențe intens vascularizate pe suprafața irisului.

Dobândit terțiar

- uveite anterioare
- uveite posterioare difuze
- uveite totale
- perivasculite
- neuroretinite
- în sifilisul terțiar apar gomele iriene, care evoluează în vecinătatea unghiului camerular şi duc la necroză, cu perforarea globului ocular
- atât în tuberculoză, sifilis, cât şi în sarcoidoză, la nivelul segmentului posterior pot apare focare de coroidită unice sau multiple, gri sau gălbui, uşor proeminente, cu contur imprecis, care în evoluție lasă zone de atrofie corioretiniană albă. Modificările vasculare îmbracă aspectul de periflebită retiniană, mai rar de periarterită. Pot fi evidențiate şi edem papilar, neovascularizație iriană, decolare de retină, nevrită optică.
- *diagnosticul* sifilisului se bazează
  - aspect clinic,
  - teste serologice specifice incluzând VDRL + şi FTA-ABS + (anticorpi specifici anti Treponema pallidum).
- *tratament*
  - administrarea topică de corticosteroizi şi cicloplegice,
  - administrarea sistemică de penicilină.

Boala Lyme

- este o boală sistemică produsă de spirocheta Borelia burgdorferi cu leziuni oftalmice, dermatologice, reumatice, neurologice şi manifestări cardiace

	Stadiu I	**Stadiu II**	**Stadiu III**
Semne generale	**Febră** **Mialgii** **Artralgii** **Eritem cronic** **Rash pe piele** **Limfadenopatie**	**După câteva luni, cu:** **Semne cardiace: bloc de conducere ventricular** **Semne neurologice: meningite, paralizii periferice, de nervi cranieni**	**După luni, ani** **Artrită severă** **Probleme neurologice cronice**

Semne oculare	**Conjunctivită** **Episclerită**	- **conjunctivită cronică** - **miozită orbitală** - **keratită stromală** - **uveită granulomatoasă anterioară** - **uveită intermediară** - **coroidită difuză** - **edem papilar** - **neuroretinită** - **vasculită retiniană** - **DR exudativă** - **Paralizie Bell** - **NRB** - **Paralizii de nervi cranieni**

- Diagnostic diferențial
  - sarcoidoză
  - sifilis
  - tbc
- Tratament
  - stadiu I: Doxiciclină, Amoxicilină, Eritromicină
  - stadiu II, III: Ceftriaxon, Penicilină G, Doxiciclină

<u>Uveite induse de cristalin</u>

Uveita facotoxică

- este iridociclită medie asociată cu prezența de mase cristaliniene în CA după
  - un traumatism
  - extracție extracapsulară a cristalinului
  - cataractă hipermatură
- răspunsul uveal este dat de
  - efectul toxic direct al maselor cristaliniene
  - reacție alergică
- tratament
  - topic: steroizi, cicloplegice
  - la nevoie evacuarea maselor cristaliniene

Uveita facoanafilactică

- este un răspuns imunologic față de proteine cristaliniene, ochiul prezentând uveită anterioară granulomatoasă severă
- boala oculară se poate produce după
  - traumatism cristalinian
  - cataractă hipermatură
- simptome oculare
  - durere severă
  - scăderea vederii
  - roșeață oculară intensă

- semne oculare: iridociclită acută granulomatoasă cu UA tulbure
- tratament: rezolvarea cauzei generatoare
  - topic: steroizi şi cicloplegice

Sindroame mascate

Sunt tumori intraoculare ce mimează uveitele. Cele mai frecvente sunt: retinoblastomul şi leucemia la copii, limfomul cu celule mari (sarcomul cu celule reticulare) şi melanomul coroidian la adulţi.

Retinoblastomul - cea mai comună tumoră malignă intraoculară la copil; aceştia prezintă leucocorie şi/sau strabism. Implicarea segmentului anterior ocular produce un pseudohipopion.

Leucemia

- ocular:
  - pete Roth
  - heterocromie iriană
  - hemoragii retiniene
  - exudate cotonoase
  - DR exudativă
  - dilatații şi tortuozități vasculare
  - infiltrații nerv optic
- diagnosticul se face pe numaratoarea completă a celulelor sanguine şi examenul citologic al aspiratului de maduvă osoasă.

Sarcomul cu celule reticulare - această entitate, denumită şi limfomul cu celule mari, este comun întâlnită în cadrul sindromului mascat la pacienții peste 50 de ani cu uveită bilaterală difuză.

- vitrosul, uvea şi retina sunt infiltrate de limfocite maligne.
- sunt patognomonice infiltratele retiniene galbene.
- diagnosticul se pune pe examenul citologic al aspiratului din vitros.

Melanomul coroidian

- melanomul coroidian necrotic cauzează inflamația şi adesea mimează uveita.
- melanomul coroidian trebuie exclus la adulții cu medii oculare opace şi inflamație unilaterala.
- ecografia oculară ajută la diagnostic.

Uveite posttraumatice

- pot apare:
  - irită moderată sau severă, coroidită ca urmare a unui traumatism ocular contuziv sau penetrant cu corp străin de natură vegetală, metalică, sticlă
- *semne obiective.*
  - examinarea biomicroscopică a polului anterior relevă celule inflamatorii în camera anterioară, Tyndall +, precipitate retrocorneene grăsoase tip "mutton-fat".

- tensiunea intraoculară poate fi scăzută, normală sau crescută.
- dacă este implicată şi uveea posterioară, pot apare edem retinian, decolare seroasă de epiteliu pigmentar retinian, papilită, opacități vitreene şi exudate retiniene.

- *tratamentul* uveitelor apărute în urma unui traumatism ocular depinde de cauza inflamației.
  - existența unui corp străin intraocular necesită îndepărtarea/extracția cât mai rapidă a lui pentru a preveni apariția endoftalmitei posttraumatice.
  - inflamația uveală poate fi controlată cu corticoterapie topică sau parabulbară şi midriatice, uneori corticoterapie sistemică

<u>Sindroame uveitice idiopatice specifice</u>

Uveita Fuchs

- sindromul Fuchs cu heterocromie iriană este o ciclită cronică negranulomatoasă asociată cu precipitate translucide pe fața posterioară a corneei care nu sunt influențate de tratament corticoid şi care dispar la deschiderea CA
- este unilaterală, la persoane de vârsta medie
- ocular
  - heterocromie iriană
  - iris decolorat prin atrofie iriană stromală care explică heterocromia
  - fine precipitate localizate inferior pe cornee
  - UA uşor tulbure
  - absența sinechiilor posterioare
  - cataractă complicată inițial corticală posterioară care devine totală în câțiva ani
  - tardiv poate apare hipertonie oculară greu de tratat (obişnuit glaucom cu unghi deschis)
  - atingere vitreeană
  - semn Amsler – hemoragie minimă opusă la locul de deschidere al CA
  - rubeozis iridis
  - uneori neovascularizație în unghiul CA
  - atingerea simpaticului cervical cu sindrom Claude-Bernard-Horner
- tratament
  - Corticosteroizi
  - Cicloplegicele NU sunt necesare pentru că nu există sinechii posterioare

Criza glaucomo-ciclitică – sindrom Posner-Schlossmann

- atacuri recurente de creştere acută a TIO la 40-50mmHg cu unghi iridocorneean larg deschis
- bărbat tânăr, 40 ani cu HLA BW 54
- ocular

  - precipitate corneene tardiv
  - edem epitelial corneean
  - pupila uşor dilatată areactivă
  - ochi alb necongestionat
- evoluție spontan favorabilă
- repetarea crizei poate antrena sechele şi dezvoltarea unei uveite hipertensive cu deficit funcțional
- tratament
  - medical pentru scăderea TIO
  - perioade scurte de administrare topică de steroizi

Oftalmia simpatică

- este o panuveită rară bilaterală granulomatoasă care apare după un traumatism ocular perforant, asociat cu încărcare de țesut uveal.
- uveita bilaterală evoluează în pusee către cecitate, evoluția celui de-al doilea ochi fiind mult mai gravă
- ochiul traumatizat este „ochiul simpatizant" şi prezintă
  - plagă de dimensiuni mari cu interesarea corpului ciliar şi încarcerare de țesut în plagă
  - în următoarele zile inflamație uveală torpidă cu durere acută, fotofobie, congestie perikeratică,
  - precipitatele anunță evoluția către oftalmia simpatică
  - pot fi plăgi incorect suturate cu menținere de vitros, uvee în buzele plăgii
- „ochiul simpatizat" – al doilea ochi prezintă
  - uveită anterioară şi posterioară cu sau fără interesarea nervului optic
  - leziunea tipică este iridociclita acută plastică
- pot fi prezente semne meningeale
  - redoare de ceafă
  - cefalee
  - vărsături
- semne neurologice posibile
  - tulburări motorii piramidale, extrapiramidale
  - pareze, parestezii oculomotorii
  - tulburări auditive, vertij
- incidența oftalmiei simpatice este în scădere datorită
  - tehnicilor de microchirurgie
  - intervenției chirurgicale atente
  - folosirii corticoizilor
- factori predispozanți
  - existența unui traumatism penetrant în regiunea corpului ciliar
  - încarcerarea irisului, corpului ciliar, capsula cristalinului, vitros
  - este mai frecvent la copii
  - nu apare când se dezvoltă o supurație

- patogenic probabil că este o manifestare alergică față de pigmentul uveal
- simptome inițiale
  - fotofobie
  - obiectele de aproape nu mai sunt văzute clar datorită tulburărilor de acomodație
- semne oculare
  - fine precipitate keratice în 1/2inferioară a corneei
  - la debut
    - congestie ciliară medie
    - începerea vitrosului
    - edemul discului optic
  - în perioada de stare semne clare de iridociclită acută plastică
- tratament
  - profilactic – cel mai important
    - chirurgical atent, meticulos, cu microscop operator cu îndepărtarea (secționarea) țesuturilor încarcerate
    - imediat postoperator tratament corticoid topic,sistemic asociat cu antibiotic şi atropină topic
    - dacă după 2 săptămâni uveita nu este controlată (persistă lăcrimarea, fotofobia, congestia ciliară, precipitatele) se face enucleație imediată înainte de declanşarea oftalmiei simpatice
  - curativ: sistemic intens şi de lungă durată cu: cortizon, imunosupresoare
- prognostic: dacă oftalmia simpatică este depistată la timp – bun, dacă nu, prognostic rezervat

Epiteliopatia placoidă acută posterioară pigmentară multifocală (APPME)

- afecțiune rară, autolimitantă, bilaterală
- leziuni corioretiniene crem în porțiunea preecuatorială a polului posterior
- scăderea vederii dacă este afectată macula
- complicații
  - rar uveită anterioară medie
  - întecuiri vasculare
  - DR exudativă
  - arii de depigmentare reziduală a EPR
- nu există tratament
- vindecare spontană în afara tratamentului

Coroidopatia serpiginoasă

- boală cu etiologie necunoscută, nedureroasă, recurentă
- 40-60 ani
- debut cu

  - metamorfopsii
  - scotom
  - scăderea vederii
- semne oculare
  - uveită anterioară
  - infiltrate subretiniene cu margini estompate, gălbui, care devin atrofice în săptămâni, luni şi se extind de la papilă spre periferie existând o alternanţă a leziunilor
  - vitros tulbure
  - întecuiri vasculare
  - DR
  - detaşare de EPR
  - leziuni maculare şi leziunile inactive cu pete albe atrofice
- complicaţii
  - edem macular
  - glioză retiniană
  - NVC
- tratament
  - corticosteroizi
  - imunosupresoare
- prognostic rezervat

Coroidopatia Birdshot (Corioretinita vitiliginoasă)

- femei > bărbaţi, bilateral, 40 de ani
- asociat HLA A 29 (90%)
- descreşterea vederii, nictalopie, scăderea vederii colorate, scăderea CV periferic
- pete colorate crem, spoturi depigmentate, afectarea inflamatorie a vitrosului, vasculite retiniene, edem papilar, atrofie optică, membrană epiretiniană

Epiteliopatia pigmentară retiniană acută (EPRA) – boala Krill

- adult tânăr, unilateral
- descreştere a vederii
- spoturi hiperpigmentate în maculă înconjurate de halouri alb/ gălbui fără afectarea vitrosului
- rezolvare completă 6-12 săptămâni
- fără tratament

Sindrom de efuzie uveală

- bărbat, vârsta medie
- evoluţie cronică, recurentă
- scăderea vederii, metamorfopsii, scotoame

- detaşare seroasă corp ciliar, coroidă, retină, vitros mediu afectat, schimbări ale EPR (spoturi de leopard), hiperemie conjunctivală
- eco B subţiere scleralã, DR seroasă, decolare coroidiană
- tratament:
  - steroizi, imunosupresoare – nu au efect
  - rezecţie scleralã la ochii nanoftalmi

Endoftalmite

- inflamaţia straturilor adiacente cavităţii oculare
- etiologie: infecţioasă sau sterilă
- simptome:
  - durere
  - scăderea vederii
- semne
  - edem palpebral
  - chemozis
  - UA tulbure – Tyndal +
  - hipopion (hipopion roz seratia)
  - inflamaţia vitrosului

Endoftalmită acută postoperatorie

- în mai puţin de 6 săptămâni după operaţie
- 90% în prima săptămână
- factori de risc:
  - blefarite
  - prolabare de iris
  - ieşire de vitros
  - contaminare IOL
  - diabet
  - alcoolism cronic
  - după operaţie de cataractă – extracţie intracapsulară sau extracapsulară, secundar IOL – Stafilococ epidermidis, aureus, Streptococ, Pseudomonas
  - operaţii filtrante: streptococ57%, hemofilus influenzae23%
- profilaxie
  - tratamentul blefaritei penru că în 85% se găseşte Stafilococ epidermidis, Stafilococ aureus
  - igienă – unguent cu antibiotic, soluţii antibiotice preoperator 1 săptămână, doxiciclină pentru acnee rozacee, dermatita seboreică
  - câmp operator steril: Betadin, AB preoperator topic (fluorchinolone)
  - antibiotice intracameral – discutabil (injecţii sau soluţii de irigare), fluorchinolone oral
  - amânarea operaţiei

Endoftalmita posttraumatică

- factori de risc:
  - traumatisme perforante +/- retenţie de corp străin
  - culturi pozitive cu: Bacilus 30%, Stafilococ epidermidis 25%, Streptococ 13%, Stafilococ aureus 8%, gram -, floră mixtă

Endoftalmita endogenă

- factori de risc:
  - imunosupresie
  - cateter venos
  - operaţii abdominale
- se pot dezvolta septicemii
- cultură – sterilă
- tratament
  - topic – AB fortificate, steroizi, cicloplegice
  - antibiotic intravitrean: VANCOMICIN 1mg/0,1 ml, CEFTAZIDIM 2,25mg/ 0,1ml, DEXAMETAZONA 400microg/0,1 ml
  - antibiotice sistemic – în cazurile grave: VANCOMICINĂ – 1g la 12 ore iv, CEFAZOLIN 1g iv la 8 ore, CEFTAZIDIM 50mg/ ml

Endoftalmita endogenă metastatică

- afecţiune rară, bilaterală, prezentă la pacienţii cu deficite imunologice, copii cu malnutriţie
- se produce iniţial o neuropatie optică prin dispersie bacteriană sau fungică pe cale hematogenă
- germeni incriminaţi: Pseudomonas aeruginosa, Streptococ pneumoniae, Mycobacterium tuberculosis, Escherichia colli, Neisseria menigitis, Streptococ piogen, Candida albicans
- tratament antibiotic adecvat, la nevoie vitrectomie cu injecţie antibiotică intravitrean

<u>Relaţia cu medicamente</u>

Rifampicina

- la pacienţi cu SIDA pentru profilaxia Mycobacterium pot dezvolta uveită anterioară severă bilaterală
- tratament
  - descreşterea şi discontinuitatea tratamentului cu Rifampicină
  - răspunde la corticosteroizi topic

Cidofovir

- produce uveită anterioară severă cu hipotonie ireversibilă
- tratament
  - corticosteroid topic
  - reducerea dozei, tratament discontinuu

Manifestări oculare în SIDA

- virusul HIV pătruns în circulaţie se ataşează de anumite celule ţintă, limfocitele T helper, monocite, macrofage unde ARN-ul viral se transcrie în ARN monospiralat.
- genomul viral integrat în celula gazdă poate rămâne în stare latentă mulţi ani, perioadă în care purtătorii de HIV nu prezintă nici un semn clinic de boală, fiind însă periculoşi pentru că pot transmite HIV.
- reactivarea infecţiei latente se poate produce în timp, legat de pierderea imunităţii mediate celular
- după o lungă perioadă asimptomatică poate apare:
  - adenopatie generalizată
  - pierdere în greutate
  - infecţii cu CMV, candida, Herpes zoster
  - modificări ale celulelor sanguine
- toate acestea constituie SIDA care este o imunodeficienţă celulară dobândită profundă complicată cu apariţia infecţiilor oportuniste, tumori, demenţă şi în final exitus (după 7 ani, 30% din cei seropozitivi dezvoltă SIDA)
- reducerea rezistenţei organismului, permite pătrunderea agenţilor patogeni:
  - Citomegalovirus
  - HSV, HVZ
  - Mycobacterium
  - Toxoplasma
  - Candida
  - Pneumocistis carinii

cu apariţia: pneumoniei, demenţei progresive, meningoencefalitei, afecţiuni maligne de tip sarcom Kaposi, limfom.

- **Manifestările oculare cele mai frecvente ale sindromului de imunodeficienţă acută (SIDA) sunt reprezentate de microvasculopatie retiniană cu aspectul unor pete cotonoase însoţite de scădere de AV.**
- Scăderea AV în SIDA este în general produsă prin CMV şi toxoplasma, rar retinopatie infecţioasă necroză retiniană acută, neuropatie optică infecţioasă.
- **Complicaţii oculare în SIDA** sunt:
  - ***Afectarea vaselor retiniene***
    - modificările vasculare retiniene la nivelul microvascularizaţiei nu sunt patognomonice pentru SIDA şi seamănă cu cele din retinopatia diabetică, agentul cauzal fiind altul
    - dilatare saculară a pereţilor capilari cu apariţia microanevrismelor
    - hemoragii retiniene
    - exudate moi, vătoase expresie a ischemiei

- ***Infecții oculare***
  - ➢ <u>Retinopatie cu CMV</u> – prin infecție directă a celulelor retiniene cu virus (prezentă la ½ din pacienții cu SIDA) se manifestă prin:
    - □ pete albicioase gălbui centrate pe vasele mici
    - □ extinderea leziunilor în lungul arcadelor vasculare
    - □ atingerea vasculară este urmată de apariția unor hemoragii în interiorul și la periferia acestor leziuni (aspect de „brânză cu ketchup")
    - □ leziunile retiniene evoluează către zone atrofice, DR, necroză retiniană cu perforare
  - ➢ <u>Herpes zoster oftalmic</u> – manifestare clinică severă la imunodeprimați
  - ➢ <u>HSV</u> produce ulcer corneean dendritic cu evoluție gravă
- Tratament
  - ➢ Ganciclovir
    - □ sistemic 2,5mg/kg iv la 8 ore timp de 10-20 de zile urmat de 5-6mg/kg/zi 5-7 zile
    - □ intravitrean 200micrograme în 0,1 ml prin pars plana în vitrosul mediu de 2 ori pe săptămână până când infecția este controlată, apoi o injecție pe săptămână.
    - □ antrenează atingere medulară la 40% din pacienții cu SIDA
  - ➢ Foscarnet – are activitate antivirală asemănătoare cu ganciclovir și poate fi folosit pentru a evita reactivarea virusului
  - ➢ Corticoizii nu sunt eficienți
  - ➢ <u>Toxoplasmoza</u> se manifestă prin:
    - ❑ scădere brutală a AV
    - ❑ leziuni corioretiniene întinse alb gălbui fără hemoragii
    - ❑ tulburări vitreene care dau aspectul „far în ceață"
- Tratament
  - ➢ Pirimetamină 75mg oral doza de atac, urmat de 25mg/zi timp de 6 săptămâni
  - ➢ Clindamicin 300mg oral, 4x/zi 4-6 săptămâni
  - ➢ Sulfadiazin – doza de atac 2-4grame urmat de 1g de 4x/zi 6 săptămâni
  - ➢ Tetraciclină doza de atac 2g, urmat de 250 mg de 4x/zi
  - ➢ Dacă se asociază o leziune de pol anterior, steroizi local și cicloplegice
  - ➢ <u>Retinita cu Candida</u>
    - ❑ leziuni retiniene albicioase de talie mică, multiple
    - ❑ afectare inflamatorie a vitrosului

- ❑ tratament cu agenți antifungici sistemic nu este satisfăcător pentru că nu pătrund eficient în vitros
- ❑ injecție intravitrean cu Amfotericin B 5micrograme, Miconazol 40micrograme

➢ Necroza retiniană acută – cu sau fără inflamație vitreană

- ❑ afectare în general unilaterală cu progresie rapidă cu DR
- ❑ ar putea fi produsă prin CMV, HSV rezistent la aciclovir
- ❑ sifilis, criptococ, HZV, TBC ar putea produce necroza retiniană acută asociat sau nu cu nevrită optică acută

- Tratamentul cu Ganciclovir iv ar putea întârzia progresia leziunilor

DEGENERESCENȚE ALE UVEEI

Degenerescențe iriene

Atrofie iriană simplă

- depigmentare cu subțierea stromei iriene sub formă de mici pete depigmentate lângă marginea pupilei
  - senil
  - postinflamator
  - glaucomatos
  - neurogenic prin leziuni ale ganglionilor ciliari

Atrofie esențială de iris

- rară, idiopatică
- este o atrofie unilaterală progresivă a irisului
- femei/bărbați=5/1
- la început este o deplasare a pupilei spre zona atrofică, în timp apare pseudopolicorie

Iridoschizis

- rar, bilateral, după 65 ani
- degenerescență senilă cu formarea unei fisuri între stroma iriană anterioară și posterioară
- în consecință stratul anterior stromal flotează în CA

Degenerescențe și distrofii coroidiene

Primare

Atrofie coroidiană centrală senilă

- multiple leziuni tip drusen (corpi coloizi) ca niște spoturi gălbui dispuși pe tot FO, dar mai frecvent în aria macular

Atrofie coroidiană areolară centrală

- pete albicioase circulare, atrofice în regiunea maculară
- atrofia coriocapilarelor, EPR şi fotoreceptorilor

Atrofia girată esențială

- eroare în metabolismul ornitinei caracterizată prin pete atrofice coroidiene cu atrofia EPR
- manifestări în primii 10 ani cu: hemeralopie, leziuni atrofice lent progresive care apar spre 40-50 de ani ajung la maculă pe care o prezervă

Coroideremia

- distrofie ereditară coroidiană
- debut în primii 10 ani cu scăderea vederii noaptea
- pete coroidiene
- atrofie EPR
- leziunile progresează lent, în final pacientul este orb şi FO arată sclera albicioasă cu vase retiniene normale

Degenerescența coroidiană secundară

- se instalează după leziuni inflamatorii ale FO
- arii de corioretinită atrofică şi zone pigmentate cu aspect de pseudoretinită pigmentară

Bibliografie

1. *Abad S, Seve P, Dhote R, Brezin AP. [Guidelines for the management of uveitis in internal medicine]. Rev Med Interne. Jun 2009;30(6):492-500. [Medline].*
2. *Abelson MB – Alergic diseases of the eye, WB Saunders, 2001*
3. *Basic and Clinical Science Course – American Academy of Ophthalmology, sect. "Pediatric Ophthalmology and Strabismus", 2003-2005*
4. *Berson El – Principles and practice of Ophthalmology, WB Saunders, vol 2, 1994*
5. *Boruchoff SA – Anterior segment disorders, Butterworth Heinemann, 2001*
6. *Chiseliță D - Oftalmologie generală, Ed Dosoftei Iaşi, 1997*
7. *David NG, Moellering RG et al – The Sanford guide to antimicrobial therapy, 2008*
8. *De Laage de Meux - Ophtalmologie pediatrique, Ed Masson, 2003*
9. *Dumitrache Marieta – Explorari functionale in oftalmologie, Ed Univ Carol Davila, 2011*
10. *Dumitrache Marieta – Oftalmologie pediatrica, Editura Universitară Carol Davila, 2010*
11. *Dumitrache Marieta – Tratat de Oftalmologie, Vol. I, Editura Universitară Carol Daviala, Bucureşti, 2005*
12. *Dumitrache Marieta, Aniţescu Magdalena, Ciocâlteu Alina – Urgenţe oculare netraumatice, Ed Univ Carol Davila, 2009*

13. Fauci AS, Braunwald E, eds. Harrison's Principles of Internal Medicine. 14th ed. 1998.
14. Foster CS, Vitale AT -Diagnosis and treatment of uveitis, WB Saunders, 2002
15. Friedman – Kaiser – Trattler – Review of Ophthalmology, ed. Elsevier Saunders, 2005
16. Godde-Jolly D, Dufier J.L – Ophtalmologie pediatrique, Ed Masson, 1992
17. Jabs DA, Nussenblatt RB, Rosenbaum JT; Standardization of Uveitis Nomenclature (SUN) Working Group. Standardization of uveitis nomenclature for reporting clinical data. Results of the First International Workshop. Am J Ophthalmol. Sept 2005;140:509-16. [Medline].
18. Jacobiec, F.A., Albert, D.M. – Principles and Practice of Ophthalmology, Philadelphia, 1994
19. Katz M, Despommier DD, Gwadz R – Parasitic diseases – Springer Verlag, 1988
20. Lang G – Ophthalmology a pocket text book atlas,G Thieme, 2007
21. Langston DP – Manual of Ocular Diagnosis and Therapy, Lippincott WW, 2008
22. Lyon F, Gale RP, Lightman S. Recent developments in the treatment of uveitis: an update. Expert Opin Investig Drugs. May 2009;18(5):609-16. [Medline].
23. Nussenblatt R, Whitcup S, Palestine A. Uveitis: Fundamentals and Clinical Practice. 2nd ed. St. Louis, Mo: Mosby; 1996.
24. Nussenblatt RB, WSM – Uveitis, Mosby, 2003
25. Read RW, Yu F, Accorinti M, Bodaghi B, Chee SP, Fardeau C. Evaluation of the effect on outcomes of the route of administration of corticosteroids in acute Vogt-Koyanagi-Harada disease. Am J Ophthalmol. Jul 2006;142(1):119-24. [Medline].
26. Roy HF – Ocular Differential Diagnosis, Williams and Wilkins, sixth edition, 1997
27. Sheppard JD, Nozik RA. Practical diagnostic approach to uveitis. In: Duane TA, Jaeger EW, eds. Clinical Ophthalmology. Vol. 4. Philadelphia, Pa: Lippincott; 1999.
28. Smith, R.E. – Nozik, R.A. – Uveitis : A Clinical Approach to Diagnosis and Management, Baltimore, W&W, 1989
29. Spalton DJ, Sanders MD. Fundus changes in histologically confirmed sarcoidosis. Br J Ophthalmol. May 1981;65(5):348-58. [Medline]. [Full Text].
30. Stone Keith C, Humphries RL – Emergency Medicine, sixth ed, Mc Graw Hill, ch 29, pg 487 2008
31. Tessler H. Classification and symptoms and signs of uveitis. In: Duane T, ed. Clinical Ophthalmology. New York, NY: Harper and Row; 1987:1-10.
32. Torres RM, Yanez B, Herreras JM, Calonge M. [Ocular Behcet disease. Retrospective study]. Arch Soc Esp Oftalmol. Dec 2004;79(12):599-603. [Medline].
33. Urvoy M et al – Les uveites de l'enfant, Rapport des Societes d'Ophtalmologie de France, 1997
34. Wagener HD, Kenyon KR – Principles and practice of Ophthalmology, WB Saunders, 1994
35. Wakefield D, Montanaro A, McCluskey P. Acute anterior uveitis and HLA-B27. Surv Ophthalmol. Nov-Dec 1991;36(3):223-32. [Medline].
36. Wills Eye Hospital. The Wills Eye Manual: Office and Emergency Room Diagnosis and Treatment of Eye Disease. 5th ed. Philadelphia, Pa: Lippincott; 2008.
37. Yanoff and Duker. Uveitis and other intraocular inflammations. In: Ophthalmology. 3rd ed. Mosby; 2008.

Capitolul 16

PATOLOGIA CRISTALINULUI

Cristina Nicula

- Cristalinul este o lentilă biconvexă, transparentă cu un diametru de 9 mm şi grosime de 4mm, situat în spatele irisului şi în fața vitrosului într-o depresiune numită foseta hialoidiană.
- Cristalinul reprezintã unul din mediile refringente ale globului ocular, focusând razele luminoase incidente pe retinã. Are o putere dioptricã de 10-20 D (depinzînd de acomodație), care alãturi de cele 43 D ale corneei formeazã aparatul dioptric al globului ocular.
- Un alt rol este în procesul de acomodație, prin intermediul fibrelor zonulare cu inserție la nivelul muşchiului ciliar.(vezi acomodația)

EMBRIOGENEZA CRISTALINULUI

- Schița embrionarã a cristalinului apare foarte devreme în saptãmâna a 4-a de gestație sub formã **de veziculã opticã**. Aceasta se lãrgeşte, se lipeşte de suprafața ectodermului (celule cuboidale). Celulele din suprafața ectodermului, ce acoperã vezicula opticã devin alungite la 2-7 zile de gestație. Aceastã arie de celule îngroşate se numeşte placoda-cristalinianã.
- La 29 de zile apare o micã indentație la nivelul placodei cristaliniene. Aceastã depresiune continuã sã se invagineze dând naştere **veziculei cristaliniene** la 33 de sãptãmâni de gestație. Odatã cu formarea veziculei cristaliniene, vezicula opticã se învaginează şi formează **cupa opticã**
- Celule posterioare ale veziculei optice devin mai alungite şi obliterează lumenul veziculei cristaliniene, complet la 40 de zile de gestație. Aceste celule alungite sunt numite fibre cristaliniene primare. Nucleii acestor fibre se mişcã din poziția posterioarã spre o poziție anterioarã în cadrul fibrelor. Aceste fibre primare formează nucleul embrionic care va ocupa poziția centralã a cristalinului în viața adultã
- Celulele anterioare ale veziculei cristaliniene rãmân nemodificate şi formează **epiteliul cristalinian. Capsula cristalinianã** se dezvoltã ca o membranã bazalã elaboratã de epiteliul cristalinian în partea anterioarã şi de fibrele cristaliniene în partea posterioarã.
- La 7 sãptãmâni de gestație, celulele epiteliului cristalinian în regiunea ecuatorului se multiplicã, se alungesc şi formează **fibrele cristaliniene secundare**. Intre 2-8 luni de gestație acestea formează nucleul fetal
- Acolo unde se întâlnesc fibrele cristaliniene apar suturile în Y.
- Odatã cu dezvoltarea cristalinului se formează o structurã de suport nutritiv numitã tunica vascularã lentis. Posterior ea este formatã din ramuri din artera hialoidã. Acestea se anastomozează cu venele coroidiene şi formează porțiunea capsulopupilarã a tunicei. Ramuri din artera ciliarã lungã se anastomozează ca ramuri din porțiunea capsulopupilarã şi formează capsula vascularã anterioarã numitã membrana pupilarã. Aceastã tunicã dispare înainte de naştere.

- Zonula Zinn provine din epiteliul ciliar şi incepe să se formeaze la sfârşitul lunii a III-a de gestație.

ANATOMIA CRISTALINULUI

- Cristalinul reprezintă o structură biconvexă trasparentă inconjurată de o capsulă. Cristalinul nu are nici inervatie, nici vase de sange. Nutritia sa este realizata de umoarea apoasa si vitros. Aceleasi medii trebuie sa elimine produsele metabolice. De aceea, tulburari in circulatia acestor lichide sau procesele inflamatorii joaca un rol important in patogenia anomaliilor cristalinului.
- Cristalinul la copil este semnificativ mai mic decat la adult, mai ales in primii trei ani de viata. La nou-nascut, axul anteroposterior al globului ocular este de 17 mm, comparativ cu 23-24 mm al adultului.
- Cresterea cristalinului pe parcursul vietii se datoreaza depunerii de noi fibre cristaliniene. Cea mai rapida crestere este in primii doi ani de viata: daca la nou-nascut diametrul sacului cristalinian este de 7 -7,5 mm la nastere, creste pana la 9- 9,5 mm la varsta de doi ani. Peste aceasta varsta cristalinul nu se mai modifica ca marime datorita unei lipse de hidratare a lui.
- Opacitatile nucleare reprezinta modificarea fiziologica care apare ca rezultat al acestor modificari. Odata cu varsta, capsula cristalinului devine mai groasa, pierzandu-si elasticitatea, ceea ce va duce la scaderea capacitatii de acomodare cu aparitia presbiopiei.
- Cristalinul este situat în camera posterioară, între suprafața posterioară a irisului şi partea anterioara a corpului vitros, intr-o depresiune a acestuia numită fosa hialoidiană. Este menținut în poziție de zonula lui Zinn prin a cărui fibre se inseră radiar de nivelul cristalinului, în jurul ecuatorului acestuia şi leagă cristalinul de corpul ciliar.

Cristalinul are aproximativ 4 mm grosime iar greutatea lui pe parcursul vieții creşte de 5x ori comparativ cu greutatea la naştere. La un adult greutatea este de 220 mg ; cristalinul este înconjurat de o **capsulă**

- Capsula cristalinului reprezintă o membrană bazală secretată de epiteliu in partea anterioara si de fibrele superficiale posterior. Este foarte bogată in fibre de colagen de tip IV.Capsula prezintă 2 părți, una anterioară ce provine din epiteliu şi una posterioară din fibrele celulare alungite. Capsula cristaliniană este mai groasă la ecuator decât central şi anterior (8-14 μm) decât posterior (2-3 μm).
- Patologic, îngroşarea capsulei poate apare în inflamațiile din camera anterioară sau în cazul proliferării patologice a epiteliului cristalinian. Diferentele locale de grosime ale capsulei anterioare sunt importante din punct de vedere chirurgical, datorita posibilitatii de ruptura a capsulei posterioare intraoperator.

Epiteliul cristalinian este situat imediat sub capsula anterioară şi se termină posterior la nivelul ecuatorului.

- In centru, epiteliul este cuboidal şi nonmitotic, iar periferic este sub formã de coloane şi mitotic producând aproape 2 milioane de fibre transparente pe parcursul unei vieţi.
- Prezinta mai multe tipuri de celule:
  - celule tip A – localizate în zona anterioară şi centrală a epiteliului. Au activitate mitotică minimă. Lezate fiind ele rămân pe loc şi nu migrează. În caz de traumatism sau inflamaţii se poate forma o placă la nivelul epiteliului. Răspunsul primar al acestor celule constă în proliferarea lor şi formarea unui ţesut fibrotic.
  - celule tip E – localizate în zona ecuatorului. Au activitate mitotică, iar fibrele noi sunt produse la acest nivel. Sunt bogate în enzime şi au un metabolism proteic extins. Sunt responsabile de formarea continuă a fibrelor corticale şi de creşterea în dimensiune şi greutate a cristalinului în timpul vieţii. În cazuri patologice, aceste celule tind să migreze posterior de-a lungul capsulei posterioare, devenind celule mari,fiind cunoscute sub denumirea de perle. Ele sunt sursa opacifierii de capsulă posterioara şi a inelului Sommering.
- Patologic:
  - creşterea presiunii intraoculare poate genera zone de degenerare epitelialã şi chiar necrozã în spatele capsulei cristaliniene (glaukomflecken)
  - uveitele cronice pot determina lichefierea nuclelului cu modificări corticale periferice, necrozã şi degenerarea sau proliferarea epiteliului.

Fibrele cristalinului - in zona germinativã situatã anterior de ecuator, celulele epiteliale se divid, se alungesc (pânã la 10 mm) şi se diferenţiazã în fibre cristaliniene.

- Odatã cu aceastã transformare celulele epiteliale işi pierd nucleii şi majoritatea organitelor. Ca atare, apare transparenţa fibrelor cristaliniene. Acestea nu conţin nuclei.
- Cortexul cristalinian conţine fibre cristaliniene nou formate, pe când nucleul cristalinian pe cele vechi
- Patologic, fibrele pot conţine nuclei în rubeolã, sindrom Lőwe şi trisomia 13

Suturile cristaliniene se formeazã prin întrepãtrunderea terminaţiilor fibrelor cristaliniene. Au formã de Y - anterior şi Y inversat - posterior.

Zonula Zinn (ligamentul suspensor) - menţine cristalinul în poziţie. Se inserã de la pars plicata la capsula cristalininanã anterioarã (se inserã mai central) şi cea posterioarã.

- Zonula Zinn este compusã din fibrilinã (15g). Fibrele zonulare din dreptul ecuatorului se pierd odatã cu vârsta.
- Rolul zonulei Zinn este de menţinere a cristalinului în poziţie şi de transfer a forţei de tensiune a muşchiului ciliar în procesul de acomodaţie

- Cristalinul conține H_2O într-o proporție de 65%, proteine în 35% şi sãruri minerale (ioni). Are un ph = 6,9 , o temperatură scãzutã şi relativ hipoxic
- Are proteine solubile şi insolubile, H_2O, ioni, lipide, glucide şi vitamine.
  - proteinele solubile sunt:
    - ➢ αcristalina - in proporția cea mai mare din proteinele solubile. Prezintã 4 subunitãți. Sunt extrem de stabile şi implicate în transformarea celulei epiteliale în fibre cristaliniene
    - ➢ βcristalina - compusã din 3 subunitãți.; apar primele la nivelul fibrelor cristalininene;
    - ➢ γcristalina - in proporția cea mai micã.
    - ➢ proteinele solubile sunt concentrate în cortex şi scad dinspre cortex spre nucleu.
  - proteinele insolubile sunt reprezentate de polipeptidele intrinseci, fiind corelate cu cataractã nuclearã brunescentã . Concentrația lor creşte pe mãsura înaintãrii în vârstã.
  - conținutul de H_2O - este în mod normal stabil şi în echilbru cu umoarea apoasã din jurul cristalinului.
    - ➢ asigurã transparența şi elasticitatea cristalinului.
    - ➢ procentul de 65% în H_2O a cristalinului conferã un indice de refracție ridicat față de umoarea apoasã. Cantitatea de H_2O diminuã de la cortex spre nucleu.
    - ➢ cortexul are fibre mai tinere şi conține 65-70 % H_2O
    - ➢ conținutul de H_2O scade pe mãsura îmbãtrânirii, ca atare, cristalinul devine mai greu, mai putin elastic şi cu transparența mai redusã chiar în 25% a cazurilor. Porțiunea centralã a nucleului devine sclerozatã şi uşor gãlbuie odatã cu înaintarea în vârstã.
  - Ionii
    - ➢ cristalinul este unul din țesuturile foarte bogate în ioni de K+ (în interiorul fibrelor cristalinului), datoritã proporției natriu+/K+ existentã la nivelul celulelor epiteliale care pompeazã Na+ în afarã şi K+ înãuntru sunt posibile schimburi de ioni.
    - ➢ →K+ pãtrunde în celulã datoritã unui transport activ la nivelul celulelor epiteliale anterioare, energia fiind furnizatã de ATP. Pãtruns în celule, K se leagã de proteine, factor ce împiedicã difuziunea lui în afara celulei.
    - ➢ Cu cât cristalinul îmbãtrâneşte cu atât conținutul în K scade.
    - ➢ →Na++ - se gãseşte intr-o concentrație de 0,1-0,5% din cea a K+. Clorul este într-o proporție mai micã decât cea a sodiului. Cei 2 ioni sunt legați în fluidul extracelular ce scaldã fibrele cristalinului. Concentrația celor 2 ioni creşte pe mãsura îmbãtrânirii cristalinului.

- ➢ →Ca++ este intr-o proporţie mica, dar este important în menţinerea permeabilitãţii membranei celulare. Odatã cu înaintarea în vârstã concentraţia de Ca++ creşte.
- ➢ existã în cantitãţi mici Mg, fosfor şi fier

- lipidele reprezintã doar 1% din cristalin, de aceea cristalinul este o structurã relativ inertã. In majoritate conţin fosfolipide şi colesterol. Conţinutul lor creşte odatã cu vârsta.
- glucidele constitue singurul substrat energetic. Prin degradarea lor se eliberează energie, necesarã menţinerii transparenţei cristalinului, sintezei proteice şi procesului de acomodaţie
- vitaminele - în cristalin existã vitamina C, fiind localizatã în cortex, în regiunea subcapsularã şi este absentã în nucleu.

Metabolismul hidraţilor de carbon

- Scopul metabolismului cristalinian este de a menţine transparenţa acestuia. Energia necesarã metabolismului este generatã de metabolismul glucozei.
- Aceasta pãtrunde în cristalin, din umoarea apoasã prin dublu mecanism: difuziune simplã şi prin difuziune facilitatã. Glucoza odatã pãtrunsã în cristalin este fosforilatã în G6P (glucozo6fosfat) sub acţiunea unei hexochinaze. Ulterior G6P ia una din cele 3 cãi metabolice, glicoliza anaerobã, şuntul hexozomonofosfat şi calea sorbitol.
- Prin glicoliza anaerobã se eliberează doar 2 molecule de ATP pentru fiecare moleculã de glucozã utilizatã, pe când prin glicoliza aerobã se eliberează 36 de molecule de ATP pentru fiecare moleculã de glucozã. Dar numai 3% din glucoza cristalinianã trece în ciclul Krebbs pentru a produce ATP
- Suntul hexozomonofosfat metabolizează aproximativ 10% din glucoza cristalinianã, deşi trigger-ul de declanşare al cãii îl reprezintã nivelul crescut de glucozã din cristalin. Pe aceastã cale se eliberează NADPH (pentru sinteza nucleotidelor, glutation reductazei şi aldolazei). Produsele rezultate din aceastã cale sunt metabolizate în lactate.
- Aldoreductaza reprezintã enzima esenţialã în calea sorbitol ce intervine în patogenia cataractei din diabetul zaharat. Pe aceastã cale se metabolizează 5% din glucoza din cristalin. Rata metabolicã maxima este la nivelul cortexului. Energia necesarã metabolismului este eliberatã prin transportul de ioni şi producţia de glutation

Mecanismul de protecţie pentru procesele oxidative şi radicalii liberi

- Cristalinul prezintã o serie de enzime pentru protecţia lui împotriva radicalilor liberi sau proceselor oxidative, glutation/oxidaza, superoxid dismutaza şi catalaza
- Radicalii liberi sunt eliberaţi în cursul activitãţii metabolice normale sau pot fi produşi sub acţiunea unor agenţi externi.
- Vitamina E şi acidul ascorbic prezenţi în cristalin pot acţiona ca radicali liberi şi în acelaşi timp sã protejeze impotriva proceselor oxidative.

Menținerea balanței cationice şi a apei

- Este esențialã pentru transparența cristalinului.
- Balanța cationicã este rezultatul cumulat al permeabilitãții epiteliului cristalinian şi activitãții pompei Na+K++-ATP-azã. Combinarea acestor douã poartã numele de sistemul pump-leak al cristalinului
- Prin acest sistem K şi Ca sunt transportați activ prin epiteliu, în interiorul cristalinului. Apoi, ei pot difuza în afarã conform gredientului de concentrație. Na++ intrã prin difuziune pasivã şi iese prin transport activ în umoarea apoasã în schimbul K+. Acest transport activ dispare când existã soluții de discontinuitate la nivelul capsulei cristaliniene cu îndepãrtarea epiteliului cristalinian.
- La nivelul suprafeței posterioare a cristalinului schimburile de ioni sau H_2O se produc prin difuziune pasivã.
- Deoarece existã o distribuție inegalã a electroliților apare o diferențã de potențial electric între interiorul şi exteriorul cristalinului de aprox.70 mV şi care este influențat de prezența permeabilitãții membranei şi modificarea activitãții de pompã.

ACOMODAȚIA

- Se produce prin modificarea de formã a cristalinului prin acțiunea muşchiului ciliar asupra fibrelor zonulare.
- Teoria lui von Helmholtz aratã cã: **contracția muşchiului ciliar determinã relaxarea zonulei Zinn, cristalinul se bombeazã devenind sferic şi-i creşte puterea de refringențã.**
- Presbiopia apare prin pierderea elasticitãții cristalinului datoritã înaintãrii în vârstã.
- Acomodația este mediatã de fibrele parasimpatomimetice ale nervului cranian III

ANOMALII CONGENITALE ALE CRISTALINULUI

Afakia congenitalã

- este o anomalie foarte rarã şi constã în lipsa cristalinului.
- poate fi primarã prin lipsa formãrii placodei cristaliniene sau secundarã când cristalinul format se absoarbe spontan
- frecvent este asociatã cu alte anomalii oculare.

Lenticonul

- reprezintã o deformare conicã a cristalinului.
- poate fi:
  - anterior – de regulã este bilateral, frecvent la sexul masculin şi este asociat cu sindromul Alport (lenticon anterior, nefritã, surditate);

- posterior – de regulã unilateral, mai frecvent decât cel anterior, prezent mai des la sexul feminin şi este însoţit de ambliopie.

- determinã astigmatism miopic şi semnul "picãturii de ulei" la examinarea oftalmoscopicã.

Lentiglob

- reprezintã o deformare hemisfericã a cristalinului, foarte rarã.
- poate fi anterior sau posterior, care este mai frecvent întâlnit (asociat cu opacităţi polare posterioare)

Microfakia

- constã din dimensiunea micã a cristalinului.
- este asociatã cu sindromul Lőwe.

Microsferofakia

- este o anomalie de dezvoltare în care cristalinul este mic şi sferic.
- patogenetic, este rezultatul unei dezvoltãri anormale a fibrelor cristaliniene secundare
- anomalia poate fi izolatã sau asociatã cu sindromul Peters, Marfan, Alport, Lowe, rubeola congenitalã şi Weil-Marchesani (uneori ca şi componentã a sindromului).
- la examenul biomicroscopic pe pupila dilatatã se observã în întregime ecuatorul cristalinian. Datoritã sfericităţii cristalinului, creşte puterea dioptricã a globului ocular, inducând o miopie mare.
- în evoluţie, datoritã formei sferice a cristalinului poate genera glaucom cu unghi închis prin blocaj pupilar, ameliorat prin instilare de cicloplegice.

Colobomul cristalinian

- reprezintã o anomalie de formã a cristalinului.
- poate fi:
  - primar – este o indentare a periferiei cristalinului ce apare izolat;
  - secundar – constã într-o depresiune a periferiei cristalinului cauzatã de lipsa de dezvoltare a corpului ciliar sau zonulei
- este de regulã localizat inferior şi asociat cu colobom irian sau opacităţi cristaliniene în dreptul lui.

Petele Mittendorf

- constituie o anomalie destul de frecventã.
- pete mici, albicioase, localizate inferonazal pe capsula posterioarã a cristalinului.
- reprezintã un rest al capsulei posterioare vasculare din tunica vascularã cristalinianã.

Steaua epicapsularã

- reprezintã tot un rest din tunica vascularã cristalinianã.
- la biomicroscop apare sub formã pete gãlbui sau brune ("urme de pui") situate pe capsula anterioarã a cristalinului.

CATARACTA (Tulburări de transparență a cristalinului)

- Cataracta reprezintã opacifierea cristalinului. Termenul de cataractã provine din grecescul Katarraktes.
- Există mai multe criterii de clasificare:
  - După momentul apariției pot fi congenitale sau dobândite.
  - După etiologie pot fi:
    - legate de vârstă;
    - asociate cu boli generale;
    - asociate cu boli oculare (complicate);
    - metabolice;
    - induse de medicamente (toxice);
    - traumatice;
    - opacifierea capsulei posterioare.
  - După localizare pot fi:
    - corticale;
    - nucleare;
    - subcapsulare posterioare.
  - Dupa gradul opacifierii:
    - + (opacități fine)
    - ++ (opacități medii);
    - +++ (dense);
    - ++++ (foarte dense).
  - După stadiul evolutiv
    - incipientă;
    - intumescentã;
    - matură;
    - hipermatură.

Cataracta congenitalã

- Sunt opacifieri ale cristalinului prezente la naştere.
- Opacitățile care se dezvoltã în primul an de viață se numesc infantile.
- Apar într-o proporție de 1 la 2000 de naşteri.
- Ele pot fi unilaterale sau bilaterale, cu etiologie diferitã.

Congenitală bilaterală:

- idiopatică (60%)
- genetică (30%).
  - se pot transmite autosomal dominant (cea mai incriminat), recesiv sau Xlincat
  - nu prezintã manifestări sistemice
- metabolică
  - **galactozemia**
    - deficiență de utilizare a galactozei determinate de absența galactozofosfaturidiltransferazã (GPUD), enzimã ce transformã galactoza în glucozã. Astfel, galactoza se

transformã în galacticol, cu efect de agent osmotic pentru influxul fluidelor

- clinic, ocular prezintã o opacitate centralã cristalinianã cu aspect de "picãturã de ulei".
- semne generale sunt prezente retardul mintal, letargia, vãrsãturi, diaree, hepatomegalie şi malnutriţie.
- tratamentul constã în eliminarea lactozei din dietã

- **manozidoza**
  - deficit de alfa manozidazã, determinând acumularea în ţesuturi de oligozaharide bogate în manuzã
  - clinic, sistemic este prezent retardul mintal, statura mica, modificări somatice şi hepatosplenomegalia, iar ocular existã opacităţi cristaliniene posterioare sub formã de spiculi.
- **hipocalcemie - c**linic, este prezentă iritabilitate, iar ocular există opacităţi cristaliniene localizate în cortexul anterior sau posterior.
- **hipoglicemia – î**n perioada perinatală, poate genera opacităţi cristaliniene, care sunt reversibile.
- **boala Fabry**
  - deficit de alfagalactozidază.
  - ocular, există corneea verticilată şi opacităţi cristaliniene (25%).
  - alte manifestări sunt anomalii cardiovasculare şi tulburări renale.
- **deficitul de galactokinază - c**ataracta se poate dezvolta intra-uterin sau în copilăria precoce, sub formă de opacităţi lamelare.

- Sindroame generale asociate cu cataracte congenitale
  - **Sindromul Lőwe** (oculocerebrorenal) – deficit de metabolizare a aminoacizilor. Transmiterea este genetică, autosomal recesiv Xlincatã fiind mai frecventă la băieţi. In toate cazurile este prezentă cataracta asociată cu microsferofakie, lentiglob posterior, glaucom (în 50% a cazurilor). Manifestările sistemice sunt: handicap mental, osteomalacie, nanism renal, hipotonie musculară
  - **Sindromul Hallermann-Streiff-Francois** – constă în hipoplazia mandibulei cu faţă de pasăre. Manifestările sistemice constau în: discefalie cu nas mic, hipotricozã, anomalii dentare şi retard în creşterea posturală.
  - **Sindromul Alport** – transmitere Xlincatã/ Constă în: lenticon anterior, surditate, insuficienţă renală. Ocular este prezentă cataracta congenitală polară anterioară, retinopatie pigmentară, drusen al nervului optic.
  - **Sindromul Marinescu-Sjogren**: cataractã congenitalã, retard mintal şi motor, strabism convergent congenital.

- anomalii cromozomiale
  - **Sindromul Down** (trisomia 21) – prezintă keratoconus, cataractã în 'fulgi de zapadă'
  - **Sindromul Patau** – trisomie 13
  - **Sindromul Turner**
  - **Sindromul 'Cri du chat'** (deleţia cromozomului 5)
- infecţii materne intrauterine
  - se manifestă în primele 6 săptămani ale sarcinii (cand se dezvoltă capsula cristaliniană);
  - rubeola congenitală – este asociată în 15% a cazurilor cu cataractă. Virusul poate fi identificat în cristalin şi la vârsta de 3 ani a copilului.
  - alte infecţtii intrauterine asociate cu cataractã congenitală.
    - toxoplasmoza
    - virusul citomegalic
    - virusul hepatic
    - Sindrom TORCH
    - Sifilis
    - varicela
- ingerare de droguri – malnutriţie

cataracta congenitală unilaterală

- idiopatică (80% a cazurilor)
- anomalii oculare (10%) ca: persistenţa vitrosului primitiv, lenticon posterior, disgenezia segmentului anterior, tumori de pol posterior (retinoblastom, medulo epiteliom);
- după traumatism ocular.

Tipuri anatomoclinice (în funcţie de localizarea opacităţilor)

Polară

- Sunt opacităţi cristaliniene capsulare anterioare sau posterioare şi ale cortexului cristalinian.
- Cele anterioare sunt mici, bilaterale, simetrice, neprogresive, nu influenţează acuitatea vizualã. Sunt uneori asociate cu microftalmie, persistenţa membranei pupilare şi lenticon anterior. Patogenetic sunt determinate de o placă fibrotică sub faldurile capsulei anterioare.
- Cele posterioare determină scãderea acuităţii vizuale deoarece au tendinţe de a se lărgi. Sunt în general stabile, dar uneori progresează. Se însoţesc cu defecte ale capsulei posterioare. Pot fi unilaterale sau bilaterale. Patogenetic sunt rezultatul migrăarii posterioare a celulelor epiteliale.

Suturală (stelată)

- Este o opacifiere bilaterală a suturilor cristaliniene în y, care nu influeneazã acuitatea vizualã.

- Apare în cursul dezvoltării nucleului fetal.

Coronariană

- Sunt opacităţi aşezate în jurul ecuatorului cristalinian sub forma unei coroane.
- Nu afectează acuitatea vizualã şi se văd doar pe pupila dilatată
- Sunt ocazional ereditare.

Opacităţi Blue-Dot

- Foarte frecventă şi poate coexista cu alte cataracte congenitale.
- Apare ca mici opacităţi albastre localizate în cortexul cristalinian.
- Sunt nonprogresive şi nu cauzează simptome vizuale.

Nucleară

- Sunt opacităţi localizate la nivelul nucleului embrionar.
- De regulă sunt bilaterale şi asociate cu microftalmie sau microcornee.

Capsulară

- Sunt opacităţi ale epiteliului cristalinian şi ale capsulei anterioare a cristalinului, fără să intereseze cortexul cristalinian dar proeminã în camera anterioarã.

Zonulară

- Sunt cele mai frecvente opacităţi.
- Sunt bilaterale şi simetrice şi afectează acuitatea vizualã în funcţie de densitatea lor.
- Apar ca opacităţi ce înconjoară nucleul clar şi sunt împrejmuite de o zonă de cortex clar, putând fi asociat cu 'călăreţi' (opacitate ce 'încalecă' nucleul).

Totală

- Reprezintă opacifierea în totalitate a cristalinului.
- Reflexul roşu este absent şi nu poate fi vizualizată retina
- Pot fi uni sau bilaterale. Produc ambliopie profundă.

Membranoasă

- Această formă apare prin resorbţia cristalinului

Examenul ocular

- Deoarece la această vârstă nu poate fi testată acuitatea vizualã, se apreciază densitatea, localizarea şi extinderea opacităţii cristaliniene prin oftalmoscopie directă şi indirectã. Obligator, în cazul în care este posibil se va efectua fundul de ochi pentru evaluarea retinei.
- Trebuie evaluat şi în rest segmentul anterior, aspectul corneei, diametrul ei, profunzimea camerei anterioare, reflexul pupilar. Uneori este necesară examinarea în antestezie generală pentru măsurarea axului anteroposterior al globului ocular.
- Pot exista alte semne de vedere scăzută: prezenţa nistagmusului sau strabismului.

Biometria oculara este o adevarata provocare in cazul copilului cu cataracta congenitală , pe de o parte datorită dificultăţii stabilirii keratometriei precum şi măsurarea axului anteroposterior al globului ocular , iar pe de altă parte datorită creşterii globului ocular.Astfel:

- de la nastere până la 2 ani axul anteroposterior al ochiului (AXL) creste cu 6 mm, iar puterea corneei scade de la 54 D la 44D;
- de la 2 ani până la 5 ani creşterea este mai lentă de o,4 mm;
- de la 5 ani până la 10 ani globul ocular creşte cu 1mm în plus'
- între 10 si 15 ani creşterea este foarte mică
- **Target-ul postoperator intre 2-10 ani este bine sa fie de hipermetropie mica astfel incat la maturitate sa devina emetrop sau cu o miopie mica.**
- Dintre tehnicile de biometrie se preferă cea de imersie, pentru că se poate efectua intraoperator în anestezie generală, nu ia în considerare depresiunea corneei, iar rezultatele sunt comparabile cu cele date de interferometrie. Se pot folosi keratometre portabile pentru masurarea k-urilor.Formula de calcul folosita este Holladay II.

Teste de laborator

- serologice - în cazul infecţiilor intrauterine;
- cromatografia urinară pentru aminoacizi – în cazul Sindromului Lőwe;
- altele: glicemie, calciu, fosfor, nivele serice ale galactokinazei şi transferazei

Examenul pediatric - pentru evaluarea altor boli generale sau semne dismorfice, precum şi pentru evaluarea stării generale în vederea intervenţiei chirurgicale în narcoză.

Diagnosticul diferenţial

- Trebuie efectuat cu alte afecţiuni oculare ce determină leucocorie:
  - peristenţa vitrosului primitiv
  - retinoblastomul
  - retinopatia prematurului.
- Diferenţierea se face prin examen clinic, ecografic, CT-scan cranian şi rezonanţă magneticã nuclearã cranianã.

Tratamentul

- Singurul tratament eficace este cel chirurgical. In cazul cataractei congenitale se ridică multe probleme privind momentul operator, particularităţile intraoperatorii, de posibilitatea dezambliopizării postoperatorii şi de alegerea modalităţii de corecţie a afakiei, precum şi prognosticul vizual chiar în cazul unei chirurgii de succes.

Momentul operator

- In cazul cataractelor bilaterale sau care afectează axul optic se impune rezolvarea chirurgicală a unui ochi (la aprox.3 luni). In cazul evoluției favorabile, se va opera cât mai rapid ochiul congener.
- In cazul cataractei unilaterale, actul operator trebuie efectuat cât mai rapid pentru eliberarea axului vizual.

Tehnica operatorie

- Cataracta congenitală se îndepărtează prin simpla aspirație sau lensectomie în asociere cu vitrectomie anterioară şi capsulotomie posterioară pentru prevenirea OCP (opacifierii de capsulã posterioarã).
- Trebuie specificate câteva particularități privind timpii operatori.Astfel:
  - incizia corneeană –trebuie să fie trapezoidală. Localizarea este de preferat să fie temporală, tunelul de 2 mm, iar lungimea inciziei poate fi de 2,2-2,4 mm. Intotdeauna se suturează incizia la copii.
  - substanțele vâscoelastice- se recomandă folosirea celor cu greutate moleculară mare, care vor asigura pe termen lung o cameră prezentă şi stabilă, iar în cazul capsulorexisului posterior va realiza tamponada vitrosului.
- capsulorexisul anterior- este dificil de efectuat datorită elasticității crescute a capsulei anterioare, cu tendința de a derapa în periferie. Se începe întotdeauna cu un capsulorexis mai mic. Se poate efectua cu acul sau de preferat cu pensa şi pentru uşurința efectuării se poate colora capsula cu colorant (Tripan Blue).
- polişarea capsulei posterioare- este foarte important de efectuat în vederea prevenirii opacifierii capsulei posterioare. În cazul prezenței fibrozei capsulei posterioare se va realiza capsulorexisul posterior, cu dimensiune mai mică decât a celui anterior.
- implantarea de cristalin articial foldabil nu pune probleme deosebite, comparativ cu chirurgia cataractei adultului, doar că se vor prefera implantele acrilice hidrofobe cu design square edge pentru profilaxia opacifierii de capsulă posterioară.

Complicațiile postoperatorii

- OCP este cea mai frecventă complicație, în cazul când capsula posterioară rămâne pe loc;
- uveite cu formare de membrane secundare în dreptul pupilei;
- inelul Sommering rezultat prin proliferarea celulelor cristaliniene în periferie;
- glaucomul apare în aprox.20% din cazuri. Poate apare imediat postoperator prin blocaj pupilar sau la cîțiva ani după operație .
- dezilipirea de retina apare de regulã ca o complicație tardivă.

Corecția afakiei se poate realiza cu:

- lentile aeriene – sunt utile în cazul copiilor peste 1,5 ani cu afakie bilaterală;

- lentile de contact - reprezintã o soluție optică superioară, care se poate aplica atât în afakiile uni sau bilaterale.
  - de obicei, se pot folosi până la 1,5 maxim 2 ani când copilul devine mai independent şi mai activ şi complianța lui vis a vis de lentile de contact diminuă.
  - până la această vârstă se pot pierde cu uşurință, având în vedere mobilitatea lor.
  - tipul lentilelor de contact folosite în prezent pentru afakie sunt cele silicon hidrogel – Airoptics individual cu raze de curburã de 8,3, 8,6, 8,9;
- implante de cristalin artificial
  - Folosirea lor la copilul sub 1 an rămâne controversată datorită inexactității în stabilirea puterii dioptrice corespunzătoare a lui, în condițiile în care ochiul creşte în continuare; şi existã un răspuns inflamator accentuat la aceeatã vârstă. Oricum, dacă se implantează, se tentează hipermetropie, pentru a păstra o miopie uşoară mai târziu.

Prognosticul vizual depinde de vârsta la care s-a practicat intervenția chirurgicală, severitatea opacităților, dacă cataracta este uni sau bilaterală şi modalitatea de corecție a afakiei şi seriozitatea dezambliopizării.

Cataracte dobândite

Cataracte presenile/senile (legate de vârstã)

- Reprezintă cauza cea mai frecventă de scădere de vedere (40%), chiar şi pe plan mondial
- Constituie cel mai des întâlnit tip de cataractă (în 96%).
- Aproximativ 5% din pacienții de 70 de ani şi 10% din cei de 80 de ani prezintă cataractă ; alții arată o frecvență a cataractei de 50% la pacienți între 65-74 ani, cu creşterea procentului la 70% la peste 75 ani.
- Patogenia este insuficient elucidată şi plurifactorială.
  - Odată cu înaintarea în vârstă creşte în greutate şi grosime cristalinul şi-i scade puterea acomodativă. Cum stratul fibrelor corticale se reînnoieşte treptat, nucleul cristalinian se comprimă şi devine sclerozat.
  - Proteinele cristaliniene suferă modificări biochimice şi devin proteine cu greutate moleculară mare.
  - Consecința este o modificare a indicelui de refracție al cristalinului şi reducerea transparenței acestuia.
  - Modificările chimice ale proteinelor cristaliniene produc totodată şi o pigmentare progresivă, cristalinul luând o tentă maronie.
  - In paralel, apare o scãdere a concentrației de glutation şi potasiu, cu creşterea concentrației de sodiu şi hiperhidratare
- Există 3 tipuri de cataractă primitivă legată de vârstă: corticală, nucleară şi subcapsulară posterioară.

Cataracta corticală (cuneiformă)

- Constă în opacități de culoare albă, aşezate la periferia cristalinului, sub formă de spiculi, precedate de apariţia de vacuole şi dehiscențe apoase, vizibile la examenul biomicroscopic.
- Opacitățile apar albe la biomicroscopie şi negre la retroiluminare.
- Acest tip de cataractă evoluează în 4 stadii:
  - incipient, caracterizat de o scădere uşoară a acuitãții vizule şi ceaţă la privirea unei surse luminoase. Biomicroscopic se decelează opacități albicioase periferice;
  - intumescent, în care acuitatea vizualã scade şi mai mult. Cristalinul se îmbibă cu apă, devine intumescent şi îngustează camera anterioară;
  - matură – caracterizat prin scăderea marcată a acuitãții vizuale până la umbra mâinii sau percepe senzația luminoasă, iar biomicroscopic cristalinul este complet opacifiat, dând pupilei culoarea albă;
  - hipermatură (morgagnianã) – în care acuitatea vizualã rămâne foarte scăzută. Există un proces de lichefacție al capsulei cristalinului, astfel încât proteinele cristaliniene trec prin capsulă în umoarea apoasă. La examenul biomicroscopic în pupilă se descriu 2 zone: una în zona inferioară, de culoare maronie şi care reprezintă nucleul căzut în porțiunea declivã a sacului cristalinian (datorată lichefacției cortexului superior) şi una superioară de culoare albicioasă, zona cu cortexul lichefiat.

Cataracta nucleară

- Se caracterizează printr-o densificare a nucleului care capătă tente brunescente.
- Datorită creşterii indicelui de refracție al cristalinului apare o miopizare a globului ocular (miopie cristaliniană).
- De aceea, la unele persoane cu astfel de cataractă, acuitatea vizualã poate fi îmbunătățită cu lentile sferice divergente.
- Acest tip de cataractă evoluează foarte lent, progresiv.

Cataracta subcapsulară posterioară

- Se caracterizează prin scăderea rapidă a acuitãții vizuale în special la lumină puternică, datorită prezenței de opacități gri în fața capsulei posterioare (aspect de lichen), fiind asociate cu proliferarea posterioară a celulelor epiteliale.
- Odată cu creşterea opacităților devine implicat şi cortexul şi nucleul.
- In stadiile precoce, colirurile midriatice pot ameliora acuitatea vizualã.

- Pe parcursul evoluției cataractei în special a celei corticale, pot apare o serie de complicații.
  - Uveita facoantigenetica (facoanafilacticã)

- Reprezintă o inflamaţie uveală minimă având ca trigger proteinele cristaliniene (acţionează ca antigene) ce ies prin capsula cristaliniană lichefiată (stadiul de hipermaturitate).
- Clinic, se manifestă prin congestia conjunctivală, precipitate pe endoteliul corneean, edem endotelial, Tyndall+, mioză. Uneori se poate complica cu glaucom secundar datorită obturării porilor trabeculari cu celule inflamatorii sau prin blocaj pupilar consecutiv formării sinechiilor iriene posterioare.

- Glaucomul facomorfic
  - Apare în cataracta intumescentă datorită blocării orificiului pupilar; cristalinul intumescent impinge irisul, îngustând unghiul camerian şi camera anterioară.
  - Clinic, ochiul este congestionat, corneea cu edem şi camera anterioară cu profunzime redusă.
- Glaucomul facolitic
  - Apare în cataracta matură şi hipermatură. Proteinele cristaliniene ce ies prin capsula cristaliniană ajung în umorul apos şi apoi în trabecul, obstruând porii trabeculari.
  - Clinic, se manifestă prin debut acut cu durere, congestie conjunctivală, edem corneean, iar presiunea intraoculară poate ajunge la 60-80 mmHg

Cataracte asociate cu boli generale

- Diabetul zaharat
  - Cataracta reprezintă una din complicațiile diabetului zaharat.
  - Patogenetic, trigger-ul opacifierii cristalinului este creşterea nivelului glucozei în sânge. Ca atare creşte şi nivelul glucozei în umoarea apoasă. Deoarece transportul glucozei din umoara apoasă în cristalin este prin difuziune, va creşte şi concentrația de glucoză în cristalin. O parte din glucoză este transformată în sorbitol (nu e metabolizat de aldoreductază). Astfel, presiunea osmotică determină un influx de H_2O cu edematierea fibrelor cristaliniene şi miopizarea globului ocular.
  - Există 2 tipuri de cataractă la cei cu diabet zaharat:
    - cea propriu-zisă, O'Brien ("în fulgi de nea") – constând în opacități subcapsulare bilaterale, gri-albicioase care apar la tinerii cu diabet zaharat necontrolat;
    - cea presenilă/senilă – a cărei evoluție este 'grăbită' de prezența diabetului zaharat (acumularea de sorbitol, hidratarea fibrelor cristaliniene şi glicozilarea proteinelor cristaliniene)

- Tetania (Hipocalcemia)
  - Poate fi idiopatică sau apărută după chirurgia tiroidei prin lezarea paratiroidelor
  - Poate fi asociată cu opacităţi bilaterale, corticale anterioare şi posterioare. Pot evolua spre opacifiere completă.
- Boala Wilson (Denegerescența hepato-lenticulară)
  - Este o tulburare ereditară a metabolismului cuprului.
  - Semnul tipic este inelul Keiser-Fleischer ce apare la periferia corneei.
  - Asociat, apar opacităţi cristaliniene corticale anterioare şi posterioare cu aspect de floare
- Distrofia miotonică
  - Reprezintă o boală autosomal dominantă caracterizată prin relaxare musculară, ptoză şi miotonie facială, defecte cardiace.
  - Opacitățile cristaliniene sunt policromatice, la nivelul cortexului sau subcapsular posterior sub formă de 'brad'.
  - Apar în proporție de 90% a bolnavilor
- Dermatita atopică
  - Cataracta apare în 10% a cazurilor.
  - Poate fi asociată cu 2 tipuri de cataractă: - ca o opacitate subcapsulară anterioară, sau opacitați subcapsulare posterioare, de regulă bilaterale.
  - Pot coexista keratoconus şi keratoconjunctivită cronică
- Neurofibromatoza tip 2 poate dezvolta opacități subcapsule posterioare.

<u>Cataracta asociată bolilor oculare (complicată)</u>

- Cataracta complicată reprezintă opacifierea cristalinului determinată de bolile oculare.
- Uveitele cronice recidivante
  - Reprezintă cea mai frecventă cauză a cataractei complicate.
  - Inițial, opacitățile sunt localizate subcapsular posterior.
  - Prezența sinechiilor iriene posterioare este asociată cu îngroşarea capsulei anterioare şi uneori a unei membrane fibrovasculare în pupilă. (membrana pupilară).
  - Opacitățile pot progresa spre o cataractă matură.
  - In uveita heterocromicã Fuchs, cataracta apare în 70% a cazurilor şi are prin operație un prognostic vizual foarte bun.
- Glaucomul acut (cu unghi închis) - este asociat cu opacități mici, gri, subcapsulare anterior în zona pupilară (glaukom flecken), care reprezintă necroza epiteliului cristalinian legat de ischemia consecutivă creşterii presiunii intraoculare.
- Miopia forte este frecvent asociată cu opacități subcapsulare poasterioare sau nucleare.

- Degenerescențele fundului de ochi: retinopatia pigmentară, boala Leber (amauroza congenitală) sau sindromul Wagner pot fi asociate cu opacități subcapsulare posterioare. Operația de cataractă nu îmbunătățește acuitatea vizualã.
- Sindromul de pseudoexfoliere capsulară
  - Reprezintă depunere de material fibrino-granular albicios pe cristaloida anterioară (la marginea pupilei), cornee, iris şi hialoida anterioară.
  - Este asociat cu dilatarea dificilă a pupilei, fragilitate zonulară, glaucom cu unghi deschis şi cataractă, uneori subluxatã.
- Dezlipirea de retină se poate asocia cu cataractă imediat după apariție sau mai tardiv în evoluție. De asemenea, după vitrectomie posterioară, se pot dezvolta opacifieri subcapsulare posterioare.
- Tumori oculare (melanom malign uveal) - pot fi asociate cu cataracte, care pot ajunge până la maturitate. Ecografia oculară este absolut obligatorie pentru decelarea tumorii.

Cataracte induse de medicamente (toxice)

- Corticosteroizi
  - Administrate atât local (topic) subconjunctival, sistemic şi prin inhalații nazale au efect cataractogen
  - Uzul steroizilor determină în 33% a cazurilor opacifierea cristalinului.
  - Pacienții cu doze mai mici sau egale cu 10 mg Predinson/zi, luate cel puțin timp de 4 ani sunt susceptibili. Cataracta apare mai rar la cei cu terapie intermitentă
  - Uneori, la copii, odată cu stoparea terapiei steroidice, dispar opacitãțile.
  - Cataracta este de tip subcapsular posterior şi apoi progresează anterior.
- Fenotiazine (Clorpromazina) Grup de medicație psihotropă, determină depuneri de granule galben-maronii pe capsula anterioară a cristalinului, în cadrul ariei pupilare (axiale), dar nu foarte dense, pentru a afecta acuitatea vizualã. Apariția opacităților este dependentă de doza şi durata tratamentului.
- Miotice
  - In special inhibitorii de colinesterazã (echothiopate iodide şi demecarium bromide) utilizate a la lonque pot determina cataracta.
  - Frecvența cataractei dupã miotice a fost raportatã în 20% pacienților cu tratament mai îndelungat de 55 luni de Pilocarpinã.
  - Cataracta apare inițial ca vacuole subcapsulare anterioare, ocazional opacitãți avansate
  - Uneori poate progresa cortical posterior şi nuclear.

- Amiodarona constituie o medicaţie anti-aritmicã şi determinã cataractã în 50% a cazurilor. Opacitãţile cristaliniene sunt localizate subcapsular anterior. Poate determina şi corneea verticilatã
- Busulfan reprezintã un medicament folosit in tratamentul leucemiei cronice mieloide şi care rar poate cauza opacitãţi.
- Aurul se foloseşte in tratamentul artritei reumatoide. Aproape 50% din pacienţii cãrora li s-a administrat tratament mai mult de 3 ani au dezvoltat opacitãţi subcapsulare anterioare

Cataracte traumatice

- Sunt opacifieri cristaliniene determinate de un traumatism ocular. Incidența lor este mai crescutã la bãrbaţi decat la femei datoritã expunerii lor prin natura meseriei sau hobby-urilor (sporturi).
- Se diferenţiazã urmãtoarele tipuri de cataractã traumaticã
  - Cataracta contuzivã
    - Apare dupã un traumatism contuziv al globului ocular sub forma unei opacitãţi subcapsulare anterioare ca o stea sau rozetã
    - Opacitatea progresează în straturile corticale profunde determinând opacifierea completã a cristalinului.
  - Cataractã traumaticã directã - Reprezintã opacifierea cristalinului apãrutã dupa o plagã corneeanã perforantã cu interesarea capsulei anterioare cristaliniene. Rapid apare opacifierea completã a cristalinului.
  - Cataracta traumaticã prin radiaţii
    - Expunerea prelungitã la radiaţiile infraroşii (neionizante) fãrã protecţia ocularã determinã cutarea capsulei anterioare, iar UV (290-320 mm) determinã scleroza nucleearã
    - Cristalinul este foarte sensibil la radiaţiile ionizante (radiaţii X). Pacienţii tineri sunt mai susceptibili.
    - Opacitãţile cristaliniene sunt sub formã de opacitãţi punctate subcapsulare posterioare şi apar la 20 de ani de la expunere. Poate evolua în timp spre opacifierea completã a cristalinului
  - Cataracta traumaticã dupã arsuri chimice
    - Arsurile cu baze, deoarece penetreazã rapid globul ocular, pe lângã leziunile corneene, conjunctivale şi iriene determinã opacitãţi cristaliniene corticale
    - Deoarece acizii penetreazã mai puţin corneea, determinã în micã mãsurã cataractã.
  - Cataracta traumaticã prin corp strãin intracristalinian - Apare în traumatismele perforante cu corp strain intracristalinian. Odatã cu scoaterea cataractei se îndepãrteazã şi corpul strain cristalinian.
  - Cataracta traumaticã prin corp strain intraocular

- Corpii străini feroşi neextraşi determinã sideroza oculară, caracterizatã prin: depozite feroase în epiteliul cristalinian, depozite portocalii subcasulare anterioare, degenerarea fotoreceptorilor retinieni şi heterocromie iriană. O manifestare tardivã a siderozei este cataracta corticală
- Corpul străin din cupru creează calcoza caracterizatã prin depozitele de cupru în capsula cristalinianã, opacifiere a cristalinului sub formã de "floarea soarelui", dar care nu influențează semnificativ acuitatea vizualã. Deoarece corpul strain conține 90% cupru, determinã o reacție inflamatorie puternicã

- Cataracta traumaticã electricã - Expunerea la şocuri electrice poate cauza coagularea proteinelor cu formarea cataractei. Inițial, apar vacuole cristaliniene în periferia anterioară urmate de opacități liniare subcapsulare anterioare

<u>Opacifierea capsulei posterioare (OCP)</u>

- Reprezintã opacifierea capsulei posterioare cristaliniene, după chirurgia extracapsularã sau fakoemulsificare a cristalinului.
- Constituie cea mai frecventã complicație tardivã a operației de cataractã.
- Este variabilã şi dependentã de o serie de factori ca:
  - vârsta – cu cât vârsta este mai micã creşte riscul OCP;
  - prezența uveitelor în antecedente, procesele inflamatorii repetate favorizează OCP;
  - fixarea IOL-CP: fixarea intrasacularã scade incidența OCP, comparative cu fixarea în sulcusul ciliar;
  - design-ul IOL – cel square –edge scade incindența OCP
  - tipul IOL-CP: IOL-CP foldabile şi în speță cele acrilice împiedicã apariția OCP, comparative cu cele rigide
  - polisarea capsulei posterioare – după îndepărtarea cristalinului prin fakoemulsificare este esențialã pentru scăderea incidenței OCP;
  - prezența uleiului de silicon favorizează fibroza capsularã
  - sindromul de pseudoexfoliere capsularã creşte incidența OCP.
- Tipuri de OCP
  - Perlele Elschnig
    - Este o formã frecventã la copii şi adulții tineri.
    - Sunt determinate de proliferarea celulelor epiteliale pe capsula posterioarã, la zona de opoziție intre restul de capsulã interioarã şi cea exterioarã
    - La examenul biomicroscopic apar ca "icrele" sau boabele de strugure pe capsula posterioarã,
  - Inelul Sommering - Reprezintã un inel de opacifiere la nivelul spațiului dintre restul de capsulã anterioarã şi cea posterioarã
  - Fibroza capsularã

- Apare in primele 1-6 luni dupã operație.
- Este determinatã de metaplazia celulelor epiteliale spre miofibroblaşti, care eliberează o matrice de fibrinã şi o membrană bazalã de colagen, care prin contracție va determina cutarea capsulei posterioare
- La examenul biomicroscopic se observã zona albicioasã de fibrozã şi cutele capsulei posterioare.

• Tratamentul

Capsulotomia laser Yag-Neodinium

- Indicația de tratament este determinatã de: scãderea acuitãții vizuale, imposibilitatea de vizualizare a fundului de ochi, prezența diplopiei cauzate de cutele capsulei posterioare şi existența fimozei capsulare (contracția capsulei anterioare)
- Contraindicațiile sunt reprezentate de o vizualizare neadecvatã a capsulei posterioare sau în cazul pacienților necooperanți cu fixație deficitarã.
- Principiul tratamentului este de-a crea în dreptul axului visual, pe capsula posterioarã o deschidere de aproximativ 3 mm.
- Capsulotomia se face prin aplicarea de serii de puncte în "cruce" sau la periferia capsulei. Energia folositã este între 1-2,5 ml/s pentru modul Qswitched şi 1,3-5 ml/s la modul mode-locked. Pentru o fixare mai bunã a globului ocular se pune o lentilã de 60 D pe el.
- Dupã efectuarea laser-ului Yag se recomandã pacienților tratament local cu antiglaumatoase (betablocante) şi corticosteroizi, timp de 4-6 zile.
- Complicațiile posibile dupã laser Yag:
  - deteriorarea implantului de cristalin artificial apare printr-o focusare deficitarã a laser-ului;
  - hipertonia ocularã apare în primele 2-3 ore de la efectuarea laser-ului şi este determinată de obstrucția cãilor de drenaj al umorii apoase prin debriuri şi macromolecule apãrute în timpul laser-ului
  - edemul macular cistoid – poate apare la pacienții care au prezentat această afecțiune, sau la pacienții diabetici. Uzul corticosteroizilor topici şi AINS sistemic poate scade riscul, precum şi efectuarea laser-ului Yag la peste 6 luni dupã operația de cataractã;
  - dezlipirea de retina este foarte rarã.

Capsulotomia posterioarã chirurgicalã

- Este indicatã în cazul în care nu se poate efectua laser Yag: copii sub 8 ani, pacienți necooperanți, fibrozã capsularã accentuată ce nu poate fi "spartã" cu laser-ul sau lipsa aparatului.

- Tehnica se efectuează în anestezie locală sau generală (în cazul copiilor). Constă în efectuarea unei incizii în "cruce" în capsula posterioară cu ajutorul unui ac introdus prin pars plana.

Profilaxia OCP

- intraoperator – polisarea capsulei posterioare;
- hidrodeliniația și hidrodisecția nucleului pentru o bună îndepărtare a cortexului;
- folosirea de IOL CP cu design square edge și implantarea lor intrasaculară;
- la copii, deoarece incidența OCP poate ajunge la 100% se recomandă efectuarea capsulorexisului posterior cu vitrectomie anterioară

Cataracta după chirurgia globului ocular

- Opacifierea cristalinului poate apare mai repede pe ochiul care a suferit o intervenție chirurgicală de tipul chirurgiei filtrante sau vitrectomiei posterioare și tamponadei cu ulei de silicon

Tratamentul cataractei

- **Singurul tratament eficace al cataractei este cel chirurgical.**
- Indicațiile tratamentului sunt:
  - vizuale (optice): îmbunătățirea acuității vizuale constituie scopul esențial al operației de cataractă. In cazul cataractelor bilaterale se operează întotdeauna ochiul cu acuitatea vizuală mai scăzută;
  - medicale – pentru prevenirea unor complicații oculare (ex.glaucom fakolitic, uveită fakolitică) în cazul stadiilor avansate ale cataractei sau pentru necesitatea evaluării fundului de ochi, ex.diabetul zaharat
  - cosmetice – pentru îndepărtarea cataractei pe un ochi fără vedere, dar care dă un aspect inestetic.
- Evaluarea preoperatorie trebuie să cuprindă următoarele etape:
  - Anamneza – trebuie să fie completă și amănunțită. Ea va preciza existența de boli medicale ca: diabetul zaharat, cardiopatie ischemică, hipertensiune arterială, boli pulmonare cronice obstructive, boli hematologice, dacă pacientul este sub tratament corticosteroidic, anti-coagulant, imunosupresor, dacă există alergie la antibiotice, iodine. De asemenea se vor preciza bolile oculare: glaucom, ambliopie, boli retiniene, traumatism ocular, operație de cataractă, glaucom pe ochiul congener, chirurgie refractivă.
  - Antecedente eredocolaterale – se vor preciza boli oculare ca: glaucomul, cataracta, strabism, etc.
  - Examenul ocular:
    - examinarea acuității vizuale monoculare fără și cu corecție maximă;

- refracția oculară cu keratometrie necesare pentru evaluarea astigmatismului preoperator şi calcularea puterii dioptrice a IOL;
- examenul biomicroscopic va evalua:
  - starea anexelor – pleoape, conjunctivă, starea filmului lacrimal;
  - corneei – se va examina epiteliul, stroma şi endoteliul corneean şi se va căuta o eventuală distrofie quttatae
  - camera anterioară – dacă e îngustă se pune problema unei cataracte intumescente.
  - gonioscopia va stabili gradul de deschidere al unghiului camerular
  - irisul – vor fi precizate dacă există sinechii iriene posterioare, colobom irian superior;
  - cristalinul – se va preciza tipul şi localizarea opacităților, gradul de opacifiere, poziția cristalinului;
  - pupila – localizarea, forma, reacția la lumină;

- examenul oftalmoscopic– acolo unde este posibil urmăreşte evaluarea maculei, a nervului optic, vaselor retiniene şi periferiei retinei;
- microscopia specular㠖 determină numărul de celule endoteliale (M>2400 cel/mm^2). Un număr de sub 1000 cel/mm^2 este anormal, iar operația de cataractă cauzează în plus o pierdere de celule endoteliale putând favoriza decompensarea corneeană;
- pahimetria – măsoară grosimea corneeană. O cornee centrală peste 600 μm poate favoriza edemul corneean şi disfunția pompei endoteliale;
- presiunea introculară – este obligator de măsurat. In cazul asocierii unui glaucom este necesarã compensarea glaucomului;
- biometria oculară – stabileşte puterea dioptrică a globului ocular, determinată de puterea refractivă a corneei, constantele IOL şi axul anteroposterior al globului ocular măsurat ultrasonic sau cu infraroşu (Zeiss IOL-Master).
  - Formulele utilizate sunt:
    - de generația întâi – adâncimea camerei anterioare este constantă (ACD),
    - de generația a doua – ACD-ul este bazat pe lungimea axială a globului ocular (AXL),
    - de generația a treia (Holladay 1, Hoffer Q, SRK-T). ACD este în funcție de AXL şi keratometrie,
    - de generația a patra (Holladay 2) – variabilele includ AXL, keratometrie, diametrul corneean, ACD, grosimea cristalinului, refracția, vârsta pacientului

Haigis introduce ELP/poziția efectivă a cristalinului, utilizată de IOL-Master.

- Utilizarea formulelor sunt în funcție de AXL:
  - sub 22 mm - Hoffer Q
  - 22 – 24,5 mm – Hoffer Q, Holladay II, SRK-T
  - 24,5 – 26,5 – Holladay II
  - Peste 26,5 mm – SRK-T
- Tehnica de efectuare poate fi prin A-scan, prin contact sau imersie (mai corectă datorită lipsei aplanației corneene).
- eroare de 0,1 mm = 0,3D eroare în puterea cristalinului artificial.
- Viteza US este de 1640 m/sec prin cristalin, mai mare decât cea în umoarea apoasă sau vitros (1532 m/sec). In ochiul cu ulei de silicon viteza este de 1140 m/sec.
- Cauze de erori biometrice:
  - AXL incorect în: stafiloamele posterioare în miopia forte, velocitate incorectă a ultrasunetelor sau menisc fluid prea mare pe transductor;
  - AXL prea scurt măsurat prin: indentare excesivă a corneei, măsurători neperpendiculare, îngroşare coroidiană sau efuzie uvealã, opacități vitreene
- Măsurători biometrice pe ochi cu chirurgie refractivă corneeană (Lasik).Se utilizează anumite formule:
  - metoda clinică: K = K preoperator + (refracția preoperatorie – refracția postoperatorie) **K = 1,14, K postoperator – 6,8**
  - metoda derivatã din refracție: K = Kpostoperator – 0,23 CRc; CRc = cantitatea de dioptrie corectatã prin chirurgie refractivã
  - metoda cu lentile de contact: K = LC – raza de curburã + (LC supracorectatã – refracția postoperatorie)

Facoemulsificarea

- Instrumentele folosite în facoemulsificare asociazã dinamica ultrasunetelor şi a fluidelor.
- Dinamica ultrasunetelor
  - Handpiece-ul facoemulsificării conține un cristal piezoelectric ce vibreazã la o frecvență de 27,000 – 60,000 Hz. El are rolul de a transforma energia electricã în energie mecanicã. Vibrația este transmisã de-a lungul handpiece-ului unde oscilația primarã este axialã. Tipurile pot fi cu angulație diferitã: 0°. 15°. 30°. 45°, 60° sau combinate. In general, tip-urile cu angulație joasã sunt mai eficiente pentru prinderea materialului nuclear, pe când cele ascuțite pentru tãierea nucleului.

- Cavitația este reprezentatã de formarea de vacuole într-un lichid prin mişcarea unui corp solid (ex. tip-ul ultrasonic). Colapsul vacuolelor eliberează energie care rupe materialul cristalinian. Constituie efectul ultrasunetelor.
- Frecvența în facoemulsificare se referă la rapiditatea cu care se mişcă acul facoemulsificatorului – în față şi in spate (27.000 – 60.ooo v/sec).
- Puterea US o reprezintă abilitatea acului de phaco de a vibra şi a cavita materialul adiacent. Este între 0 – 100%. Depinde de frecvența şi puterea undei şi generează căldură.
- Tunning-ul reprezintă metoda de a potrivi frecvența optimă a ultrasunetelor în cadrul aparatului cu frecvența de operație a tip-ului handpiece-ului.

• Dinamica fluidelor
  - Aspirația este reprezentatã de retragerea fluidelor din ochi.
  - Irigarea este reprezentatã de rata de fluid primită. Este determinată de înălțimea sticlei față de ochi (34 – 110 cm). Depinde de rata aspirației şi leak-age-ul plăgii. Menține adâncimea camerei anterioare
  - Flow-rate reprezintă rata de fluid îndepărtatã (0 – 60 ml/min). Determină cât de rapid se creează vacuum-ul şi atrage materialul cristalinian la vârful tip-ului.
  - Vacuum-ul (nivelul de aspirație) reprezintă presiunea negativă creată la vârful tip-ului de către pompă (0 – 500 mmHg). Menține materialul la nivelul tip-ului ocluzat.
  - Ocluzia se referă la obstrucția tuburilor de aspirație. De regulă apare când material nucleear şi cortical s-a aspirat din ochi. Este necesară pentru a produce vacuum.
  - Rise time este timpul care descrie cât de rapid se produce vacuum-ul odată cu obstruarea tip-ului. Este proporțional cu rata de aspirare legată de viteza pompei.
  - Efectul surge - este un fenomen care apare de regulă când vacuum-ul s-a realizat datoritã unei ocluzii şi ocluzia brusc s-a deteriorat. Astfel, fluidul cu presiune pozitivă din camera anterioară tinde să „fugă" în tip-ul aparatului, unde presiunea este negativă. Creează fluctuații ale camerei anterioare.
  - Aparatele de facoemulsificare pot avea pompă peristalticã sau pompă Venturi. Pedala are trei trepte: irigare, irigare-aspirare şi facoemulsificare.

Timpii operatori ai facoemulsificării

Anestezia – este:

- generală: la copii, în demență senilă, surzi, parkinsonieni;
- locală – avantaje: elimină complicațiile anesteziei generale.
- Tipuri de anestezie

°**Peribulbarã** – **transconjunctivalã sau transcutanatã**	**Avantaje:** - **evitã hemoragia retrobulbarã, înțeparea nervului optic** - **nu necesitã bloc facial** - **dã o anestezie bunã ±akinezie** **Dezavantaje: - akinezia se instalează mai lent.** **Se face cu: - ace scurte, cu privirea în sus, urmăreşte curbura globului ocular.**
Topicã – xilocainã 4% sau propocainã 5% cu 5minute înainte de a fi pus pacientul pe masa de operație	**Avantaje:** - **recuperarea vizualã imediatã;** - **eliminã complicațiile induse de injecțiile parabulbare;** - **nu necesitã stoparea anticoagulantului.** **Dezavantaje:** - **existã mişcări ale globului ocular** - **uneori anxietate** - **senzație de presiune sau disconfort la rotarea nucleului sau atingerea irisului)** **Contraindicații: - la copii, pupilã micã, după inflamații oculare, pacienți necooperanți, cazuri cu potențiale complicații (dializã).**
Anestezie intracamerianã	**constã în injectarea de 0,2 cm^3 de xilocainã 1% (fãrã prezervativ) în camera anterioarã prin side port** **Durata: - 10 minute** **Avantaje:** - **anestezie irianã** - **eliminã disconfortul** - **scade sensibilitatea la lumina microscopului;** - **nu necesitã anestezie suplimentarã**
Anestezia cocktail	**constã în fixarea unui spondge de celulozã impregnat cu anestezic + midriatic, în fundul de sac conjuctival inferior oferã o anestezie profundã.**
Crioanalgezia	**- constã în aplicarea pe ochi de fluide reci** **Avantaje: -eliminã durerea şi reacții inflamatorii postoperatorii**
Viscoanalgezia	**constã în injectare de substanță vîscoelasticã şi anestezic (hialuronat de sodiu şi lignocainã hidrocloridicã) în camera anterioarã.**

Fixarea blefarostatului
Side port la ora 10 şi 14 (cu cuțit V lance/15°)
Introducerea substanței viscoelastice. în camera anterioarã (Discovâsc. Vâscoat urmat de Provâsc)
Incizia

- Limbicã
  - Avantaje: -uşor de efectuat, se poate converti cu uşurință procedura chirugicalã

- Dezavantaje: -poate favoriza prolapsul irian, uneori necesitã suturã, astigmatism postoperator mare.

- .Corneeanã (clear corneal incision)
  - Avantaje: -se poate face şi în anestezie topicã, corneea este avascularã ca atare nu crează sângerare intraoperatorie şi nu necesitã diatermie; dimensiunea este minimã (1,9 – 3,2 mm) şi determinã un astigmatism indus operator minim, perioada de vindecare a pacienţilor redusã, bunã vizibilitate, manevrare uşoarã a nucleului, abordare facilã a resturilor corticale superioare, nu apare prolaps irian, de elecţie la cei cu cicatrici posttraumatice limbice, bule de filtrare etc.
  - Dezavantaje: -necesitã cuţite speciale, risc de endoftalmitã.
  - Localizare: - ora 12, ora 11, sau temporal, pe meridianul cel mai astigmatic.
  - Tipuri: - multiplanarã - trasarea locului inciziei cu 3,2
    - disecţia lamelarã cu crescentul
    - se creează cu cuţitul de 3,2 un tunel
    - paracenteza camerei anterioare
    - într-un plan (directã) - se trasează incizia
    - cu cuţitul de 3,2 sau 2,9 se face paracenteza camerei anterioare.

- Incizia sclero-corneeanã (tunelizatã) – (în 3 planuri)
  - Avantaje: -astigmatism indus operator minim, leakage redus, nu se perforează membrana Bowmann.
  - Dezavantaje: - necesitã diatermie, este sângeroasã, durata de efectuare este mai mare, poate creea hipemã.
  - Tehnici: - incizia conjunctivalã
    - incizia scleralã
    - -cu cuţitul crescent se face tunelizarea
    - -cu cuţitul de 2,9 sau 3,2 se face paracenteza camerei anterioare.
    - închiderea inciziei se face prin sigilare şi se verificã leakage, iar la plãgile mai mari de 3 mm se pune suturã (PMMA).

- Controlul astigmatismului intraoperator se face prin:
  - localizarea inciziei pe meridianul cel mai astigmat;
  - dimensiunea inciziei sã fie cât de micã;
  - incizia de relaxare limbicã corectează 0,5→3D preoperator.
    - ➢ Avantaje: - conservã axul vizual, induce minimã ceaţã postoperator;
  - incizia corneeanã antiastigmaticã se efectuează dupã operaţia de cataractã pe o zonã opticã > 7 mm, adâncimea > 90% din grosimea corneei, lungimea 45→90°.

- OCCI (incizii corneene opuse): este o altã incizie corneeanã localizatã opus inciziei inițiale, pe meridianul astigmat;
  - ➢ pentru astigmatism conform regulei - inciziile se fac la ora 3 şi 9
  - ➢ pentru astigmatism invers regulei – inciziile se fac la ora 12 şi 6
    - folosirea de IOL-CP foldabile Acrysof torice în cazurile de cataractã cu astigmatism preoperator > 0,75 D.
    - utilizarea laser-ului Excimer postoperator.

Capsulorexis

- A fost descris de Gimbel şi Neuhann. Termenul provine din cuvântul grecesc rhexis (ruptura capsulei anterioare). Se mai numeşte şi capsulorexis circular continuu.
- Avantaje:
  - marginile circulare previn aspirarea oricãrui rest capsular
  - nu determinã stress asupra complexului capsulo-zonular
  - se pot îndepãrtã celulele epiteliale, iar din zona ecuatorului celulele germinative ce favorizeazã OCP
  - introducerea IOL în sacul capsular exercitã forțe identice ce împiedicã cutarea capsulei posterioare.
- Condiții pentru realizarea unui capsulorexis circular continuu:
  - trebuie sã aibã dimensiunea de 5-6 mm (nucleul este > 7-8 mm) şi sã fie rotund
  - se efectueazã cu mãritorul de 1-2x şi în retroiluminare
  - necesitã midriazã maximã
  - camera anterioarã este menținutã cu substanțe vâscoelastice
  - capsula anterioarã trebuie sã depãşeascã partea opticã a pseudofacului cu 0,5 mm.
- Metode de realizare a capsulorexisului:
  - Manualã:
    - ➢ cu chistotomul de 26 G
      - □ se porneşte din centru şi se terminã din exterior, în sensul acelor de ceasornic
      - □ inițial se face o micã rupturã în capsula anterioarã, iar flap-ul creat este direcționat centralizat, devenind complet.
      - □ Avantaje: - se poate face prin side port.
      - □ Dezavantaje: -control mai mic decât cu pensa, poate interfera cu arhitectonica cortexului şi împiedicã vizibilitatea.
    - ➢ cu pensa – cu vârf ascuțit
      - □ cu vârf bont (se începe cu acul)
      - □ se face prin incizie corneeanã.

- Avantaje: -nu interferează cu cortexul, control mai bun, mai uşor de executat.
- Dezavantaje necesitã o incizie mai mare.
- Pensele utilizate sunt: Utrata, McPherson, Kershner, Corydon.

- Radiofrecvența înaltã
  - introdusã de Klohi 1984
  - constã în coagularea şi tãierea capsulei
  - Indicații:
    - în cataractele mature
    - cataracte intumescente
    - -pupile mici.
  - Dezavantaje: -marginile lui sunt mai vulnerabile la manevrele chirurgicale.

- Situații speciale:
  - Absența reflexului roşu – în cataractele albe, brunescente, hemoragii în vitros;
    - se folosesc substanțe colorante pentru capsula anterioarã (Trypan blue 0,1%, Verde de indocianinã)
    - capsulorexis-ul se face cu pensa.
  - La copii: -capsula anterioarã este fragilã şi elasticã
    - capsulorexis-ul se lãrgeşte cu 0,5 → 1 mm dupã efectuare. Este bine sã se înceapã cu un capsulorexis mic;
    - se efectuează cu pensa.
  - Capsule calcificate – la nivelul zonelor calcificate se poate folosi forfecuța Vanas şi se completează capsulorexis-ul
  - In caz de pseudoexfoliere – frecvent apar subluxații ale cristalinului, diaganosticate intraoperator. Se utilizează inel endocapsular pentru stabilizarea sacului.
  - Pupile mici
    - se foloseşte adrenalinã intracamerianã (1/1000) sau substanțã vâscoelasticã pentru midriazã
    - se poate efectua strecht-ul sfincterului pupilar sau se pot utiliza dilatatoare Grishaber

Hidrodisecția

- A fost introdusã pentru prima datã de M.Blumenthal şi practicatã de Faust în 1984.
- Constã în separarea cu lichid a cortexului de capsulã, care se efectuează cu o seringã de 2 ml cu sef fiziologic/BSS la care se montează o canulã de 22-26G.
- După terminarea capsulorexis-ului se introduce canula sub capsula anterioarã în mai multe locuri.

- Dacã nucleul se roteşte uşor existã o hidrodisecţie bunã, care va asigura o irigaţie şi aspiraţie facilã a cortexului.
- Hidrodisecţia se face cu prudenţã în: miopia forte, la vârstnici, în pseudoexfolierea capsularã, cataractã polarã posterioarã, în ochii operaţi de dezlipire de retinã (vitrectomizaţi).

Hidrodeliniaţia

- Reprezintã o separare cu lichid a nucleului de cortex.
- Vârful canulei se introduce prin rexis în cortex pânã când se întâmpinã rezistenţã.
- Semnele evidente de hidrodeliniaţie sunt reprezentate de apariţia „golden ring", nucleul se mişcã înainte, iar camera anterioarã devine mai micã.
- Acest timp favorizeazã rotaţia nucleului şi aspirarea facilã a cortexului.

Emulsificarea nucleului

- Dacã iniţial acest timp s-a efectuat în camera anterioarã sau la nivelul planului irisului, în prezent se efectueazã în camera posterioarã, endocapsular.
- Existã 2 categorii de metode de emulsificare a nucleului:
  - metoda de cracking (divide & conquer, chip & flip);
    - A fost promovatã de Gimbel Poate fi utilizatã şi la nuceleele dure.
    - Constã în crearea unui crater suficient de adânc în centrul nucleului, lãsând în spate un strat de material nuclear.
    - Odatã creat, se roteşte nucleul şi cu chopper-ul se fractueazã nucleul (în tehnica bimanualã) în patru bucãţi mici, care ulterior sunt emulsificate.
  - metoda de chopping (phaco-chop, stop & chop, quick chop). Tehnica stop & chop
    - A fost introdusã de Nagahara în 1993.
    - Utilizeazã liniile de fracturã ale cristalinului pentru a-l rupe.
    - Dupã fixarea tip-ului în centrul nucleului, se introduce chopper-ul pe sub flap-ul capsular şi se taie.
    - Se efectueazã astfel mai multe fragmente nucleare care se emulsificã.

Spãlarea cortexului restant Se poate face monomanual cu ajutorul sondei de irigare-aspirare, fie bimanual cu ajutorul celor 2 sonde de irigare şi una de aspirare.

Polisarea capsulei posterioare Este un timp foarte important în prevenirea opacifierii de capsulã posterioarã. Se face cu sonda de aspiraţie, cu polish.

Introducerea substanţei vâscoelastice intrasacular

- Rolul substanţelor vâscoelastice este de-a menţine sacul cristalinian, camera anterioarã şi de a proteja endoteliul corneean în timpul manevrelor intraoperatorii.

- Există 3 tipuri de substanţe vâscoelastice:
  - coezive – care au abilitatea de a adera, au greutate moleculară mare, tensiune superficială mare, grad mare de pseudoplasticitate. Sunt utilizate la efectuarea capsulorexisului, la inserţia pseudofacului şi sunt uşor de îndepărtat (ex.Healan, Provâsc).
  - dispersive – au greutate moleculară scăzută, abilitate mare de acoperire, pseudoplasticitate scăzută spre moderată (ex.Viscoat, Ocucoat)
  - dispersive-coezive (vâscoadaptative) – greutate moleculară foarte mare, combină avantajele substanţelor dispersive şi coezive (ex.Healon 5, Discovisc).

Inserţia implantului

- Actualmente, se folosesc numai implante de cameră posterioară. Fiecărui IOL-CP i se descrie o parte optică şi hapticele cu rol în fixarea intrasaculară.
- IOL-CP pot fi:
  - monofocale – cu un singur focar (de distanţă sau aproape);
  - multifocale – cu un focar la distanţă şi unul la aproape, determinând independenţa faţă de ochelari. Totuşi, pot apare probleme legate de scăderea sensibilităţii la contrast, uneori ceaţă sau halouri pe timpul nopţii. In aceste cazuri, selecţia pacienţilor este crucială;
  - torice – corectează nu numai ametropia sferică, dar şi astigmatismul până la 3D. Plasarea corectă a implantelor este esenţială
  - acomodative – sunt construite astfel încât să se mişte înainte şi înapoi în sac pentru a permite aomodaţia
- După materialul de fabricaţie, IOL-CP pot fi:
  - rigide (nonflexibile) – sunt fabricte din PMMA. Pentru implantarea lor este necesară o incizie mai mare, de aproximatov 5,5 – 6,5 mm;
  - flexibile (pliabile, foldabile) – sunt confecţionate din acrilat, hidrogel, silicon sau colamer. Pot fi făcute dintr-o singură piesă (în care hapticele şi partea optică sunt făcute dintr-un singur material fără puncte de legătură) sau din 3 piese, în care partea optică şi hapticele sunt confecţionate din materiale diferite. Aceste implante flexibile se introduc fie cu pensa de foldat, fie mai recent cu sisteme speciale numite injectoare (Monarh II, Royal) cu care ele pot fi plasate intraocular printr-o incizie de 2,2 – 3 mm, în funcţie de cartridge-ul folosit, puterea dioptrică şi tipul pseudofacului utilizat.

Indepărtarea vâscoelasticului cu sistemul de irigare şi aspirare

- Este important de îndepărtat substaţa vâscoelastică atât din camera anterioară, cât şi din spatele cristalinului artificial, pentru un mai bun contact al acestuia la capsula posterioară, mai ales în cazul cristalinului hidrofob care are şi un grad de adezivitate.

- Acest timp previne hipertonia oculară postoperatorie şi determină stabilizarea cristalinului artificial (important în cazul implantelor multifocale şi torice).

Sigilarea side-porturilor şi a plăgii corneene

- Se face cu ajutorul unei canule, injectând ser fiziologic la nivelul plăgii corneene şi side-porturilor, până la albirea zonei.
- La sfârşitul operației se instilează o picătură de corticosteroid.

Complicații intraoperatorii

- Legate de anestezia locală
  - Hematomul retrobulbar
    - Poate apare imediat sau tardiv după injecția parabulbară cu anestezic.
    - Clinic, apare ptoză palpebrală, chemozis şi congestie conjunctivală, limitarea motilității oculare, edem şi hematom palpebral.
    - Ca tratament, se recomandă compresiune oculară şi eventual agenți hiperosmotici pentru scăderea presiunii intraoculare. Se indică temporizarea operației.
  - Strabism - Poate apare prin lezarea mușchiului drept inferior (paralizie sau fibrozã) prin injecție parabulbară.
  - Perforarea globului ocular - Poate să nu fie remarcată imediat, ci la câteva zile postoperator. La examinarea fundului de ochi se evidențiază flocoane hemoragice şi rupturi retiniene.
  - Anestezie centrală
    - Este determinată de împrăştierea anesteziculuide-a lungul tecii meningeale a nervului optic. Riscul crescut este la anestezia cu lidocainã
    - Clinic, se manifestă prin confuzie mentală, disfagie, dispnee, apnee, amauroza ochiului congener.
- Legate de timpii operatori
  - Pierderea capsulorexisului – se încearcă refacerea lui. Dacă este mult dus în periferie se preferă schimbarea tehnicii intraoperatorii.
  - Extensia capsulorexisului in periferie – se reumple camera anterioara cu substanta vascoelastica cu greutate moleculara mare, pentru a sesiza exact extensia capsulorexisului si cu ajutorul unei pense se incearca redirectionarea capsulorexisului spre centru.
  - Capsulorexis prea mic – intotdeauna trebuie largit, pentru ca in postoperator poate determina fimoza sacului cristalinian. Largirea se poate efectua cu forfecuta Vanas care se introduce prin incizia principala si se realizeaza o mica taietura la nivelul capsulorexisului. Apoi se apuca acest mic fragment cu o pensa si se deruleaza capsulorexisul intr-o maniera circulara.

- Ruptura capsulei posterioare – poate fi asociatã cu pierderea de vitros.
  - Dacã ruptura este micã fãrã pierdere de vitros se poate implanta pseudofacul intrasacular.
  - Dacã ruptura este mai mare, cu pierdere de vitros, se face capsulorexis posterior, vitrectomie anterioarã şi implantare de IOL-CP intrasacular.
  - In cazul în care breşa capsularã este foarte largã şi nu mai existã suport capsular, se efectueazã vitrectomie anterioarã cu fixarea unui IOL – tip Artizan sau cu fixare scleralã.
- Luxarea nucleului sau fragmentelor nucleare în vitros
  - Poate apare în timpul emulsificării nucleului, datoritã rupturii capsulei posterioare.
  - In cazul fragmentelor foarte mici, nu necesitã tratament.
  - Dacã sunt mai multe fragmente nucleare (mai mult de 25% din cristalin), trebuie extrase cât mai curând prin vitrectomie posterioarã prin pars plana.
- Hemoragie supracoroidianã
  - Reprezintã o sângerare abundentã în spațiul supracoroidian, ce determinã o evacuare a conținutului globului ocular. In timpul facoemulsificării apare rar.
  - Ca factori de risc existã: scãderea bruscã a presiunii intraoculare, manevra Valsalva, tuse, pierdere de vitros, creştere marcată a tensiunii arteriale, diabetul zaharat, vârsta înaintată, glaucomul sau miopia forte.
  - Clinic, debutul este prin scăderea accentuată a profunzimii camerei anterioare, creşterea presiunii intraoculare cu prolaps irian, urmată de pierdere de vitros, pierderea reflexului roşu al pupilei.
  - Ca tratament se impune sutura rapidă, administrarea de agenți hiperosmotici.
- Prolapsul irian - Apare datorită unei plăgi prea largi sau prea posterioare, presiunii intraoculare prea mare sau în caz de hemoragie expulzivă
- Arderea plăgii
  - Este o traumă termică datorită vârfului de phaco, în lipsa irigării.
  - Cauza poate fi o plagă prea strîmtă, lipsa BSS în sticla de infuzie, obturarea phaco-tip-ului sau vârful phaco-ului fără strat protector.
  - Apare ca o albire a plăgii, distorsiune şi chiar astigmatism
- Decolarea membranei Descemet

- Este consecința manipulării incorecte în timpul operației şi poate determina edem corneean sau decompensarea corneeană.
- Tratamentul constă în introducerea unei bule de aer.

Complicații postoperatorii

- Precoce
  - Keratita striată
    - Este rezultatul deteriorării endoteliului corneean prin instrumente, implante sau spălare excesivă. Poate fi prevenită prin folosirea substanțelor vâscoelastice.
    - Clinic, se manifestă prin cute descemetiene şi edem corneean.
    - Tratamentul constă în instilarea de corticosteroizi, cu evoluție favorabilă în câteva zile
  - Endoftalmita acută bacteriană
    - Este o complicație foarte gravă, cu o frecvență de 1 la 1000 cazuri
    - Etiologia este reprezentată de Stafilococul epidermitis, aureus, Pseudomonas aeruginoza şi Proteus.
    - Manifestările apar la 2-5 zile postoperator cu scăderea acuității vizuale, durere moderată spre severă, fotofobie.

      Biomicrosocopia relevă edem palpebral şi periorbital, congestie conjunctivală, chemozis, hipopion, edem corneean, miază.
    - Diagnosticul diferențial se face cu:
      - irita facoanafilactică (prin retenție de material cristalinian), care evoluează cu exudație marcată în camera anterioară, flocoane în vitros, dar fără durere şi hipopion
      - reacția toxică la unele substanțe folosite intraoperator.
    - Profilaxia constă în:
      - tratamentul înaintea operației a blefaritelor stafilococice, conjunctivitelor, dacriocistitelor;
      - betadinizare preoperatorie (instilare de povidone-iodine) asociat cu instilare de Ofloxacină cu 1 zi preoperator (3-4/zi) şi cu 1 oră înaintea operației.
    - Tratamentul constă în:
      - administrarea generală de antibiotice pentru germeni gram pozitivi şi gram negativi (Ceftazidime şi Vancomicină);
      - injecții perabulbare cu Cefalosporine (100 mg) cu Vancomicină (25 mg) sau Gentamicină (20 mg) cu

Cefuroxine (125 mg). Injecţiile se repetă timp de 5-7-10 zile

- instilaţii oculare cu Ofloxacină tot la 60 de minute;
- administrarea intravitreană de antibiotice; Amicacină (0,4 mg în 0,1 ml) sau Ceftazidine (2 mg în 0,1 ml) şi Vancomicinã (1 mg în 0,1 ml) prin pars plana
- vitrectomia se recomandă dacă acuitatea vizuală este de percepţia luminii. Dacă acuitatea vizualã este umbra mâinii, vitrectomia nu este necesară
- administrarea parabulbară de Dexametazon 4 mg (1 ml) zilnic timp de 4-6 zile;
- instilaţii oculare cu corticosteroizi de 5x/zi.

➢ Prognosticul vizual depinde de etiologie şi de precocitatea tratamentului.

- Prolapsul irian
  - ➢ Apare datorită unei incizii incorecte sau în caz de pierdere de vitros intraoperator, consecinţa unei vitrectomii anterioare insuficiente.
  - ➢ Necesită repunerea rapidă şi eventual sutura plăgii cu un fir. Nerezolvată, complicaţia poate genera astigmatism marcat, endoftalmită, uveită anterioară cronică şi edem macular cistoid
- Dislocările implantelor de cristalin artificial
  - ➢ Captura pupilară. Reprezintă ieşirea părţii optice parţial sau în totalitate în faţa irisului. Poate fi favorizată de un capsulorexis incomplet sau prea larg, plasarea IOL-CP în sulcusul ciliar, dilatare maximă şi presiunea vitrosului Se poate încerca o dilatare maximă a pupilei, se poziţionează bolnavul cu faţa în jos şi apoi se instilează un miotic. In cazul în care nu se reuşeşte se va repoziţiona chirurgical pseudofacul
  - ➢ Sunset syndrome. Constă în dislocarea IOL-CP în vitros. Complicaţia apare ca rezultat al rupturii zonulare în cursul implantării, nedecelată intraoperator. Necesită extragerea IOL-CP din vitros şi implantarea unui pseudofac cu fixare scleralã sau de tip Artizan, asociat cu vitrectomie anterioară.
  - ➢ Sunrise syndrome Reprezintă o dislocare în sus a IOL-CP, ca rezultat al unei inserări asimetrice a lui (o ansă în sulcus şi una în sac). Dacă dislocarea nu e mare se pot folosi coliruri miotice. Dacă subiectiv pacientul se plînge de diplopie, halouri unde luminoase, se va repoziţiona IOL-CP sau se indicã chiar explantare cu reimplantarea altui IOL-CP.
- Hipertonia oculară

- Este o complicaţie destul de frecventă după chirurgia cataractei şi se datorează remanenței substanțelor vâscoelastice folosite pe parcursul actului chirurgical. De aceea, profilaxia acestei complicații se face prin îndepărtarea vâscoelasticului atât din camera anterioară, cât şi din spatele IOL.
- Alte cauze de hipertonie oculară pot fi: hipema, cortex restant, blocajul pupilar, glaucomul preexistent nediagnosticat, uzul corticosteroizilor (persoane cu susceptibilitate crescută) sau sinechii periferice anterioare
- Tratamentul constă din administrarea locală de coliruri antiglaucomatoase de tip betablocant sau/şi inhibitori de anhidrază carbonică.

- Tardive
  - Keratopatia pseudofachică buloasă. Reprezintă un edem corneean cronic, care persistă după operația de cataractă. Poate fi determinată de traumatismul chirurgical asupra endoteliului corneean, de atingerea endoteliului cu vitros sau anse de IOL-CA sau fixare iriană. Pacienții cu distrofie endotelială Fuchs sunt susceptibili la această complicație.
  - Keratoliza (Necroza sterilă a corneei)
    - Poate apare după luni de zile după chirurgia cataractei la cei cu kerato-conjunctivită sicca, sindrom Sjogren, anomalii de colagen (artrita reumatoidă). Apare prin eliberarea colagenazei din celulele inflamatorii. Ca profilaxie intră în discuție obturarea punctelor lacrimale înainte de operație şi folosirea postoperator de lacrimi artificiale şi lentilă de contact terapeutică. Uneori este necesară administrarea generală de Methotrexat, Ciclofosfamidă şi Ciclosporină
    - Dacă evoluția este nefavorabilă, cu tendință la perforarea corneeană se recomandă keratoplastie perforantă sau lamelară
  - Sindromul uveită glaucom hipemă (UGH)
    - Apare mai frecvent la implantul de cristalin de cameră anterioară, modele vechi. Este rezultatul mărimii necorespunzătoare a pseudofacului, contactului dintre el şi structurile vasculare sau defectelor de fabricare care generează traumatisme repetitive asupra structurilor angulare şi iriene.
    - Tratamentul constă în instilații cu midriatice, corticosteroizi şi antiglaucomatoase. De regulă însă trebuie practicată explantare
  - Endoftalmita cronică
    - Apare după săptămîni sau luni postoperator prin " înserarea" unui germene cu virulență diminuată în sacul capsular. Cei mai frecvenți agenți cauzatori sunt: Propionil bacterium şi Stafilococul epidermitis

- Clinic se manifestă prin debut insidios cu iridociclite repetate, cu precipitate mari pe endoteliul corneean. Pentru etiologie cu Propionil bacterium pledează formarea unei plăci opace, albicioase în spatele IOL pe capsula posterioară.
- Tratamentul constă în:
  - local – instilații cu corticosteroizi şi antibiotice în asociere cu injecții parabulbare cu steroizi;
  - injecții intravitreene cu Vancomicină au un efect benefic;
  - explantarea IOL cu spălarea intrasaculară cu antibiotic este indicată în situațiile severe.

- Dislocările IOL-CP - Pot apare şi tardiv
- Opacifierea capsulei posterioare -
- Edemul macular cristoid (Sindrom Irvine-Gass)
  - Este o complicație ce generează scăderea acuității vizuale, putând apare după chirurgia cataractei cu sau fără complicații, la 3-6 luni postoperator.
  - Frecvența complicației este mai mare de 40-60% după extracția intracapsulară a cristalinului față de 1→11% după extracția extracapsulară a cristalinului. După facoemulsificare procentul este mai mic de 1%.
  - Factorii de risc incriminați în apariția complicației sunt: ruptura capsulară, dislocarea IOL, iris tuck, implante cu fixare iriană, contact vitreean cu plaga operatorie, ochi cu uveite cronice.
  - Patogenia este necunoscută, dar trigger-ul constă într-o creştere a permeabilității capilarelor perifoveolare asociată cu o instabilitate vasculară intraoculară generalizată, hipotonie oculară, un grad de inflamație cu eliberare de prostaglandine, precum şi tracțiuni vitreene.
  - Clinic, se manifestă prin scăderea acuității vizuale. Angiofluorografic se decelează o hiperfluorescență în "petală de floare ", leakage tardiv şi staining tardiv al nervului optic.
  - Tratamentul constă în administrarea topică de steroizi şi antiinflamatoare nesterodiene asociate cu injecții parabulbare cu kenalog
  - In cazul evoluției favorabile sub terapia medicală se recomandă tratamentul chirurgical, constând în laser Yag-Neodinium sau vitrectomie pentru îndepărtarea vitrosului din plagă sau a tracțiunilor vitreene din dreptul maculei
- Dezlipirea de retină
  - Apare în 2-3% a cazurilor după extracția intracapsulară a cristalinului şi în 0,5-2% după tehnica extracapsulară.

Complicația poate surveni la 6 luni postoperator sau după o eventuală capsulotomie laser Yag

- Factorii de risc incriminați în apariția complicației sunt: ruptura capsulei posterioare, miopia axială (peste 25 mm), degenerescența lattice a retinei, dezlipire de retină pe ochiul congener, pierderea de vitros intraoperatorie nerezolvată corespunzător.
- Acest din urmă factor creşte frecvența dezlipirii de retină până la 15%.
- Ca atare o capsulă posterioară intactă scade incidența complicației. De aceea, **capsulotomia laser Yag se recomandă a fi efectuată dacă este necesară, la minim 6 luni postoperator.**
- Tratamentul este chirurgical.

- Astigmatismul indus operator
  - Este influențat de localizarea inciziei, lungimea ei şi eventual de prezența suturii.
  - Pentru un astigmatism postoperator minim se recomandă efectuarea inciziei corneene supratemporal, dreaptă, paralelă cu limbul pe meridianul cel mai astigmat. Se consideră că, o incizie fără sutură în cornee clară va induce un astigmatism de 0,25-0,5D
- Erori biometrice Apar datoritã biometriei oculare inexacte, consecința erorilor lungimii axiale a globului ocular sau măsurătorilor keratometrice. Modalitățile de rezolvare pot fi prin: laser Excimer (PRK sau lasik) în funcție de viciul de refracție postoperator, tehnica piggy-back sau explantare cu reimplantare de IOL

Cataracte în situații speciale

Cataracta în ochii cu hipermetropie forte

- Chirurgia cataractei este o provocare datorită necesității controlului presiunii intraoculare, calculului implantului de cristalin artificial şi dificultăților intraoperatorii datorită particularităților ochiului hipermetrop.
- Consideratii preoperatorii
  - Hipermetropul poate fi divizat din punct de vedere anatomic în 2 grupe:
    - dimensiuni normale ale segmentului anterior. Holladay a arătat o frecvență de 83%.
    - dimensiuni reduse ale segmentului anterior. Holladay evidențiază o frecvență de 17 %. În aceste cazuri dimensiunea cristalinului este normală sau chiar mai mare comparativ cu dimensiunea globului ocular, ceea ce

determină o deplasare a diafragmului iridocristalinian, cu îngustarea camerei anterioare şi risc crescut de glaucom acut.

- Examenul ocular va cuprinde:
  - determinarea acuității vizuale cu corecție optimă;
  - refractometria şi keratometria
  - biomicroscopia pentru evaluarea adâncimii camerei anterioare şi gradului de opacifiere al cristalinului;
  - măsurarea presiunii intraoculare; episoadele de creştere a presiunii intraoculare afectează endoteliul corneean;
  - examenul fundului de ochi pentru decelarea altor patologii: coloboame corioretiniene, vitros hiperplazic, displazii retiniene.
- Biometria oculară
  - Se preferă tehnica prin imersie, care asigură o acuratețe mai mare sau interferometria (IOL Master) dacă mediile o permit.
  - Formulele de calcul utilizate în aceste cazuri sunt cele teoretice: Haigis,Holladay II. Alegerea puterii implantului este legată de eroarea refractivă a ochiului congener.

- Considerații intraoperatorii
  - Anestezia
    - topică este de preferat asociată cu injectarea intracamerală de lidocaină;
    - parabulbară se recomandă pentru a evita complicațiile legate de profunzimea mică a camerei anterioare, prolapsul irian şi blocul pupilar.
  - Incizia
    - localizarea – temporală sau pe meridianul cel mai astigmat, oferind spațiu de manipulare al instrumentarului;
    - lungimea tunelului trebuie să fie mai mică decât normal deoarece diametrul corneean este mai mic şi camera anterioară mai îngustă şi astfel asigură o vizibilitate bună
    - intrarea în camera anterioară trebuie să fie mai corneeană pentru a preveni prolapsul irian sau deteriorarea corneeană
  - Pupila - la hipermetropii mari midriaza nu este maximă
  - Capsulorexis
    - trebuie efectuat după colorarea capsulei anterioare şi sub vâscoelastic pentru a contrabalansa presiunea pozitivă a vitrosului;
    - se va efectua cu un ac de 26G sau cu pensa de side-port;
    - dimensiunea:, trebuie să fie mai larg concordant cu dimensiunile corneei.
  - Emulsificarea nucleului
    - se va efectua sub protecția endoteliului corneean ;

- se vor evita energiile mari de ultrasunete, flow-rate-ul =30-35 cc/min, iar vacuum-ul=300-350.
- Tehnica de folosit este stop&chop, pentru minimizarea stresului zonular şi deteriorarea endoteliului corneean;
- Vârful folosit este Kelman .

- Aspirarea cortexului şi polisarea capsulei posterioare se va efectua cu blândețe pentru a nu aspira capsula
- Implantarea cristalinului artificial
  - se va efectua intrasacular sub vâscoaelastic;
  - se va avea în vedere faptul că implantul este mai gros;
  - se pot folosi cristaline artificiale monofocale sau multifocale.
- Complicații intraoperatorii
  - ruptura capsulei posterioare cu pierdere de vitros, ceea ce necesită vitrectomie anterioară (cele mai frecvente)
  - efuziunea supracoroidiană cu scăderea profunzimii camerei anterioare şi creşterea presiunii intraoculare, necesitând capsulotomie posterioară şi hialodotomie anterioară sau pars plana vitrectomie.
- Complicații postoperatorii
  - edemul macular cistoid este citat destul de frecvent;
  - creşteri tranzitorii ale presiunii intraoculare;
  - hipermetropie reziduală prin eroare biometrică ceea ce necesită tehnica Lasik.

Cataracta în miopia forte

- Operația de cataractă în miopia forte prezintă o serie de particularități, care o diferențiaza de operatia de rutină
- In ochii miopi dezvoltarea cataractei este precoce şi de regulă pacienții sunt tineri.
- Facoemulsificarea necesită o atenție deosebită deoarece ochii miopi au variații anatomice şi un comportament diferit intraoperator.
- Particularitățile sunt în legatură cu biometria, anestezia, tehnica operatorie, alegerea implantului de cristalin artificial şi complicațiile postoperatorii.
- Considerații preoperatorii
  - Anamneza va stabili dacă pacientul a suferit chirurgie refractivă corneeană, dacă este purtător de lentile de contact şi dacă prezintă patologie glaucomatoasă.
  - Examenul ocular trebuie făcut detailat şi va cuprinde :
    - determinarea acuității cu corecție optimă;
    - refractometria , dacă este posibil;
    - keratometria;
    - determinarea presiunii intraoculare;
    - biomicroscopia, care va stabili gradul de opacifiere al cristalinului şi localizarea opacităților;

- examinarea pupilei –prezența unui defect pupilar aferent este un indicator al compromiterii nervului optic;
- examenul fundului de ochi prin oftalmoscopie indirectă dă informații asupra periferiei retinei (găuri retiniene) şi prezența decolării posterioare de vitros;
- ecobiometria tip B este utilă pentru decelarea dezlipirii de retină, prezența stafiloamelor posterioare şi măsurarea axului anteroposterior al globului ocular.

- Biometria oculară
  - Se preferă tehnica de contact sau interferometria dacă mediile sunt transparente. În caz de stafilom posterior obligator se va măsura axul anteroposterior al globului ocular prin ecobiometrie de tip B.
  - Formula de calcul folosită este SRK T având în vedere că AXL este peste 26 mm.
  - Target-ul refractiv postoperator este de miopie mică (-2-3 D). Uneori apar erori refractive în postoperator de 4-5 D, în cazul stafiloamelor posterioare.
  - Pacientul nu va fi lasat afak, ci se va implanta un implant de cristalin artificial, chiar cu putere negativă, pentru stabilitatea intraoculară şi limitarea oftalmodonezisului, cu scăderea tracțiunilor vitreoretiniene.
  - Se va alege un implant cu o parte optică mare de 6 mm, având în vedere că miopul are o pupilă mare, precum şi pentru eventualitatea unei chirurgii vitreoretiniene.
  - Se recomanda cristaline artificiale acrilice hidrofobe cu design square edge; nu sunt indicate implantele siliconice deoarece în cazul unei chirurgii vitreoretiniene cu tamponadă cu silicon, picăturile de silicon se aşează pe suprafața implantului şi determină tulburări de vedere majore

- Considerații intraoperatorii
  - Anestezia
    - este controversată la miopi.
    - topică – se efectuează cu instilații de Benoxi şi poate fi suplimentată cu lidocaină injectata în camera anterioară.
    - peribulbară –la care se va evită perforarea globului ocular. Uneori este mai indicată decât cea topică datorită fotofobiei miopului şi ca atare colaborarea va fi mai bună.
  - Incizia corneeană
    - Se preferă un tunel corneean scurt de 1.5 mm, deoarece un tunel lung creează distorsiuni corneene intraoperator cu vizibilitate precară

- Localizarea este superioară sau temporala. Trebuie să fie aproape de periferia corneei (permite vizualizarea instrumentelor în ochi)

DISLOCĂRILE CRISTALINULUI.

- Reprezintã o deplasare a cristalinului de la poziția normalã
- Ele pot fi congenitale sau dobândite, parțiale (subluxații) sau totale (luxații).

Dislocãrile congenitale

Sindromul Marfan

- Reprezintã o tulburare a țesutului conjunctiv caracterizat prin distrofie mezodermalã hipoplazicã.
- Se transmite autosomal dominant determinat de mutații la nivelul genei fibrilinei situate pe cromozomul 15 q .
- In unele cazuri existã antecedente eredocolaterale, în altele nu.
- General
  - modificări scheletale – membre lungi în comparație cu trunchiul, arahnodactilie, torace excavat, scoliozã;
  - lipsã dezvoltare a muşchilor cu risc mare de hernie;
  - anomalii cardiovasculare, dilatare aorticã, anevrisme ale aortei ascendente, prolaps de valvã mitralã;
- Oculare:
  - subluxația de cristalin, bilateralã simetricã, de regulã supero-temporalã în 80% a cazurilor , uneori cristalinul este microsferic , zonula Zinn este întinsã şi tensionatã.
  - anomalii la nivelul unghiului (în 75%) şi pot fi generatoare de glaucoma; glaucomul poate apare şi prin blocaj pupilar.
  - dezlipirea de retinã asociatã cu degenerescența lattice.
  - altele pot fi: sclera albastrã, miopie cristalinianã, dilatare deficitarã a pupilei datoritã hipodezvoltãrii muşchiului pupilar.

Sindromul Weill - Marchesani

- Reprezintã o tulburare a țesutului conujunctiv caracterizat printr-o distrofie mezodermalã hiperplazicã.
- Se transmite autosomal recesiv.
- sistemic: staturã mica, scurt, degete brahidactilice şi handicap mental
- Oculare
  - microsferofachie
  - subluxație de cristalin bilateralã şi inferioarã
  - modificări angulare ca disgenezie mezodermalã
  - dezlipire de retinã.

Homocistinuria

- Reprezintã o tulburare congenitalã de metabolism, caracterizatã de o activitate hepaticã scãzutã a sintetazei, cu acumularea de homocistinã şi methioninã.
- Transmiterea este autosomal recesivã.
- General
  - modificări scheletale: staturã înaltã, slab, arahnodactilie (mai rarã ca în Marfan), osteoporozã;
  - complicații vasculare, sunt secundare unei agregări plachetare accentuate, favorizând tromboza;
  - alte: păr auriu, roşcatã în obraji, şi handicap mental;
- Ocular:
  - subluxații de cristalin bilateralã inferioarã şi apare la 10 ani
  - glaucomul poate fi determinat de blocajul pupilar sau prin dislocarea întregului cristalin în camera anterioarã.

Tratamentul dislocãrilor

- Corecție opticã cu lentile aeriene pentru corecția miopiei ± astigmatismului miopic.
- Chirurgical pentru ameliorarea acuității vizuale.
  - extracția cristalinului cu vitrectomie anterioarã si fixarea unui IOL-CP cu fixare scleralã;
  - introducerea unui inel inatrasacular dupã capsulorexis şi IOL-CP foldabil;
  - lensectomie prin pars plana cu vitrectomie anterioarã.

Dislocãrile dobândite

- Apar de regulã în context traumatic, tumoral (tumori uveale), dupã procesele inflamatorii care "sensibilizeazã" zonula Zinn în cataractele hipermature sau miopie forte.

Subluxațiile

- Se manifestã clinic prin: acuitate vizualã normalã sau scãzutã, în funcție de etiologie şi de statusul ocular, asociatã uneori cu diplopie;
- Biomicroscopic se evidențiazã camera anterioarã inegalã ca profunzime, iridodonezis (tremurãtura irisului) vitros în camera anterioarã, iridofacodonezis. Pe pupila dilatatã se observã ecuatorul cristalinian.
- In evoluție poate apare glaucomul secundar prin blocaj pupilar sau trabecular cu vitros.
- Dacã subluxația nu este mare se poate temporiza intervenția chirurgicalã.
  - Dacã este întinsã sau survine pe un ochi cataractat se recomandã extracția cristalinului.

- Dacã existã zonulã suficientã se face facoemulsificare precedatã de vitrectomie anterioarã (dacã existã vitros în camera anterioarã).
- In cazul unei zonule insuficiente se poate insera intrasacular un inel de tensiune (endocapsular tension ring), urmatã de facoemulsificare.

Bibliografie

1. *American Academy of Ophthalmology Basic and Clinical Science Course-Lens and Cataract, Ed.Leo, SUA, 2001-2002, 5-55, 179-190.*
2. *Buratto L: Extracapsular cataract microsurgery and posterior chamber intraocular lenses, Ed.Fogliara, Milano, 1989, 130-140.*
3. *Cernea P: Fiziologie oculară, Ed.Medicalã, Bucureşti, 1986, 27-42, 288-295.*
4. *Dumitrache Marieta Oftalmologie clinică, Ed Universitară Carol Davila, Bucureşti, 2008*
5. *Dumitrache Marieta Oftalmopediatrie, Ed Universitară Carol Davila, Bucureşti, 2010*
6. *Friedmann Kaiser Trotler: Review of Ophthalomogy, Ed.Elsevier, Sanders, 2005,193-195, 236-238, 284-285, 286-290.*
7. *Gimbel H: Intraoperative management of posterior capsule tears in phakoemulsification and IOL implantation, Ophthalmology, 2001, 108-112, 2190.*
8. *Gimbel HV, Neuhannt, Continuous Circular Capsulorexis, J Cataract Refract Surg, 1991, 17, 110-111.*
9. *Hoffer KJ, Mc Farland JE: Intracameral subcapsular fluorescein staining for improved visualization during capsulorhesix in mature cataracts, J.Cataract Refract Surg, 1993, 19-566.*
10. *Kanski J: Clinical Ophthalmogy, 4th ed, Ed.Butterworth Heinemann, New Delhi, 2000, 156-178.*
11. *Koretz J, Accomodation and presbiopya, in: Albert DM, Jacobiec FA, EDS Principles and Practice of Ophthalmology, Philadelphia, Saunders, 1994, 270-281.*
12. *Lang G: Ophthalmology. A pocket text book Atlas, Ed.Thieme Verlag, Stuttgart, 2nd edition, 2004, 169-201, 284-285, 339-340.*
13. *Naumann Go, Schlotzer-Schredhardt, Kuchle M, Pseudoexfoliation syndrome for the comprehensive ophthalmologist. Intraocular and systemic manifestations. Ophthalmology, 1998, 105-951-968.*
14. *Packard R,D, Kinnear F: Manual of cataract and intraocular lens surgery, Ed.Churchill Livingstone, London, 1991, 14-25, 26-30, 115-117.*
15. *Paterson CA, Delamere NA. The lens in: Hart WM jr, Ed.Adler's Physiology of the Eye. 9th Ed.St.Louis, Mosby, 1992, 348-390.*
16. *Ritch R, Exfoliation syndrome in: Focal points: Clinical modules for ophthalmologists, San Francisco, American Academy of Ophthalmology, ;1994. vol.12, nr.9.*
17. *Schammas J: Intraocular lens power calculations, Ed.Slack Corporation. Thorofare, 2003, 59-69, 97-98, 101-102, 115-120, 199-217.*

18. *Steinert I: Indications, complications and treatement in cataract surgery, Ed.Lipincott, Philadelphia, 1995, 271-273, 279-291, 364-368.*
19. *Vaspayee RB, Angra SK, Honavar SG, et al. Capsulotomy for phakoemulsification in hipermature cataracts, J Cataract Refract Surg, 1995, 21, 612-615.*
20. *Vaspayee RB, Bansal A, Sharmaen, Dada T, Dada VK: Phakoemulsification of white hipermature cataract, J Cataract Refract Surg, ;1999, 25, 1157-1160.*
21. *Vaspayee RB, Sharma N, Pandey S, Tityal J: Phakoemulsification surgery, Ed.Jaypee Brothers, New Delhi, 2005, 23-70, 79-133.*

Capitolul 17

GLAUCOMUL

M.Filip
A.Filip

- Glaucomul reprezintă un grup heterogen de boli oculare caracterizate prin modificări specifice structurale şi funcţionale ale nervului optic, cu potenţial de a produce orbirea.
- A doua cauză de orbire produsă de afecţiuni oftalmologice la populaţia între 18 şi 65 de ani la nivel mondial (dupa cataractă), glaucomul este în acelaşi timp prima cauză de orbire ireversibilă.
- Cea mai alarmantă caracteristică a glaucomului este debutul lent şi absenţa simptomelor, ceea ce duce la întârzierea diagosticării uneori până în stadii avansate. Astfel, jumătate din pacienţii cu glaucom nu ştiu de fapt că au această boală.
- Neuropatia optică glaucomatoasă are etiologie multifactorială şi se caracterizează prin pierderea celulelor ganglionare retiniene şi a axonilor acesteia, pe o perioadă de timp variabilă în funcţie de forma clinică.
    - Aceasta duce la modificări morfologice specifice ale discului optic şi la modificări funcţionale caracterizate prin deficite de câmp vizual.
    - Deficitele de câmp vizual din glaucom sunt deseori detectate abia după pierderea a 40% dintre axoni.
- Fiziopatologia neuropatiei optice glaucomatoase nu este deplin elucidată:
    - leziunea iniţială poate fi atât la nivelul corpului celulei ganglionare retiniene, cât şi la nivelul axonilor.
    - indiferent de sediul leziunii iniţiale şi de mecanismele moleculare ale neuropatiei optice glaucomatoase, rezultatul final este moartea celulei ganglionare şi a axonilor acesteia, care are drept consecintă pierderea progresivă a vederii.
- **presiunea intraoculară crescută reprezintă cel mai important factor de risc pentru dezvoltarea glaucomului- este deci principala, dar nu singura cauză a glaucomului.**
- Alţi factori de risc pentru glaucom sunt:
    - varsta avansată (> 60 ani)
    - rasa africană, hispanică şi asiatică
    - miopia forte
    - medicaţia antihipertensivă
    - hipotensiunea arterială esenţială sau indusă medicamentos (exemplu prin medicaţie antihipertensivă)
    - vasospasmul
    - diabetul zaharat
    - hipotiroidia
    - medicaţia cortizonică
    - antecedentele familiale pozitive pentru glaucom
    - corneea subţire (< 500μm).
    - vârsta peste 60 de ani;
    - istoricul familial pozitiv de glaucom (defecte genetice mono sau plurigenice care cresc susceptibilitatea de a dezvolta glaucom);

- **HTIO- cel mai important factor de risc pentru dezvoltarea glaucomului;**
- alte boli oculare (traumatisme oculare, dezlipire de retină, tumori oculare, uveite);
- anumite tipuri de intervenţii chirurgicale intraoculare în antecedente

- Exista două tipuri principale de glaucom diferite atât din punct de vedere al simptomatologiei clinice cât şi al metodelor de tratament.:
  - glaucomul primitiv cu unghi deschis
  - glaucomul primitiv cu unghi îngust/închis,
- Toate tipurile de glaucom necesita diagnosticul precoce şi controlul bolii printr-o terapie adecvată pentru a preveni pierderea vizuală ireversibilă.
- Patogenia glaucomului este **multifactorială**, considerându-se că asupra corpului celulelor ganglionare retiniene şi a axonilor acestora acţionează factori multipli.
  - Presiunea intraoculară (PIO) crescută şi disfuncţia vasculară circulatorie sunt mecanismele care produc leziunile iniţiale din atrofia optică glaucomatoasă. Leziunile iniţiale ar consta în obstrucţia fluxului axoplasmic în axonii CGR la nivelul lamina cribrosa, alterarea microcirculaţiei nervului optic la nivelul laminei cribrosa şi modificări ale ţesutului glial şi conjunctiv al laminei cribrosa. Leziunile secundare sunt consecinţa efectului toxic metabolic al glutamatului eliberat de neuronii afectaţi, ca urmare a superproducţiei de radicali liberi precum oxidul nitric.
  - Apoptoza neuronală produce leziunile iniţiale în neuropatia optică glaucomatosă. Excavaţia glaucomatoasă apare prin pierderea axonilor CGR, care se însoţeşte de pierderea corpilor celulari ai CGR.. Apoptoza, sau moartea celulară programată se caracterizează prin distrucţia nucleului celular, urmată de ruperea membranei celulare şi fagocitarea celulei distruse de către celulele învecinate, evenimente care au loc în absenţa inflamaţiei. Apoptoza s-a dovedit a fi un mecanism primar şi precoce al morţii CGR în glaucom, dar este implicată şi în stadiile tardive.

TEORII PATOGENICE ÎN GLAUCOM
GLAUCOMUL PRIMITIV CU UNGHI DESCHIS

Teoria presională

- Creşterea presiunii intraoculare este cel mai important mecanism care duce la dezvoltarea glaucomului, fiind prezentă în 90% dintre formele clinice de glaucom.
- **Valoarea presiunii intraoculare** este determinată de rata producţiei şi rata eliminării umorii apoase. Creşterea producţiei sau scăderea drenajului umorii apoase sunt urmate de creşterea PIO. Umoarea apoasă este fluidul care umple spaţiul dintre cristalin şi cornee si este secretată în camera

posterioară de corpul ciliar, mai exact de celulele epiteliale nepigmentate ale corpului ciliar- pars plicata. Umoarea apoasă circulă prin spațiul îngust dintre fața anterioară a cristalinului şi fața posterioară a irisului, ajungând prin pupilă în camera anterioară şi drenându-se apoi din camera anterioară prin rețeaua trabeculară. De aici se drenează mai departe în canalul Schlemm astfel: direct, prin venele apoase în venele episclerale şi indirect, prin canalele colectoare în venele episclerale şi mai departe în venele orbitei.

- **Secreția activă** a umorii apoase de către celulele epiteliale nepigmentate este un proces metabolic în care este implicat sistemul enzimatic al Sodiu/Potasiu- ATP-azei (care pompează ionii de sodiu în camera posterioară, apa urmând pasiv ionii de sodiu conform gradientului osmotic). O altă enzimă, anhidraza carbonică este şi ea implicată în producția umorii apoase.
- **Eliminarea umorii apoase** se realizează continuu, la o rată care balansează producția continuă din corpul ciliar prin doua căi principale: calea trabeculară (convențională) şi calea uveoscleralã (neconvențională).
  - **Calea trabeculară** este responsabilă pentru eliminarea a 90% din umoarea apoasă. Aceasta trece prin rețeaua trabeculară (trabecul) în canalul Schlemm fiind apoi drenată de venele episclerale. Rețeaua trabeculară are cea mai mare rezistență la flux, drenajul prin ea fiind dependent de PIO.
    - Rețeaua trabeculară este o structură aflată în unghiul camerei anterioare şi formată din trei porțiuni:
      - Trabeculul uveal- este porțiunea internă a trabeculului care se extinde de la rădăcina irisului la linia Schwalbe şi constă din spații inter-trabeculare largi, cu rezistență scăzută la flux.
      - Trabeculul corneoscleral- este porțiunea medie a trabeculului care se extinde de la pintenele scleral la linia Schwalbe, având spații inter-trabeculare mai mici decât trabeculul uveal.
      - Trabeculul endotelial sau juxtacanalicular- este porțiunea externă a trabeculului care face legătura dintre trabeculul corneoscleral şi endoteliul peretelui intern al canalului Schlemm, oferind cea mai mare rezistență la flux.
    - Canalul Schlemm este un canal circumferențial la nivelul sclerei perilimbice. Peretele sau extern este mărginit de celule netede şi aplatizate şi conține deschiderile canalelor colectoare, care părăsesc canalul Schlemm prin traiecte oblice, conectându-se direct sau indirect cu venele episclerale.

- **Calea uveoscleralã** este responsabilă de eliminarea a 10% din umoarea apoasă, eliminare care este independentă de PIO . Umoarea apoasă trece din corpul ciliar în spațiul supracoroidian şi este drenată prin circulația venoasă din corpul ciliar, coroidă şi scleră.

- Principalele mecanisme de creştere a PIO sunt:
  - creşterea rezistenței la flux în structurile de drenaj ale umorii apoase (prin anomaliile rețelei trabeculare, prin obstruarea acesteia ca urmare a traumatismelor, a patologiei iriene sau a blocului pupilar);
  - creşterea presiunii în venele episclerale, cu scăderea finală a ratei eliminării umorii apoase.
- PIO considerata normala variază statistic între 11 şi 21 mmHg. Valorile de peste 21 mmHg sunt considerate suspecte. Până recent se credea că PIO crescută are un rol major în procesul de apoptoză a CGR, şi este incontestabil faptul că scăderea PIO ajută de multe ori la încetinirea proceselor neurodegenerative din glaucom. Totuşi 30-40% dintre pacienții cu deficite de câmp vizual de tip glaucomatos au PIO în limite normale (glaucom cu presiune normală). **PIO crescută este considerată un factor important, dar nu unic, al neurodegenerării în glaucom.**
- **Creşterea PIO este cel mai frecvent rezultatul unei dinamici alterate a umorii apoase datorată modificărilor rețelei trabeculare, cu drenaj inadecvat al umorii apoase. Modificările din rețeaua trabeculară sunt la nivelul matricei extracelulare dar şi a citoscheletului celular.**
- Mecanismul pierderii neuronale în faza inițială este un proces de apoptoză. Ulterior pierderea neuronală survine ca urmare a efectelor toxice ale neuronilor degenerați în faza inițială, la care continuă să se adauge efectele PIO crescute.
- Mecanismele moleculare prin care are loc apoptoza CGR ca raspuns la cresterea PIO nu sunt cunoscute (probabil alterarea matricei extracelulare in retina glaucomatoasa ca raspuns la PIO crescuta.

Teoria vasculară

- Hipertensiunea intraoculară (HTIO) are un rol major în afectarea CGR în glaucom, totuşi în multe cazuri controlul terapeutic al acesteia nu este suficient pentru a îmbunătăți funcția vizuală şi a opri progresia bolii.
- Afectarea glaucomatoasă a nervului optic este întâlnită la persoane cu PIO normală sau scăzută, în glaucomul cu presiune normală. Aceste fapte sugerează rolul critic al altor factori în inițierea şi progresia modificărilor glaucomatoase.
- Factorii vasculari, în mod deosebit **insuficiența vasculară sunt implicați în etiopatogenia glaucomului.**
- Există numeroase asocieri clinice între un anumit status cardiovascular şi boala glaucomatoasă.

- O puternică asociere s-a observat cu migrena şi cu anomalii vasculare periferice (vasospasm, boala Raynaud)- în care sunt implicate disfuncții reglatorii vasculare la nivel cerebral şi respectiv periferic.
- În glaucomul primitiv cu unghi deschis (GPUD) şi în glaucomul cu presiune normală (GPN) s-a constatat reducerea cronică a fluxului sangvin la nivelul retinei şi al capului nervului optic, în special la pacienții cu hipotensiune arterială sistemică ce a dus la scăderea perfuziei oculare. **Scăderea presiunii arteriale diastolice este recunoscută în prezent ca un factor de risc important în GPUD.**
- Mecanismele moleculare prin care disfuncția vasculară duce la moartea CGR nu sunt suficient precizate. Insuficiența vasculară poate afecta direct CGR şi provoca apoptoza acestora. Creşterea producției de matrix-metaloprotează 9 de către leucocitele circulante ca răspuns la ischemie poate fi implicată.
- Apoptoza CGR a fost de asemenea atribuită **toxicității celulare mediată de glutamat,** cunoscut fiind faptul că celulele retiniene eliberează glutamat în condiții hipoxice.
- Pentru menținerea nivelelor fiziologice de glutamat şi implicit a neuroprotecției este nevoie de îndepărtarea glutamatului de la nivel sinaptic.
- **Oxidul nitric** (NO) este un radical liber care în cantități fiziologice are un efect benefic în ceea ce priveşte neuroprotecția. Excesul producției de NO este asociat cu diferite afecțiuni neurologice, dar şi cu glaucomul. Excesul de NO are efect neurotoxic direct pe CGR.
- **Stresul oxidativ**, caracterizat prin formarea excesivă de radicali liberi este un factor etiopatogenic în numeroase afecțiuni oculare (cataracta, degenerescența maculară), dar şi în glaucom. Stresul oxidativ ca urmare a acumulării de radicali liberi prin disfuncție microcirculatorie şi a metabolismului aerob provoacă leziunea ADN-ului din celulele rețelei trabeculare. Adeziunea celulelor trabeculare cu proteinele matricei extracelulare este afectată, cu rearanjarea citoscheletului şi creşterea rezistenței la flux a umorii apoase şi în final cu creşterea PIO.
- **Factorii de risc vasculari** trebuie abordați în special la pacienții cu PIO constant normală, la care sunt prezente deficite progresive de câmp vizual. Printre factorii de risc se numără: vasculopatii degenerative (hipercolesterolemie, hipertensiune arterială, diabet zaharat), vasculopatii spastice (angor de repaus, boala Raynaud, migrena), hipotensiunea arterială esențială şi posturală, excesul terapiei antihipertensive şi insuficiența circulatorie din sistemul carotidian.

DIAGNOSTICUL ŞI URMĂRIREA GLAUCOMULUI

Examinarea pacientului cu glaucom

Anamneză, simptome şi identificarea factorilor de risc

- Cele mai frecvente forme de glaucom- glaucomul primitiv cu unghi deschis (GPUD) şi glaucomul primitiv cu unghi îngust/închis (GPUI) au o simptomatologie complet diferită.
  - GPUD se caracterizează prin pierderea progresivă a vederii periferice, de multe ori cu decalaj în timp între cei doi ochi, în absența durerii sau a altor simptome vizuale.
  - Evoluția fără simptome până în stadii avansate face ca diagnosticul GPUD, în absența unui control oftalmologic sistematic, să fie întârziat.
  - Aceasta este cea mai îngrijorătoare caracteristică a GPUD, modificările funcției vizuale produse deja până în momentul diagnosticării fiind ireversibile.
- Pentru diagnosticul precoce al glaucomului este recomandat un examen de screening care constă într-un examen oftalmologic complet după vârsta de 40 de ani, urmat de un examen la fiecare 3-5 ani în absența factorilor de risc. După 60 de ani ar fi de dorit ca examenul oftalmologic să se facă anual. În prezența factorilor de risc sau a raselor africană şi asiatică screeningul poate începe chiar de la vârsta de 20 de ani.
- GPUI- cu închiderea acută a unghiului camerei anterioare- este la polul opus din punct de vedere al simptomatologiei față de GPUD, aceasta fiind evidentă şi dramatică- constituind una dintre marile urgențe oftalmologice. Nivelul mare al PIO din atacul de glaucom duce la dureri oculare severe, cefalee, greață şi vărsături, scăderea bruscă a acuității vizuale, vedere încețoşată, apariția de halouri în jurul surselor de lumină, ochi roşu.
- Atât glaucomul cu unghi deschis cât şi cel cu unghi închis pot fi primitive sau secundare. În formele primitive cauza este necunoscută iar în cele secundare cauzele pot fi: traumatism, inflamații, cataractă avansată, retinopatia diabetică etc.
- Anamneza pacientului glaucomatos trebuie să conțină întrebări privind:
  - istoricul familial de glaucom- dacă este pozitiv se consideră factor de risc;
  - corticoterapia locală sau sistemică- implicată în glaucomul cortizonic;
  - traumatisme oculare recente sau mai vechi, care pot cauza glaucom secundar printr-o mare varietate de mecanisme patogenice;
  - istoricul de boli vasculare- cu factorii de risc menționați în capitolul anterior;
  - medicație antihipertensivă- excesul poate duce la hipoperfuzie oculară cronică;
  - medicație antihistaminică,

- antidepresive triciclice sau antispastice- implicate în închiderea unghiului camerei anterioare din GPUI;
- bolile pulmonare (BPOC, astm alergic) sau cardiace (bloc atrioventricular)- importante pentru stabilirea unui tratament fără efecte adverse pe aceste sisteme;
- alte boli sistemice (care pot interfera cu administrarea tratamentului topic- Parkinson, Alzheimer, boala artrozică); intervenţii chirurgicale refractive- care prin modificarea grosimii corneei afectează măsurarea PIO.

Determinarea presiunii intraoculare (PIO)

- **Tonometria** este o metodă de determinare a PIO care are drept principiu relaţia biofizică dintre nivelul PIO şi forţa-presiune necesară pentru deformarea suprafeţei corneene cu o anumită valoare.
- Valoarea normală a PIO (element statistic determinat, adevărata lui însemnătate clinică fiind stabilită pentru fiecare pacient în parte) este între 11–21 mmHg considerata statistic normala la adulţi, peste 21 mmHg vorbim de hipertensiune intraoculară (HTIO).
- Fluctuaţiile PIO depind de ritmul circadian, înregistrând un maximum între orele 8 -11 am şi un minimum la 12 pm.
  - Variaţiile PIO din timpul zilei ating până la 5 mmHg diferenţă între măsurători în condiţii fiziologice; în glaucom aceste variaţii fiind mai mari,
  - Curba tonometrică identifică predispoziţia pentru variaţii mari ale PIO pe durata a 24 de ore şi evaluează mai corect, în unele cazuri, riscul de evoluţie a glaucomului dar şi terapia cea mai adecvată.
  - Variaţiile mari pe termen lung ale PIO în cazul glaucomului tratat, chiar în condiţiile unei PIO medii joase sunt asociate cu progresia glaucomului.
- **Aplanotonometria Goldmann** este considerată gold-standardul în managementul glaucomului, fiind cea mai frecvent utilizată şi cea mai exactă metodă. Tonometrul Goldmann este un dispozitiv care se montează la lampa cu fantă a biomicroscopului. Principiul aplanaţiei spune că atunci când o suprafaţă plană comprimă o sferă plină cu lichid, înconjurată de o membrană flexibilă, presiunea internă a sferei poate fi măsurată ţinând cont de forţa exercitată asupra suprafeţei plane şi de aria de contact.
- **Tonometrul Perkins** este un aplanotonometru portabil care permite determinarea PIO la copii şi adulţi necooperanţi.
- **Tonometrul Pascal** foloseşte o nouă metodă numită DCT (în engleză "dynamic contour tonometry") care se bazează pe principiul potrivirii conturului, în locul principiului aplanaţiei; se poate măsura variaţia PIO cu ciclul cardiac.
- **Tonometria non-contact** se bazează pe aplanarea apexului cornean cu un jet pulsat rapid de aer, fără a necesita anestezie topică. Un sistem optoelectronic detectează aplanaţia corneei.

- **Tonometrul ORA (Ocular Response Analyzer)** este un tonometru non-contact cu jet de aer care nu necesită anestezie topică şi aduce informaţii despre proprietăţile biomecanice ale corneei. Dezavantajul poate surveni la pacienţii mai puţini cooperanţi care sar înapoi după proiecţia jetului de aer, înainte ca suprafaţa corneei să revină la forma normală.
- **Tonometria electronică cu indentaţie** se realizează cu tonometrele portabile cu contact cornean **Tono-Pen** şi **AccuPen**. Necesită anestezie topică şi se folosesc pentru examinarea persoanelor nedeplasabile, necooperante şi a copiilor. Măsurătoarea de acest gen este avantajoasă când există patologie corneană, iar aplanotonometria nu poate da rezultate utilizabile.
- **Factori de eroare în determinarea PIO:**
  - anestezia generală, necesară pentru măsurarea PIO la copiii mici are efecte diferite în funcţie de substanţele utilizate: halotanul scade PIO, în timp ce ketalarul şi succinil colina produc cresterea tranzitorie a PIO;
  - anestezia topică corneană nu afectează valoarea PIO;
  - la adulţi manevra Valsalva, ţinerea respiraţiei,
  - strângerea pleoapelor sau purtarea unui guler de cămaşă prea strâns pot creşte PIO în mod eronat;
- **Influenţa caracteristicilor corneei asupra valorilor PIO măsurată prin aplanotometrie Goldmann**
  - **Grosimea corneei centrale** (CCT- „central corneal thickness") variază în mod normal între 550µm ±20 µm, fiind un parametru important în aprecierea corectă a valorilor PIO.
    - Determinarea CCT se efectuează prin pahimetrie, pahimetrul putând funcţiona prin contact direct cu corneea sau fără contact.
    - Corneea groasă (constituţional sau prin edem cornean) face ca determinările PIO să fie în mod eronat mai mari decât cele reale, conducând la un fals diagnostic de HTIO şi tratament în exces.
    - Grosimea scăzută a corneei centrale (corneea subţire) duce la obţinerea unor valori ale PIO în mod eronat mai mici decât cele reale, fiind considerată, în acelaşi timp, un factor important de risc pentru glaucom şi progresia acestuia. (Există studii care arată prevalenţa crescută a GPUD printre indivizii cu grosime scăzută a corneei centrale comparativ cu cei cu grosime normală sau crescută, pentru toate nivelele PIO).

corecția PIO în funcție de grosimea corneei centrale:

Grosimea corneei centrale (µm)	**Corecția PIO (mmHg)**
445	+ 7
455-465	+ 6
475	+ 5
485-495	+ 4
505	+ 3
515	+ 2
525-535	+ 1
545	0
555-565	- 1
575	- 2
585	- 3
595-605	- 4
615	- 5
625-635	- 6
645	- 7

- **Viciile de refracție** afectează valorile PIO măsurat:
  - ➢ miopia conduce la determinări ale PIO eronat mai mari, pentru fiecare 3 D sferice de minus fiind necesară ajustarea PIO cu 1 mmHg.
  - ➢ in hipermetropie se obțin valori eronat mai mici, pentru fiecare 3 D sferice de plus este necesară ajustarea PIO cu 1 mmHg.
  - ➢ astigmatismul conform regulei duce la citiri ale PIO eronat mai mici, pentru fiecare 4 D de astigmatism fiind necesară corecția PIO cu 1 mmHg.
  - ➢ astigmatismul invers regulei duce la citiri ale PIO eronat mai mari, pentru fiecare 4 D de astigmatism fiind necesară corecția PIO cu 1 mmHg.
  - ➢ in astigmatismul neregulat se pot produce erori de citire fie într-un sens fie în celălalt, fapt valabil şi pentru neregularitățile suprafeței corneene.
  - ➢ un film lacrimal prea subțire în cazul ochiului uscat duce la citiri eronat mai mari ale PIO, iar lăcrimarea excesivă la valori eronat mai mici.
- **Chirurgia refractivă corneană** influențează valorile PIO, făcând dificilă interpretarea acestora. După procedurile de keratotomie radiară, PRK şi LASIK corneea centrală devine mai subțire, conducând la determinări ale PIO eronat mai mici decât cele reale.

Evaluarea unghiului camerei anterioare

Gonioscopia

- Gonioscopia este o metodă de examinare şi analiză a unghiului camerei anterioare, având drept scop identificarea unor repere anatomice ale acestuia- pentru
  - identificarea corecta a formei clinice de glaucom.
  - clasificarea glaucoamelor, în principal în glaucoame cu unghi deschis şi glaucoame cu unghi îngust/închis
  - a efectua terapie laser în procedurile destinate unghiului camerular
  - analiza postoperatorie a unghiului.
- Gonioscopia trebuie efectuată cel puţin o dată pentru fiecare pacient, întotdeauna bilateral- fapt util pentru studiul comparativ al unghiului camerular la cei doi ochi şi întotdeauna după efectuarea tonometriei.
  - analiza unghiului camerular începe în partea inferioară a acestuia, deoarece structurile sale se identifică mai uşor la acest nivel.
  - analiza unghiului se bazează pe recunoaşterea structurilor anatomice ale acestuia, dar trebuie să urmărească şi date despre:
    - inserţia iriană, profilul periferic al irisului (convex sau concav)
    - gradul pigmentării trabeculului (important în diagnosticul formei de glaucom şi în tehnicile terapeutice laser)
    - existenţa sinechiilor
    - apoziţia iridotrabeculară de diferite cauze.
- **Gonioscopia directă** se practică cu ajutorul gonioprismelor de contact (Koeppe, Layden). Nu necesită lampă cu fantă şi se practică cu pacientul culcat.
- **Gonioscopia indirectă** se practică cu ajutorul gonio-oglinzilor cu contact, care creează o imagine în oglindă a unghiului camerular din partea opusă (imagine indirectă) şi necesită pentru examinare lampa cu fantă; gonio-oglinzi: lentila Goldmann (care poate avea între 1 şi 4 oglinzi), lentila MagnaView, lentila Zeiss, lentila Posner.
- **Gonioscopia indirectă cu lentila Goldmann cu 3 oglinzi** este cea mai frecvent folosită tehnică de examinare.
  - Lentila Goldmann este uşor de folosit, stabilizează globul şi vizualizarea unghiului este foarte bună. Prin partea sa centrală se poate analiza, în aceeaşi şedinţă de examinare, fundul de ochi.
  - Lentila Goldmann modificată conţine 1 sau 2 oglinzi şi este prevăzută cu strat antireflectiv, utilizându-se pentru trabeculoplastia laser.
  - Vizualizarea unghiului se face prin oglinda în formă de dom şi începe cu aceasta plasată la ora 12, ceea ce permite analiza zonei inferioare a unghiului, ale cărei structuri se identifică mai uşor. În mod fiziologic zona superioară a unghiului este mai îngustă.

- **Gonioscopia cu indentație dinamică** este o metodă foarte utilă în examinarea unghiului îngust/închis şi în cazurile în care curbura suprafeței iriene este convexă- în aceste situații structurile unghiului apărând „ascunse" examinatorului.
  - Raza de curbură a suprafeței posterioare a lentilei este mai mare decât cea a corneei, iar presiunea aplicată central pe cornee împinge posterior umoarea apoasă, deschizând unghiul.

Anatomia unghiului camerei anterioare

- **Linia Schwalbe**, cea mai anterioară structură a unghiului, este o condensare colagenică a membranei Descemetului, între trabecul şi endoteliul cornean.
  - *Gonioscopic* are aspect translucid.
  - Există mai multe variante anatomice ale liniei Scwalbe:
    - pigmentare intensă (poate fi confundată cu trabeculul, necesitând gonioscopie cu indentație),
    - linie Scwalbe groasă şi plasată anterior- caz în care poartă numele de embriotoxon posterior.
- **Rețeaua trabeculară** se extinde posterior- de la linia Scwalbe la pintenele scleral, având aspect g*onioscopic* de „sticlă pisată".
  - Partea anterioară (adiacentă liniei Schwalbe) este nefuncțională şi *gonioscopic* are culoare albă.
  - Partea posterioară (adiacentă pintenelui scleral) este funcțională şi gonioscopic apare pigmentată.
  - Examinarea gonioscopică a rețelei trabeculare este dificilă, deoarece există multe elemente şi variante anatomice, normale sau patologice.
  - Gradul pigmentării rețelei trabeculare este foarte variabil, pigmentarea fiind mai accentuată la adult şi la ochii închişi la culoare.
  - Condițiile patologice asociate cu un grad crescut de pigmentare trabeculară sunt: *sindromul dispersiei pigmentare, glaucomul pigmentar, sindromul pseudoexfoliativ, atacuri repetate de închidere a unghiului, nevul Ota, antecedente de traumatism contuziv al polului anterior, iridotomie laser, uveite anterioare.*
  - Vasele de sânge sunt vizibile în condiții fiziologice la nivelul unghiului camerei anterioare mai ales la ochii de culoare deschisă, cu puțin pigment.
    - vasele de sânge prezente fiziologic sunt orientate radiar şi circumferențial cu puține anastomoze; ele nu trec niciodată peste pintenele scleral.
    - în neovascularizația unghiului vasele anormale au dispoziție neregulată, sunt mai subțiri şi anastomozate, trecând peste pintenele scleral.
    - Neovasele sunt întâlnite în multe condiții patologice: *glaucomul neovascular, uveita Fuchs, alte uveite cronice etc.*

- **Canalul Schlemm** este identificat gonioscopic ca o linie uşor închisă la culoare, situată profund după trabeculul posterior. De multe ori el poate să nu fie vizibil, însă devine vizibil când se umple de sânge, prin presiunea lentilei de gonioscopie.
- **Pintenele scleral** reprezintă limita anterioară a proiecţiei sclerei şi locul inserţiei muşchiului ciliar longitudinal. Gonioscopic este situat posterior de trabecul şi arată ca o bandă densă, îngustă şi alb-strălucitoare. Este un reper anatomic stabil, prezent indiferent de conformaţia unghiului şi de aceea este foarte important.
- **Banda ciliară** este corespondentul gonioscopic al corpului ciliar, se află chiar în spatele pintenelui scleral şi are culoare gri. Lățimea sa depinde de inserţia irisului la nivelul feţei anterioare a corpului ciliar, fiind mai largă în miopie, afakie şi post-traumatic şi mai îngustă la hipermetropi şi în inserția anterioară a irisului.
- Procesele iriene sunt o prezență facultativă la nivelul unghiului, întâlnite mai des la tineri şi ochi închişi la culoare.
  - reprezintă mici extensii ale suprafeței anterioare iriene care se inseră pe pintenele scleral şi acoperă parțial corpul ciliar.
  - diagnosticul diferențial al proceselor iriene se face cu sinechiile periferice anterioare irido-angulare, care sunt mai groase.

Clasificarea gonioscopică a unghiului camerei anterioare

- Descrierea unghiului trebuie să cuprindă: gradul deschiderii, forma și conturul periferiei irisului, gradul pigmentării trabeculare şi cea mai profundă structură vizibilă.
- **Clasificarea Schaeffer** se bazează pe vizibilitatea gonioscopică a structurilor de la nivelul unghiului, în funcție de care deschiderea unghiului se gradează de la zero (unghi închis) la 4 (unghi larg deschis).
  - Unghi grad zero (0°) – este unghi închis, cu contact iridocornean. Mecanismul închiderii poate fi prin apoziție sau prin sinechii, gonioscopia cu indentație făcând diferența. O variantă este unghiul foarte îngust, cu iminență de închidere, în care nu există contact iridocornean, dar nici o structură a unghiului nu se vizualizează.
  - Unghi gradul 1 (10°) este un unghi foarte îngust în care gonioscopic se identifică doar linia Schwalbe şi eventual o parte din trabecul. În acest caz închiderea unghiului este posibilă.
  - Unghi gradul 2 (20°) este un unghi moderat îngust, în care se poate vizualiza gonioscopic trabeculul iar închiderea este foarte puțin probabilă.
  - Unghi gradul 3 (25-35°) este un unghi deschis, în care se poate vizualiza cel puțin pintenele scleral şi care nu se închide niciodată.
  - Unghi gradul 4 (35-45°) este unghi deschis larg, în care se vizualizează banda ciliară. Este caracteristic miopilor şi afacilor și nu se închide niciodată.

- **Clasificarea după inserția irisului**
  - Irisul se poate insera: anterior de linia Scwalbe, posterior de linia Schwalbe, pe pintenele scleral, înapoia pintenelui scleral, pe corpul ciliar.
- **Clasificarea după configurația periferiei iriene**
  - Periferia iriană poate fi: convexă anterior, normală-plană sau concavă anterior.
- **Clasificarea Van Herick a unghiului camerular utilizând lampa cu fantă**
  - Reprezintă o metodă practică şi rapidă de evaluare a unghiului, folosind lampa cu fantă. Se bazează pe folosirea grosimii corneei ca unitate de măsură pentru profunzimea camerei anterioare, proiectând un fascicul luminos îngust al lampei cu fantă, înclinat la 60°, asupra periferiei corneei.
  - Unghiul de 0°: există contact iridocornean (nu există spațiu între iris şi endoteliul cornean)
  - Unghiul de grad I (10°): între iris şi endoteliul cornean există un spațiu mai mic decât o pătrime din grosimea corneei.
  - Unghiul de grad II (20°): între iris şi endoteliul cornean există un spațiu între o pătrime şi jumătate din grosimea corneei.
  - Unghiul de grad III (25°-35°): între iris şi endoteliul cornean există un spațiu mai mare decât jumătate din grosimea corneei. În acest caz probabilitatea de închidere a unghiului este extrem de mică.
  - Unghiul de grad IV (40°): între iris şi endoteliul cornean există un spațiu de mărime egală cu grosimea corneei. Acest tip de unghi nu se închide niciodată.

Biomicroscopia ultrasonică şi OCT pentru segmentul anterior sunt tehnici imagistice care analizează segmentul anterior ocular, fiind utile şi în glaucom.
Biomicroscopia ultrasonică de înaltă frecvență este o tehnică neinvazivă care evaluează in vivo, cu multă acuratețe, structurile polului anterior: corneea, irisul, sclera, corpul ciliar, zonulele, unghiul camerei anterioare. Pintenele scleral este singurul reper anatomic constant.

- În cazul glaucomului poate fi analizată fiziopatologia fiecărei forme clinice în funcție de topografia structurilor unghiului şi de întreaga conformație a camerei anterioare.
- Blocul pupilar este mecanismul cel mai frecvent al închiderii unghiului camerei anterioare. Contactul irido-cristalinian crează dezechilibrul presiunilor din camera posterioară şi cea anterioară, irisul fiind împins anterior către cornee şi ducând la închiderea cronică sau acută a unghiului. Prin biomicroscopie ultrasonică se evidențiază acest mecanism, precum şi efectul iridotomiei laser de aplatizare a irisului şi deschidere a unghiului.
- Configurația de iris în platou survine atunci când corpul ciliar este voluminos şi poziționat anterior, împingând mecanic rădăcina irisului spre

rețeaua trabeculară. Rădăcina irisului poate fi scurtă şi inserată anterior pe corpul ciliar, ducând la un unghi camerular îngust. Prin biomicroscopie ultrasonică se evidenţiază camera anterioară cu profunzime medie, suprafaţa irisului plată sau uşor convexă. Biomicroscopia ultrasonică cu indentaţie evidenţiază semnul "dublei cocoaşe", analog celui din gonioscopia cu indentaţie: „cocoaşa" periferică este dată de corpul ciliar care ţine în tensiune rădăcina irisului, iar „cocoaşa" centrală este dată de partea centrală a irisului care se sprijină pe suprafaţa anterioară a cristalinului.

- În glaucomul facomorfic subluxaţia anterioară a cristalinului face ca acesta să împingă irisul şi corpul ciliar spre rețeaua trabeculară. În glaucomul malign, forțele care acționează înapoia cristalinului împing diafragma irido-cristaliniană anterior, închizând unghiul, fapt evidențiat foarte bine prin biomicroscopie ultrasonică.
- Glaucomul pigmentar este singurul tip de glaucom cu unghi deschis care prezintă semne caracteristice la biomicroscopia ultrasonică: unghi larg deschis, iris uşor concav (proeminent posterior) şi contact irido-cristalinian mult crescut.
- În glaucomul post-traumatic prin recesie de unghi, biomicroscopia ultrasonică face diferențerea între recesia de unghi (caz în care fața corpului ciliar este întoarsă către inserția irisului rezultând un unghi cu aspect larg deschis, fără disrupție între scleră şi corpul ciliar) şi ciclodializă (caz în care corpul ciliar este dezinserat de pe pintenele scleral).

Perimetria- examenul câmpului vizual (CV) în glaucom

- Testarea câmpului vizual se numeşte perimetrie şi este o parte obligatorie a managementului pacientului cu glaucom, atât pentru diagnostic cât şi pentru monitorizare.
- Prevenirea degradării CV reprezintă scopul final al tratamentului glaucomului de orice tip, deoarece pierderea funcției vizuale înseamnă afectarea calității vieții pacientului.
- Câmpul vizual poate fi definit în mai multe feluri: aria spațială din fața ochilor în care obiectele sunt văzute fără mişcarea ochilor; totalitatea obiectelor fizice şi surselor luminoase din lumea exterioară care impresionează retina la un moment dat.

Noțiuni folosite în perimetrie

Izopterele. *Când dimensiunea şi luminozitatea unei surse luminoase scad, aria retiniană în care poate fi percepută scade şi ea, formându-se o serie de cercuri numite izoptere. Ele se aseamănă cu liniile de contur ale unei hărți care înglobează o arie în care o țintă luminoasă de o mărime dată este percepută în câmpul vizual.*

Scotomul. *Este o arie de pierdere vizuală înconjurată de vedere.*

Scotomul absolut semnifică pierderea totală a sensibilității retiniene într-o arie dată; Nu poate fi văzută nici semnalul cel mai luminos şi mai mare ca dimensiune. Scotomul relativ este o arie de pierdere parțială a sensibilității retiniene, în care sursele mai mari şi mai luminoase pot fi văzute, iar cele mai puțin luminoase şi mai mici nu pot fi percepute.

Luminanța. *Reprezintă intensitatea stimulului luminos măsurată în apostilbi. În practică se foloseşte decibelul (dB), care reprezintă o unitate de luminanță măsurată pe o scală logaritmică.*

Sensibilitatea threshold(prag). *Altfel numită şi sensibilitate luminoasă diferențială, reprezintă gradul prin care luminanța țintei trebuie să exceadă luminanța backgroundului (fondului), pentru a putea fi percepută de către ochi. Câmpul vizual se poate defini deci ca fiind reprezentarea tridimensionlă a sensibilității threshold în diferite puncte.*

Pragul ("threshold-ul") vizibil. *Reprezintă luminanța unui stimul dat, măsurată în decibeli, la care stimulul luminos este perceput în cel puțin 50% din stimulări, când este prezentat static. Pragul se determină crescând intensitatea stimulului cu paşi de 0,1 unități logaritmice. Sensibilitatea prag este maximă la nivel foveal şi scade progresiv în periferie. După vârsta de 20 de ani, sensibilitatea prag scade cu 1 dB pe 10 ani. Deci la 20 de ani sensibiliatea foveală normală este de 35 dB, pe când la 70 de ani este de 30 dB. !!!!!*

Tipuri de perimetrie Perimetria- evaluarea câmpului vizual- poate fi statică sau dinamică (cinetică).

- **Perimetria cinetică Goldmann** constă în determinarea bidimensională a limitelor CV, prin prezentarea unui stimul cinetic de o dimensiune şi luminanță date dintr-o arie de non vedere într-o arie de vedere, până la percepția acestuia.
  - este indicată astăzi în situațiile în care câmpul vizual este foarte sever afectat, deci în glaucoamele avansate.
  - in glaucoamele precoce nu este recomandată, deoarece micile scotoame se pierd printre isoptere.
- **Perimetria statică computerizată** este gold-standardul în managementul modern al glaucomului, constând în prezentarea unor stimuli luminoşi statici de luminanță variabilă în aceeaşi poziție, obținându-se marginile "verticale" ale câmpului vizual.
  - Este reprezentarea tridimensională a sensibilității prag (a „înălțimii" unei arii predeterminate din câmpul vizual).
  - **Perimetria statică computerizată prag** este folosită pentru evaluarea detaliată a câmpului vizual, prin determinarea valorii luminanței treshold în diferite locații ale câmpului vizual şi compararea rezultatelor cu valorile considerate statistic normale raportate la vârsta pacientului. Perimetria prag ("threshold") oferă informații cantitative, fiind metoda cu cea mai mare acuratețe în monitorizarea deficitelor glaucomatoase ale câmpului vizual.

- Perimetria în glaucom a devenit din ce în ce mai standardizată şi astăzi se foloseşte în mod curent termenul de **SAP ("Standard Automated Perimetry")**- termen care se referă la perimetria standard computerizată threshold a câmpului vizual central, care foloseşte un stimul alb pe un fond alb. Perimetria statică prag computerizată se efectuează cu perimetrele Humphrey Field Analyzer şi Octopus, prin mai multe algoritmuri de testare.
- Cele mai utilizate algoritmuri de testare perimetrică prag în cazul perimetrului Humphrey sunt SITA Standard ("Swedish Interactive Threshold Algorithm") şi SITA Fast. Pentru Octopus algoritmurile prag ("threshold") standard sunt: „Normal Threshold" şi „Dynamic Strategies".
- **Configurația punctelor de testare (strategiile prag sau „threshold")**
  - Perimetria folosită pentru evaluarea glaucomului se efectuează la nivelul celor 25°-30° centrale ale câmpului vizual (măsurate în grade pornind de la punctul de fixație), unde sunt localizate majoritatea celulelor retiniene ganglionare, ignorarea câmpului periferic fiind acceptată.
  - Cele mai comune strategii prag utilizate în glaucom sunt SITA Standard 30-2 pentru perimetrul Humphrey şi programele 32 Normal Threshold şi G2 Normal Threshold pentru perimetrul Octopus, care examinează 30° ale câmpului vizual central.
  - Un alt program des folosit pentru perimetrul Humphrey este 24-2, care acoperă o arie mai mică (24° centrale ale câmpului vizual). Cifra 2 din programele 30-2 sau 24-2 semnifică o grilă de puncte de testare spațiate la 6°, independent de meridianul vertical sau orizontal.
  - În cazul perimetrului Octopus se mai poate folosi programul dinamic cu aceleaşi strategii.
  - În cazul glaucoamelor avansate, atât pentru perimetrul Humphrey cât şi Octopus se recomandă folosirea programului 10-2, respectiv 10, care examinează cele 10° centrale ale câmpului vizual pentru pacienții cu vedere în tunel.

- **Perimetriile neconvenționale computerizate**
  - Perimetriile computerizate neconvenționale folosesc alte tipuri de stimulare luminoasă decât stimulul alb pe background alb.
  - SWAP (Short Wavelenght Automated Perimetry) sau perimetria albastru-galben;
  - FDT (Frequency Doubling Technology);
  - HRP (High-pass Resolution Perimetry); Flicker Perimetry

Surse de eroare ale rezultatelor perimetriei

- Factori care ţin de examinator: explicarea incorectă sau sumară a testului precum şi a modului în care pacientul trebuie să reacţioneze la stimuli. Este utilă o mică demonstraţie premergătoare (modul "demo"). Testarea câmpului vizual se face cu fiecare ochi în parte, acoperirea celuilalt ochi cu ocluzorul trebuie să fie completă.
- Factori care ţin de abilităţile pacientului
- Diametrul pupilar mai mic de 3 mm (mioza) poate scădea artificial sensibilitatea threshold în câmpul periferic.
- Cataracta poate avea un efect major asupra câmpului vizual, în funcţie de stadiul de evoluţie.
- Viciile de refracţie necorectate sunt cauza scăderii sensibilităţii retiniene centrale. De asemenea efectuarea câmpului vizual cu ochelari cu rama necorespunzătoare, prea îngustă, este deasemenea sursă de eroare.
- Ptoza palpebrală poate amputa în mod fals câmpul vizual superior.
- Efectuarea testului imediat după oftalmoscopie sau gonioscopie poate duce la erori deoarece retina nu se adaptează corect la stimularea luminoasă.

Defecte caracteristice de câmp vizual în glaucom

- Cel mai precoce semn sugestiv de glaucom reprezintă **creşterea variabilităţii răspunsurilor** în ariile care dezvoltă ulterior deficit de sensibilitate. De asemenea poate exista diferenţă între cei doi ochi.
- **Scotoamele paracentrale**, localizate cel mai frecvent în câmpul superonazal reprezintă cele mai frecvente defecte glaucomatoase precoce. Defectele respectă topografia RNFL, terminându-se la nivelul medianei orizontale.
- **Treapta nazală** (Roenne) reprezintă o diferenţă de sensibilitate retiniană deasupra şi dedesubtul medianei orizontale în câmpul vizual nazal. Deobicei se asociază cu alte defecte de câmp vizual.
- **Defectele arcuate** sunt rezultatul coalescenţei scotoamelor paracentrale. Ele se formează tipic între 10° şi 20° în aria de fixaţie, în arii care constituie extensii superioare sau inferioare ale petei oarbe în jurul fixaţiei (aria Bjerrum). Cu timpul ele tind să se alungească circumferenţial respectând distribuţia fibrelor nervoase arcuate (scotomul Seidel) şi ajung să se conecteze cu pata oarbă, formându-se scotomul arcuat care ajunge până la 5° nazal.
- **Scotoamele periferice** se formează pe măsură ce boala avansează.
- **Scotomul inelar** se dezvoltă când apare continuitate între defectele arcuate din hemicâmpurile superior şi inferior, cu păstrarea aspectului de treaptă nazală datorită incongruenţei lor.
- **Insula temporală şi insula centrală** reprezintă aspecte terminale ale câmpului vizual în glaucom, insula temporală dispărând înaintea celei centrale.

Analiza progresiei în glaucom

- Perimetria are un rol foarte important în urmărirea glaucomului.
- **Evoluția bolii se documentează în timp prin analize repetate ale câmpului vizual şi compararea parametrilor acestuia.**
- **Interesează atât evoluția parametrilor, cât şi rata progresiei.**
- Dacă există deteriorare pe câmpul vizual, aceasta trebuie documentată prin cel puțin două examinări succesive. Este de dorit să fie utilizat acelaşi aparat pentru toate examinările în timp.
- Perimetrele Humphrey şi Octopus imprimă grafice care ordonează examinările câmpului vizual în ordine cronologică, permițând documentarea progresiei deficitelor glaucomatoase.
- Există programe computerizate care evidențiază progresia deficitelor de câmp vizual şi alte programe care cuantifică rata de progresie a deficitelor.
- **Programe care evidențiază progresia deficitelor de câmp vizual**
  - **GCPM („Glaucoma Change Probability Maps")** este un program implementat pe perimetrul Humphrey, prin care toate câmpurile vizuale sunt comparate cu un câmp vizual de bază (care este media a două examinări diferite). Dacă deteriorarea sensibilității prag se menține la trei examinări consecutive, apare avertizarea: „cel mai probabil progresie".
  - **Programul Progressor** este un program independent de analiză a progresiei glaucomului, care realizează o analiză lineară a regresiei valorilor prag în fiecare punct de testare. Semnificația schimbărilor este tradusă într-un cod de culori. Minimum trei puncte de testare trebuie să prezinte deteriorare semnificativă şi care se menține pe mai multe examinări pentru a putea concluziona că este vorba de progresie a deficitului. Atât programul Progressor cât şi GCPM necesită minimum 5 câmpuri vizuale pentru detectarea progresiei.
  - **Analiza modificării valorilor prag**, exprimate în dB, poate identifica noi deficite, sau poate evidenția adâncirea sau extinderea deficitelor existente. Totuşi sunt preferabile programele computerizate (GCPM, Progressor) pentru analiza progresiei.
- **Programe care cuantifică rata de progresie a deficitelor**
  - **Analizele de tendință evolutivă (analizele de "trend" -GTA- „Global Trend Analyses")**
  - SAP convențională este o metodă perimetrică sensibilă prin care se poate documenta progresia deficitelor de câmp vizual, dacă urmărirea în timp este suficient de lungă. Când dispare jumătate din câmpul vizual binocular, afectarea calității vieții pacientului devine cuantificabilă.
  - Numărul de teste SAP necesare pentru stabilirea ratei de progresie la pacienții nou diagnosticați cu glaucom este de cel puțin 3/an timp de 2 ani de la diagnostic. Astfel putem determina precoce rata de

progresie şi putem identifica ochii cu risc înalt datorită ratei mari de progresie, fapt important pentru adaptarea terapiei.

Stadializarea glaucomului- clasificarea HODAPP

- **Pierdere glaucomatoasă precoce a câmpului vizual**
  - MD< - 6 dB
  - Mai puţin de 18 puncte testate cu scădere de sensibilitate sub nivelul de probabilitate p de 5% (p<5%) şi mai puţin de 10 puncte sub nivelul de 1% (p<1%)
  - Zero puncte de testare în aria de 5° centrale care să aibă sensibilitatea < 15 dB
- **Pierdere glaucomatoasă moderată a câmpului vizual**
  - MD< -12 dB
  - Mai puţin de 37 de puncte cu scădere de sensibilitate sub nivelul de probabilitate de 5% (p<5%) şi mai puţin de 20 de puncte cu scădere de sensibilitate sub nivelul de probabilitate de 1% (p<1%)
  - Absenţa de scotom absolut (o dB) în aria de 5° centrale
  - Doar un hemicâmp cu sensibilitatea < 15 dB în aria de 5° centrale.
- **Pierdere glaucomatoasă avansată a câmpului vizual**
  - MD > - 12 dB
  - Mai mult de 37 de puncte cu scădere de sensibilitate sub nivelul de probabilitate de 5% (p<5%) şi mai mult de 20 de puncte cu scădere se sensibilitate sub nivelul de probabilitate de 1% (p<1%)
  - Prezenţa de scotom absolut (o dB) în aria de 5° centrale
  - Sensibilitate < 15 dB în aria centrală de 5° în ambele hemicâmpuri
- **Cele mai utile metode de diagnostic perimetric al glaucomului** sunt:
  - pentru perimetrul Humphrey : GHT şi harta de probabilitate a deviaţiei pattern;
  - pentru perimetrul Octopus: curba Bebié şi CPM ("Corrected Probability Map").
- **Cele mai utile metode perimetrice pentru stabilirea ratei progresiei sunt:**
  - pentru perimetrul Humphrey: analiza în timp a VFI, analiza în timp a MD, GCPM;
  - pentru perimetrul Octopus: analiza ARA în timp, analiza MD („mean defect") în timp, analiza „trend-clusters".

Evaluarea stratului fibrelor nervoase retiniene (RNFL) în glaucom

Fotografia fundului de ochi

- Evaluarea nervului optic şi documentarea modificărilor în timp reprezintă o parte esenţială a analizei glaucomului.
- Dificultatea constă în detecţia precoce a deficitelor glaucomatoase, care clinic este dificilă şi pentru care se recurge la metode imagistice.

- Totuşi fotografierea digitală a discului optic şi compararea în timp a imaginilor cu Fundus Camera computerizată rămâne o metodă utilă, necesitând experienţă din partea examinatorului.
- Discul optic normal se caracterizează prin:
  - excavaţie centrală;
  - raport cupă/disc- diametrul excavaţiei raportat fracţional la cel al discului- 0,3 la majoritatea ochilor normali (foarte rar mai mare), cu o asimetrie fiziologică de până la 0,2 între cei doi ochi (foarte rar mai mare);
  - inelul neuroretinian (ţesutul situat între excavaţie şi marginile discului opti) normal bine vascularizat, de culoare roz; un disc fiziologic de dimensiune mare are şi canalul scleral mai larg şi deci excavaţia mai mare fiziologic, dar numărul RNFL este normal;
  - vase de sânge cu intrare perpendiculară pe discul optic, apoi acestea se îndreaptă spre nazal urmând marginea excavaţiei;
  - artera centrală a retinei este situată nazal de vena centrală a retinei.
- Discul optic glaucomatos se caracterizează prin modificări ale RNFL, ale capului nervului optic şi ale retinei peripapilare.
  - modificări la nivelul RNFL: sunt vizualizate cel mai bine cu filtrul aneritru; în stadiile precoce pot exista deficite discrete, focale sau difuze ale RNFL înaintea modificărilor discului optic sau a deficitelor perimetrice; deficitele arcuate sunt cele mai frecvente, ele lărgindu-se pe măsura progresiei glaucomului, putând ajunge la atrofie totală a RNFL; ariile atrofice apar mai întunecate, cu vasele de sânge mai vizibile
  - modificări la nivelul discului optic:
    - excavaţia glaucomatoasă este deobicei mai largă decât cea fiziologică şi cu diametrul vertical mai mare decât cel orizontal,
    - grosimea inelului neuroretinian - mai importantă - simetria şi culoarea acestuia- pot genera
      - deficite focale: pierderi focale de ţesut neuroretinian în sectoarele superior şi inferior (puternic sugestive pentru glaucom);
      - aspect de inel neuroretinian discontinuu ("mâncat de molii") cu atrofie marcată a retinei peripapilare;
      - deficit difuz al ţesutului neuroretinian, cu subţiere difuză a inelului neuroretinian fără preferinţă de sector;
  - atrofia corioretiniană peripapilară- se corelează cu glaucomul; teoretic există 2 zone: zona beta, care înconjoară concentric discul optic şi zona alfa care înconjoară concentric zona beta;
    - zona beta: atrofie peripapilară corioretiniană cu vizibilitatea sclerei şi a vaselor coroidiene;

➢ zona alfa: alternanță de hipo și hiperpigmentare a epiteliului pigmentar retinian- ambele zone sunt lărgite în glaucom.

- alte semne oftalmoscopice înalt sugestive pentru glaucom sunt: hemoragii în stratul RNFL în jurul discului optic; deplasarea nazală a emergenței vaselor retiniene centrale pe măsura progresiei excavației glaucomatoase.

Tomografia Heidelberg (Heidelberg Retina Tomograph - HRT)

- Este o metodă imagistică de evaluare a stratului RNFL în glaucom, care permite observarea directă, la nivel micronic a progresiei neuropatiei optice glaucomatoase.
- HRT folosește principiul confocalității pentru a reda imagini tridimensionale de înaltă rezoluție ale polului posterior, tomograful HRT III având cele mai bune performanțe.
- Cei mai importanți parametri pentru studiul glaucomului și a progresiei sale sunt:
  - grosimea medie a fibrelor nervoase
  - aria inelului neuroretinian
  - volumul inelului neuroretinian
  - măsurarea formei excavației și deviația topografică standard.
- Modificările tipice glaucomatoase constau în scăderea grosimii medii a RNFL, a volumului și a ariei inelului neuroretinian.
- <u>Regresia Moorfields (MRA- „Moorfields Regression Analysis")</u>
  - Acest tip de analiză ia în calcul relația dintre aria inelului neuroretinian și mărimea discului optic, degradarea fiziologică legată de vârstă a inelului neuroretinian, precum și subțierea inelului neuroretinian în glaucom.
  - Comparația între cei doi ochi este foarte importantă, HRT III având posibilitatea de a compara aria inelului neuroretinian: dacă cei doi ochi au aceeași arie a discului optic dar asimetrie de inel neuroretinian cu pierdere de fibre nervoase, vorbim despre deficit glaucomatos.
- HRT III are o bună reproductibilitate a măsurătorilor, permite urmărirea în dinamică a modificărilor și detectarea precoce a deficitelor RNFL focale sau difuze din glaucom.

Tomografia în coerență optică (Optical Coherence Tomography- OCT)

- OCT este o tehnică imagistică neinvazivă, non contact care utilizează lumina laser pentru a crea imagini de înaltă rezoluție (8-10 microni), în secțiune, ale retinei și nervului optic.
- Datele furnizate de OCT în glaucom au o specificitate foarte înaltă în diferențierea discului optic glaucomatos de cel normal, determinările stereometrice ale discului și ale retinei peripapilare fiind automate, fin discriminative și obiective.

B.C.U. „M. EMINESCU" IAȘI

- Analiza RNFL cu ajutorul OCT permite detectarea foarte precoce a pierderii RNFL în glaucom şi progresia deficitelor RNFL. RNFL se măsoară în aria peripapilară cu ajutorul unor scanări circulare cu diametrul de 3,4 mm centrate în jurul discului optic. Tomogramele radiare achiziţionate direct de la nervul optic oferă informaţii în secţiune despre excavaţie şi inelul neuroretinian. Tomogramele circulare evaluează structura RNFL pe secţiune cilindrică în jurul nervului optic. În stadii avansate ale glaucomului deficitele RNFL detectate cu OCT se corelează cu deficitele perimetrice.
- Măsurarea directă a grosimii RNFL combinată cu analiza automată computerizată a imaginii permite cea mai completă şi obiectivă evaluare a debutului şi progresiei glaucomului dintre toate metodele imagistice.

Determinarea fluxului sangvin la nivelul nervului optic în glaucom

Parametrii hemodinamici pot fi evaluați cu ajutorul următoarelor metode: ecografie Doppler color a arterei oftalmice şi a arterei centrale a retinei, flowmetria laser Doppler a circulației coroidiene şi a circulației la nivelul țesutului neuroretinian, scanning laser flowmetria, interferometria laser a pulsațiilor vaselor oculare, analizorul POBF (Pulsatile Ocular Blood Flow), angiografia digitală SLO (Scanning Laser Ophthalmoscopy), velocimetria laser doppler bidirecțională, doppler OCT, oximetrie retiniană.

CLASIFICAREA ŞI TERMINOLOGIA GLAUCOAMELOR

Glaucoamele se clasifică în primare (primitive) şi secundare, cu unghi deschis sau închis, congenitale sau ale adultului, criteriile de clasificare fiind: vârsta apariției, gonioscopia, biomicroscopia, oftalmoscopia, perimetria, prezența pseudoexfolierii, a dispersiei pigmentare sau a neovaselor.

GLAUCOAME CONGENITALE PRIMARE

Glaucomul congenital primar (GCP)

- **Etiopatogenie.** GCP apare prin disgenezia congenitală a unghiului camerei anterioare, trabeculodisgenezia izolată fiind cea mai frecventă.
- **Trăsături clinice generale.**
  - este o afecțiune rară (1/10.000 de naşteri), care conduce frecvent la handicap vizual sever;
  - tratamentul este numai chirurgical şi aplicarea sa precoce poate îmbunătăți mult prognosticul vizual;
  - debutul este de la naştere până la vârsta de 10 ani (manifest la naştere: glaucom congenital, până în 3 ani: glaucom infantil, după 3 ani: glaucom juvenil);

- este bilateral în 75% din cazuri, afectează mai frecvent sexul masculin (65% din cazuri);
- transmiterea genetică este autosomal recesivă cu penetranță variabilă sau poligenică, dar majoritatea cazurilor apar izolat; s-au identificat anomalii cromozomiale pe cromozomii 1 (1p36), 2 (2q21) şi 14 (14q24);
- semnele şi simptomele sunt: lăcrimare, fotofobie, blefarospasm, buftalmie, frecarea ochilor

- **Metode de diagnostic**
  - tonometria sub anestezie generală: în interpretare trebuie luată în considerare scăderea PIO datorită anestezicelor; în cazurile unilaterale diferența de PIO între ochi are semnificație;
  - măsurarea diametrului cornean: de obicei în primul an de viață este >12 mm;
  - ecografia în modul A: se determină creşterea lungimii axiale a globului buftalm;
  - pahimetria: este folosită pentru a măsura gradul de edem cornean (copiii cu cornee edematoasă la naştere şi buftalmie au cel mai slab prognostic vizual); în afara edemului cornean se identifică la examenul corneei rupturi descemetice (striile Haab);
  - gonioscopia: poate evidenția inserție anterioară a irisului, iris concav, structuri angulare slab diferențiate, trabeculodisgenezie (membrana Barkan);
  - tomografia în coerență optică (OCT) de pol anterior de înaltă rezoluție: permite identificarea şi înregistrarea imagistică a structurilor anormale ale unghiului camerei anterioare;
  - oftalmoscopia: arată nervul optic cu mărirea raportului C/D de cele mai multe ori peste 0.3, cu inel neuroretinian restant cu vascularizare normală.

- **Tratament.** Este strict chirurgical, având drept scop eliminarea rezistenței la flux creată de structurile anormale ale unghiului.
  - se pot practica: goniotomie, vâscotrabeculotomie (canalotomie), trabeculotomie.
  - dacă acestea nu dau rezultate durabile se practică operația filtrantă-trabeculectomia cu sau fără aplicare de antimetaboliți.
  - implantarea de dispozitive de drenaj
  - procedurile ciclodistructive.
- **Prognostic.** Succesul după operație se apreciază prin:
  - reducerea edemului cornean, normalizarea PIO (cel mai bun prognostic vizual îl au copiii la care PIO se menține < 19 mmHg)
  - normalizarea raportului C/D care la această vârstă este posibilă. Cazurile cu debut tardiv nu prezintă buftalmie şi au un prognostic mai bun după chirurgie.

- **Monitorizare.** Este recomandată de-a lungul întregii vieți pentru surprinderea la timp a cazurilor care prezintă o nouă creştere a PIO.
- **Cauze de vedere scăzută în GPC:** edem cornean persistent, ambliopie, nistagmus, vicii mari de refracție, pierderea câmpului vizual.
- **Aspecte legale.** Orice caz care ridică suspiciunea de GCP trebuie investigat amănunțit, fiind vorba de cazuri pediatrice şi diagnosticul bazându-se exclusiv pe examinarea obiectivă.

Glaucomul secundar congenital (asociat cu alte anomalii congenitale)

Goniodisgenezia

- **sindromul Axenfeld-Rieger**
  - **anomalia Axenfeld:** embriotoxon posterior (linie Schwalbe proeminentă şi deplasată anterior, benzi de țesut irian aderente la aceasta)- glaucomul asociat este rar întâlnit;
  - **anomalia Rieger**: autosomal dominantă
    - ➢ asociază embriotoxon posterior
    - ➢ detaşarea liniei Schwalbe în camera anterioară, hipoplazie iriană stromală,
    - ➢ corectopie
    - ➢ ectropion uveal
    - ➢ aderențe iridocorneene periferice;
    - ➢ glaucomul este prezent la jumătate din cazuri, cu debut în copilărie şi la adultul tânăr, are dublu mecanism: goniodisgenezie şi închiderea sinechială a unghiului-
    - ➢ frecvent necesită tratament chirurgical;
  - **sindromul Rieger**- anomalie genică pe cromozomul 4, în situsul pentru EGF (factor de creştere epidermal), caracterizat prin: hipodonție, hipoplazie maxilară, telecantus, hipertlorism, pliu cutanat periombilical;
- **anomalia Peter's**: cel mai fecvent sporadică, dar uneori cu transmitere autosomal recesivă,
  - anomalia este foarte rară, bilaterală în 80% din cazuri
  - prognostic funcțional rezervat;
  - caracteristici: cornee opacă în grade variabile, cauzată de disgenezia stromei corneene, Descemetului şi endoteliului cornean; aderențe irido-corneene periferice, contact kerato-cristalinian; glaucomul asociat apare în jumătate din cazuri; se mai pot asocia: microftalmie, cornea plana, sclerocornee, hipoplazie iriană, cataractă.

Aniridia

- afecțiune bilaterală, cauzată de anomalii de dezvoltare ale neuroectodermului, mutație genică pe cromozomul 11p13;
- glaucomul este asociat în 75% din cazuri şi dificil de tratat
- prognostic sever;

- majoritatea cazurilor sunt familiale cu transmitere autosomal dominantă;
- debutează la naştere cu nistagmus, fotofobie;
- trăsătura clinică principală: aniridia- absenţa totală sau parţială a irisului, cu mici reminiscenţe de ţesut irian rudimentar detectabile în unghiul camerular prin gonioscopie;
- se asociază:
  - opacităţi corneene
  - tumori dermoide epibulbare
  - sclerocornee
  - aderenţe kerato-cristaliniene
  - transformarea conjunctivală a epiteliului cornean prin defect al celulelor stem limbice,
  - subluxaţia cristalinului, afakie congenitală
  - hipoplazie foveală şi a nervului optic;
- glaucomul asociat debutează la adultul tânăr, mecanismul fiind închiderea sinechială a unghiului prin rudimentele iriene care tracţionează şi se contractă;
- este dificil de tratat, se practică goniotomie înainte de închiderea unghiului prin sinechii ireversibile; în cazurile refractare se implantează dispozitive de drenaj şi ca ultim recurs se practică ciclofotocoagularea laser.

Facomatozele

- **Sindromul Sturge Weber Krabe** (angiomatoza encefalo-trigeminală)
  - clinic: naevus flamens cutanat facial, angioame leptomeningiale, dilatarea vaselor conjunctivale, tortuozitatea vaselor retiniene şi hemangioame coroidiene care pot genera dezlipire secundară de retină;
  - glaucomul este ipsilateral, prezent la un sfert din pacienţi şi cauzele apariţiei nu sunt pe deplin elucidate;
    - în cazurile de glaucom infantil este incriminată trabeculodisgenezia,
    - în glaucomul adultului creşterea presiunii în venele episclerale şi uneori prezenţa unui hemangiom episcleral cu şunt arteriovenos;
  - tratamentul poate fi: medicamentos (analogi de prostaglandine topic) şi chirurgical: goniotomia (când sunt prezente anomalii ale unhgiului) sau combinaţia trabeculotomie (rezolvarea rezistenţei la flux dată de anomaliile unghiului) şi trabeculectomie (by-pass al venelor episclerale)
- **Neurofibromatoza 1 (boala von Recklinghausen)**
  - transmitere autosomal dominantă
  - clinic: pete "café au lait" cutanate, neurofibrom plexiform al pleoapei superioare, hemiatrofie facială, noduli Lisch irieni

bilaterali; se pot asocia gliom de nerv optic sau meningiom al tecii nervului optic, ectropion uveal;
- glaucomul se asociază cu prezența neurofibromului plexiform, este întotdeauna unilateral, (de partea neurofibromului palpebral), prezent la naştere cu buflalmie şi uneori edem cornean; buftalmia se datorează hipertrofiei regionale şi nu creşterii PIO;
- prognosticul vizual este sever;

Alte anomalii congenitale:sindromul Marfan, sindromul Pierre Robin, homocistinuria, sindromul Lowe, sindromul Weill-Marchesani, sindromul Hallermann Streiff, rubeolă, hiperplazia vitrosului primitiv, boala von Hippel Lindau, retinopatia de prematuritate, iridoschizisul, microcorneea, nevul Ota etc.

GLAUCOAME PRIMITIVE CU UNGHI DESCHIS

Glaucomul primitiv juvenil

- afecțiune rară (1/50.000 persoane),autosomal dominantă;
- anomalii cromozomiale pe cromozomul 1 (1q21-q31)- gena MYOC (codifică myocilina- o glicoproteină din rețeaua trabeculară)
- clinic:
  - debut între 10 şi 35 de ani, cu istoric familial pozitiv;
  - absența simptomelor până la apariția deficitelor de câmp vizual;
  - frecvent se asociază miopie;
  - PIO depăşeşte 21 mmHg pe durata curbei diurne;
- sunt prezente defecte tipice glaucomatoase pe câmpul vizual;
- OCT/HRT: papila prezintă pierderea inelului neuroretinian tipic glaucomatoasă, raport crescut C/D; gonioscopic unghiul este normal, deschis gr.IV;
- diagnostic: tonometrie, examen de câmp vizual, fotografie de fund de ochi, metode imagistice: OCT sau HRT pentru analiza nervului optic;
- tratamentul
  - medicamentos topic (beta blocante, analogi de prostaglandină)
  - ulterior este necesar tratament chirurgical-goniotomie;
- monitorizare: este recomandată examinarea repetată a pacienților cu istoric familial pozitiv şi a celor cu asocierea miopie-PIO la limită;
- diagnosticul de glaucom juvenil impune monitorizarea pe termen lung, diagnosticul şi tratamentul precoce asigurând un bun prognostic vizual.

Glaucomul primitiv cu unghi deschis –hipertensiv – (GPUD)

- GPUD este o neuropatie optică multifactorială cronică, progresivă caracterizată prin pierderea fibrelor nervoase ale nervului optic, cu debut peste vârsta de 35 de ani.

- Se asociază HTIO, deficite perimetrice caracteristice şi unghi deschis al camerei anterioare la gonioscopie, în absența altor cauze ale glaucomului.
- PIO crescută este principalul factor de risc pentru GPUD, dar există şi
  - forme cu PIO în limite normale- glaucomul cu presiune normală (GPN)
  - HTIO fără deficite perimetrice şi fără pierderi ale fibrelor nervoase- pacientul este considerat suspect de glaucom, având risc de evoluție către glaucom din cauza PIO crescute.
- **Teoriile patogenice** prin care PIO crescută inițiază afectarea glaucomatoasă a nervului optic sunt:
  - disfuncție vasculară cu ischemia nervului optic;
  - disfuncție mecanică cu compresia axonilor la nivelul lamina cribrosa şi alterarea fluxului axoplasmic;
  - efect excitotoxic al excesului de glutamat retinian; deprivarea de factori de creştere neuronali;
  - creşterea activității nitric oxid sintetazei, cu formarea de peroxinitrit toxic;
  - lezare neuronală mediată imunologic; stresul oxidativ.
- S-a observat prin studii clinice că PIO>21 mmHg se asociază mai frecvent cu apariția deficitelor perimetrice, mai ales dacă PIO>26-30 mmHg, de aceea **valoarea de 21 mmHg este considerată borderline-ul pentru HTIO.**
- În practica clinică, la inițierea tratamentului unei HTIO trebuie să fim atenți la:
  - variabilitatea măsurătorilor PIO;
  - ajustarea PIO în funcție de pahimetria corneeană;
  - variația diurnă a PIO (de obicei maximum dimineața, nu este o regulă);
    - ➢ variații ale PIO pe curba tonometrică diurnă de >10 mmHg (variațiile fiziologice sunt de 3-4 mmHg).
    - ➢ in prezent se studiază posibile metode de monitorizare a PIO/ 24 h şi a presiunii diastolice de perfuzie a nervului optic/24 h.
- Când diagnosticăm GPUD, trebuie să reținem următoarele: deficitele perimetrice apar când RNFL se pierde în proporție de 40%, de aceea nervul optic trebuie examinat prin metode imagistice (OCT, HRT) chiar dacă perimetria este normală (glaucomul pre-perimetric).

Clinica GPUD

- **Istoric şi anamneză** GPUD evoluând silențios, trebuie să acordăm atenție următoarelor:
  - istoric ocular (durere, roşeața ochilor; halouri multicolore; cefalee; cataractă; uveită; retinopatie diabetică; tromboze retiniene; chirurgie oculară-inclusiv refractivă, fotocoagulare laser; traumatisme);
  - istoric general (chirurgie vasculară, boli vasculare sistemice);

- medicație (antihipertensive, corticoterapie)

- **Anamneza pentru factori de risc**
  - istoric de HTIO, rasă, vârsta peste 50 ani, istoric familial pozitiv;
  - boli cardiovasculare, diabet zaharat, boala migreanoasă, HTA, vasospasmul (ex. sindromul Raynaud);

- **Examinarea în vederea stabilirii diagnosticului de GPUD şi a diagnosticului diferențial cu alte forme de glaucom**
  - acuitatea vizuală- se compară în timp, se detectează alte cauze posibile de deteriorare (cataractă, DMLV, medicație topică cu miotice);
  - reflexele pupilare (prezența sau absența defectului pupilar aferent de cauze neurologice);
  - examenul biomicroscopic:
    - corneea (prezența edemului cornean, a depozitelor pigmentare endoteliale, a precipitatelor keratice, anomalii congenitale);
    - camera anterioară (flare, uveită, hifemă);
    - irisul (atrofie, sinechii, iris bombat, cromatica iriană, pseudoexfoliere la nivelul marginii pupilare);
    - cristalinul (glaucom facomorfic, facolitic);
  - examenul nervului optic (stereofotografia FO, examenul digital al FO cu fundus camera)- afectarea glaucomatoasă cuprinde:
    - raport cupă/disc (C/D) crescut, cu diametrul maxim vertical; excavație progresiv crescută la examinări repetate; defecte ale stratului RNFL în lumină aneritră; indentarea sau subțierea inelului neuroretinian al papilei mai ales superior şi inferior- acestea sunt primele zone afectate; paloare papilară; hemoragii în stratul RNFL- cel mai frecvent inferotemporal; asimetrie de disc; atrofie peripapilară; împingerea nazală a vaselor retiniene la emergența din papilă;
    - se elimină cauze neglaucomatoase ale deficitelor perimetrice: drusen papilar, boli retiniene;
    - se fotografiază şi se stochează imaginile fotografice inițiale pentru aprecierea evoluției în timp);
  - tonometria: standardul este tonometria Goldmann, se compară valorile PIO la examinări repetate, se ține cont de elementele menționate anterior;
    - diferențele PIO între cei doi ochi peste 3 mmHg ridică suspiciunea de GPUD);
    - dacă PIO se menține constant crescută se suspicionează glaucomul precoce (pre-perimetric);
  - gonioscopia: în GPUD se identifică unghi deschis gradul 3 şi 4; se examinează conturul periferic al irisului şi inserția iriană; se elimină alte cauze ale HTIO şi alte forme clinice de glaucom;

- pahimetria: se ajustează valorile PIO în funcţie de grosimea corneei centrale;
- perimetria: se preferă testele treshold computerizate; dacă pacientul nu cooperează la perimetrie computerizată sau deficitul este avansat se efectuează perimetrie Goldmann;
- studiul imagistic al nervului optic şi al RNFL:
  - HRT III: examinează tridimensional discul optic şi retina peripapilară, oferind informaţii cantitative despre excavaţie, inelul nuroretinian, conturul RNFL; programul GPS din softul HRT III oferă scorul probabilităţii de glaucom;
  - GDX (scanning laser polarimetry): ofera informaţii despre grosimea RNFL;
  - OCT (tomografia în coerenţă optică): ofera informaţii cantitative despre grosimea RNFL şi retina peripapilară- în prezent cea mai exactă metodă imagistică de evaluare cantitativă a nervului optic în glaucom;
  - biomicroscopia ultrasonică pentru morfologia unghiului şi a camerei anterioare

Tratamentul GPUD

Tratamentul medicamentos

- Tratamentul hipotensor (de scădere a PIO)
  - clasele de medicamente folosite în GPUD pentru scăderea PIO sunt:
    - alfa agonişti
    - beta blocante
    - inhibitori ai anhidrazei carbonice
    - analogi de prostaglandine
    - miotice
  - scopul tratamentului: reducerea PIO înainte de apariţia deficitelor vizuale, care sunt ireversibile;
  - argumente pentru tratarea discriminativă (selectivă) doar a cazurilor cu risc de progresie: costul ridicat al medicaţiei antiglaucomatoase, reacţiile adverse locale şi generale, non complianţa;
  - tratamentul este strict indicat în următoarele situaţii:
    - ochi unic
    - complianţa scăzută la monitorizare
    - necooperarea la perimetrie
    - pacienţi tineri
    - nerv optic dificil de examinat
    - PIO peste 26-28 mmHg la examinări repetate
    - progresia deficitelor perimetrice
    - prezenţa semnelor tipice de neuropatie optică glaucomatoasă
    - progresia excavaţiei chiar cu perimetrie normală, prezenţa factorilor de risc;

- se discută cu pacientul despre tratament, fapt care poate ameliora complianța şi motivația pentru respectarea terapiei;
- se individualizează terapia pentru fiecare pacient, cu stabilirea PIO țintă (valoarea la care PIO nu mai este nocivă şi periculoasă pentru progresia glaucomului);
- se urmăreşte reducerea la minimum a reacțiilor adverse şi a numărului de medicamente administrate;
- se începe cu monoterapie, prima examinare fiind după 3 săptămâni pentru a vedea cum scade PIO, reevaluare după 2-3 luni sau în funcție de fiecare caz; unele clase de compuşi ating un platou al PIO după 6-8 săptămâni; dacă nu se obține PIO țintă se trece la bi sau triterapie din clase diferite de compuşi, cu efect aditiv;
- monitorizarea pacienților sub terapie se face la intervale de timp variabile în funcție de PIO inițială de referință;
  - dacă apare un deficit perimetric glaucomatos nou, se reface examinarea chiar de câteva ori –ne asigurăm că deficitul este real;
  - gonioscopia se repetă la 1-2 ani;
  - imagistica RNFL se repetă la intervale variabile în funcție de evoluție;
  - toate examinările se corelează între ele.

- Tratamentul neuroprotector
  - Neuroprotecția medicamentoasă este în fază de cercetare în glaucom, încercând să se adreseze mecanismelor apoptozei axonale şi protecției fibrelor nervoase, conform teoriilor patogenice.
  - Agenții medicamentoşi sub investigare sunt:
    - blocanții receptorilor glutamatului
    - blocante ale canalelor de calciu
    - inhibitori ai nitric oxid sintetazei
    - neutralizatorii radicalilor liberi
    - agenți care cresc fluxul sangvin în nervul optic.

Tratamentul chirurgical al GPUD

- se aplică atunci când
  - progresia este rapidă sub tratament medicamentos;
  - PIO țintă nu poate fi atinsă cu medicație maximum tolerată;
  - PIO inițială este foarte mare;
- proceduri antiglaucomatoase laser:
  - trabeculoplastia laser argon
  - trabeculoplastia selectivă;
- proceduri chirurgicale antiglaucomatoase clasice:
  - trabeculectomia (cu sau fără antimetaboliți)
  - implantarea dispozitivelor de drenaj
  - ablația corpului ciliar;

- proceduri chirurgicale noi:
  - sclerectomia profundă
  - vâscocanalostomia cu sau fără implant colagenic
  - canaloplastia cu sutură pe 360 grade,
- dispozitive noi folosite în tratamentul glaucomului:
  - Optonol sau ExPress (implantat sub flapul de trabeculectomie pentru reglarea fluxului prin sclerostomie);
  - iStent (dispozitiv –şunt între camera anterioară şi canalul Schlemm);
  - Eyepass (şunt între camera anterioară şi canalul Schlemm);
  - OccuLogix (şunt între camera anterioară şi spaţiul supracoroidian prin microcanale de aur);
  - Trabectome sau NeoMedix (ablaţia reţelei trabeculare pe 90 sau 180 grade prin electrocauterizare şi aspirare a peretelui intern ala canalului Schlemm).

Prognosticul GPUD

- în general este bun, majoritatea pacienților reţin vederea utilă pe parcursul vieţii;
- monitorizarea, educaţia pacientului, complianța la tratament şi individualizarea terapiei cu atingerea PIO țintă sunt principalii factori de succes terapeutic în GPUD;

Glaucomul primitiv cu unghi deschis –normotensiv – (glaucomul cu presiune normală, GPN)

- GPN este o neuropatie optică cronică, progresivă care afectează pacienți adulți, caracterizată prin neuropatie optică glaucomatoasă şi deficite perimetrice caracteristice glaucomului, în prezența unei PIO normale sub 21 mmHg.
- Este considerat o variantă a GPUD, a cărei prevalență este mai mică decât a acestuia (15% din cazurile de GPUD sunt GPN).
- Cea mai mare frecvență a GPN se înregistrează în Japonia şi Coreea. Este mai des întâlnit la femei, iar vârsta medie este de 60 de ani (mai avansată decât pentru GPUD).

Examenul clinic

- examen cardiovascular (măsurarea TA- hipotensiune nocturnă, evaluarea arterelor carotide inclusiv prin ecografie Doppler- obstrucție carotidiană);
- examinarea refracţiei (pentru existența miopiei);
- examenul biomicroscopic:
  - corneea: scăderea grosimii corneei centrale în GPN se corelează cu severitatea bolii; se exclud precipitatele keratice (semn de uveită) sau fusul Krukenberg (din dispersia pigmentară),
  - irisul: se exclude glaucomul pigmentar

  - cristalinul: se exclud episoade anterioare de creştere a PIO (glaukomflecken)-diagnostic diferenţial cu închiderea intermitentă a unghiului; de asemenea se exclud sinechiile posterioare;
- pahimetria: se înlătură erorile la determinarea PIO: când corneea este subțire PIO apare eronat mai mică dacă nu se ajustează;
- gonioscopie: în GPN unghiul este deschis, cu aspect normal
- tonometrie:
  - se recomandă curba tonometrică diurnă (valori maxime sub 21 mmHg);
  - PIO poate fi asimetrică între cei doi ochi; fluctuaţiile PIO în GPN sunt asociate cu progresia mai rapidă a deficitelor perimetrice;
- examenul nervului optic
  - discul optic în GPN ar avea diametru mai mare;
  - prezența atrofiei peripapilare (mai ales zona beta);
  - inel neuroretinian subțire, indentat mai frecvent; diminuarea calibrului vascular în aria peripapilară (în orice stadiu al bolii);
  - hemoragii ale discului optic; angioscleroza vaselor retiniene;
- perimetria: sunt frecvente deficitele perimetrice focale, deficitele sunt mai aproape de fixație, sensibilitatea treshold este mai scăzută la nivelul deficitelor focale;
- **asocieri clinice ale GPN:**
  - migrena
  - sindromul Raynaud
  - vasospasm periferic;
  - insuficiență circulatorie oculară
  - boli autoimune;
  - boli vasculare sistemice: arterioscleroza, insuficiența circulatorie cerebrovasculară;
  - hipotensiune arterială nocturnă;
  - sindromul apneei în somn.

Diagnostic diferențial.

- ocluzia de arteră centrală a retinei;
- glaucomul cronic cu unghi îngust; închiderea intermitentă a unghiului;
- glaucomul medicamentos;
- glaucomul pigmentar;
- GPUD;
- glaucomul uveitic;
- nevrita optică;
- neuropatia optică ischemică anterioară;
- neuropatii optice compresive;
- sindromul Possner –Schlossman;

- sarcoidoza;
- neuropatia optică toxic-nutriţională;
- variante congenitale de excavaţie lărgită;
- colobomul de nerv optic.

Tratamentul GPN

Tratamentul medicamentos

- ***Tratamentul hipotensor ocular*** latanoprostul, bimatoprostul şi timololul aplicate topic au cea mai mare eficienţă în scăderea PIO în GPN;
- ***Tratamentul neuroprotector***
  - blocante ale canalelor de calciu;
  - antioxidante per os: (Ginko Biloba)-ameliorează fluxul sangvin, reduce radicalii liberi şi oxidul nitric);
  - betaxolol (ameliorează fluxul sangvin coroidian);
  - dorsolamida (ameliorează fluxul sangvin retinian);
  - brimonidina (ameliorează supravieţuirea celulelor ganglionare în modele experimentale);

Tratamentul chirurgical: trabeculoplastie laser argon; trabeculoplastie selectivă; trabeculectomie;

Monitorizarea GPN

- evaluare la fiecare 6 luni (PIO, perimetrie, fotografie de disc optic, imagistică RNFL), compararea cu datele iniţiale;
- evaluarea factorilor de risc independenţi pentru deteriorarea perimetrică: nivel anormal de anticorpi anticardiolipinici, PIO medie mai mare în decursul monitorizării, vârstă înaintată la momentul diagnosticării, sexul feminin.

Hipertensiunea intraoculară – (HTIO)

- PIO constant >21 mmHg fără tratament;
- perimetrie normală;
- discul optic şi RNFL normale oftalmoscopic şi imagistic;
- goniscopie: unghi deschis;
- absenţa antecedentelor de afecţiuni oculare sau medicaţie cortizonică; absenţa factorilor de risc sistemici.
- **Tratamentul.** Există controverse cu privire la tratarea medicamentoasă versus observarea HTIO. Decizia este individuală pentru fiecare pacient

Suspectul de glaucom (GPUD precoce, early glaucoma)

- prezinta: HTIO şi cel puţin una dintre: câmp vizual, disc optic sau RNFL cu aspect suspect

GLAUCOAME SECUNDARE CU UNGHI DESCHIS

Glaucomul pseudoexfoliativ (GPEX)

- GPEX este cea mai frecventă formă de glaucom secundar cu unghi deschis, care apare în contextul sindromului pseudoexfoliativ (PEX). Sindromul PEX este asociat cu mutaţii ale genei LOXL 1 şi se caracterizează prin producerea şi depunerea în ochi dar şi în alte organe a unui material exfoliativ anormal, de natură proteică fibrilo-granulară, asemănătoare amiloidului. În GPEX materialul de pseudoexfoliere şi granule pigmentare se depun în reţeaua trabeculară, cu creşterea rezistenţei la flux a umorii apoase şi creşterea semnificativă a PIO.
- GPEX se dezvoltă în o treime din cazurile de sindrom PEX.
- Debutul este frecvent după 60 ani, cu largi variaţii
- Este de trei ori mai frecvent la femei, putând fi afectaţi ambii ochi în mod asimetric, dar uneori este unilateral.
- Este asimptomatic până la apariţia deficitelor de câmp vizual.

Diagnostic

- tomonetria: PIO peste 21 mmHg, cu valori mai mari comparativ cu media PIO din GPUD;
- examenul biomicroscopic:
  - materialul pseudoexfoliativ este vizibil la nivelul marginii pupilare a irisului şi pe suprafaţa capsulei cristaliniene anterioare cu excepţia zonei centrale; după dilatarea pupilei vizibilitatea este mai bună, apărând semnul celor trei inele: disc central-zonă clară-inel periferic;
  - atrofia peripupilară a irisului este frecventă şi caracteristică (frecarea fiziologică a irisului de cristalin duce la eliberarea de pigment care se depune în trabecul şi duce şi la atrofia peripupilară a irisului);
  - se asociaza cu: cataracta nucleară,midriaza insuficientă, sinechii posterioare, depuneri pigmentare şi de material PEX pe endoteliul cornean, material pseudoexfoliativ pe zonule;
  - pot fi prezente: facodonesis-ul, subluxaţia cristalinului, deplasarea anterioară a cristalinului cu scăderea profunzimii camerei anterioare şi îngustarea unghiului (din cauza fragilităţii zonulelor), decompensarea endoteliului cornean;
- gonioscopia:
  - pigmentarea discontinuă a trabeculului
  - depozite pigmentare sub forma unei linii ondulate la nivelul sau anterior de linia Schwalbe, numită linia Sampaolesi (caracteristică GPEX);
  - incidenţa crescută a unghiului închis sau îngust;
- perimetria deficite primetrice de morfologia celor din GPUD, de multe ori severe

Tratament.

- similar celul din GPUD, de multe ori terapia medicamentoasă necesitând asocieri pentru controlul nivelelor mari ale PIO
- tratamentul chirurgical mai precoce, deoarece deficitele perimetrice şi modificările nervului optic apar mai repede în evoluţia bolii şi sunt mai profunde.
- **chirurgia cataractei** este mai dificilă la pacienţii cu GPEX, laxitatea zonulelor şi a sacului cristalinian

Glaucomul pigmentar (GP)

- GP apare în sindromul dispersiei pigmentare (SDP), o afecţiune autosoal dominantă caracterizată prin disrupţia epiteliului pigmentar al irisului şi depunerea de granule de pigment pe structurile segmentului anterior ocular.
- Acumularea granulelor pigmenatare în reţeaua trabeculară duce la disfuncţie trabeculară progresivă cu creşterea PIO şi GP.
- Debutul este frecvent în decada a treia şi a patra de viaţă, de aceea este un glaucom al adultului tânăr frecvent subdiagnosticat.
- Triada clasică a SDP constă din:
  - fusul Krukenberg (acumulare verticală de granule de pigment de-a lungul endoteliului cornean); fusul este descentrat inferior şi mai gros la bază decât la vârf;
  - defecte iriene cu pattern radiar la transiluminare (date de atrofia epiteliului pigmentar din porţiunea medie a irisului);
  - depuneri pigmentare în reţeaua trabeculară; se asociază configuraţia concavă a irisului şi frecvent inserţie iriană pe banda ciliară posterioară.

Clinic

- afectează adultul tânăr de rasă albă, cu debut deobicei înainte de 40 de ani;
- este mai frecvent la bărbaţi;
- deobicei este asimptomatic;
- are variabilitate genetică
- se asociază cu miopia şi au un risc crescut de dezlipire de retină (rupturi retiniene şi degenerescenţa lattice apar mai frecven).

Diagnostic

- tonometrie creşterea caracteristică a PIO după dilatarea pupilei (cu maximum la 6 ore, creştere marcată) şi după efortul fizic intens (se recomandă administrarea unor doze mici de pilocarpină pentru limitarea creşterii PIO în acest caz);
- examenul biomicroscopic
  - camera anterioară profundă; configuraţie concavă a irisului;
  - defecte de transiluminare la nivelul porţiunii medii a irisului (patognomonice)

- acumulare de pigment pe suprafața anterioară a irisului, mai bine vizibilă în cazul irisului deschis la culoare; eliberarea asimetrică de pigment poate duce la heterocromie iriană;
- depozite pigmentare la nivelul trabeculului: se formează o bandă intens pigmentată, densă, omogenă (linia mascara);
- fusul Krukenberg la nivelul endoteliului cornean;
- acumulări pigmentare la nivelul inserţiei zonulare pe capsula cristaliniană;

- gonioscopie -pigmentarea intensă a reţelei trabeculare şi dispersie pigmentară la nivelul liniei Schwalbe, configuraţie concavă a irisului; posibil inserţie iriană pe banda ciliară posterioară;
- biomicroscopie ultrasonică GP este singurul tip de glaucom cu unghi deschis care prezintă semne caracteristice la biomicroscopia ultrasonică:
  - unghi larg deschis
  - iris uşor concav (proeminent posterior)
  - contact irido-cristalinian mult crescut
  - contact iridozonular
  - inserție posterioară a irisului;
- OCT de pol anterior - analiza parametrilor camerei anterioare şi dimensiunile unghiului camerular.

Diagnostic diferențial

- glaucomul prin recesie de unghi
- glaucomul afakului şi pseudofakului;
- glaucomul medicamentos;
- glaucomul juvenil;
- irisul în platou;
- GPUD;
- GPN;
- GPEX
- al pigmentării trabeculului se face cu: pigmentarea de vârstă, PEX, melanom malign (unilateral), chist pigmentar irian (unilateral), chirurgie oculară, inflamație anterioară, nev pigmentar;
- al eliberării de pigment în camera anterioară după dilatare se face cu: diabetul zaharat, boala Hurler, GPN cu dispersie pigmentară;
- al fusului Krukenberg: după uveită, după chirurgie oculară (exemplu implantarea pseudofakului în sulcus).

Evoluție şi management

- creşterea PIO este corelată doar cu intensitatea depunerii de pigment în reţeaua trabeculară;
- GP este bilateral şi de multe ori asimetric (factor suplimentar: anizometropie, PEX, recesia unghiului);

Tratament

Tratamentul medicamentos

- scopul terapiei în GP este reducerea PIO, cauza neuropatiei optice glaucomatoase;
- reducerea PIO se realizează prin supresia producerii UA prin administrarea de:
  - betablocante topic: continuă să fie cel mai frecvent utilizate în GP;
  - alfa agonişti (Brimonidina)
  - inhibitorii topici de anhidrază carbonică au efecte bune de reducere a PIO în GP;
  - analogii de prostaglandine
  - parasimpatomimeticele: Pilocarpina în doze mici (Ocusert), înainte de administrare examinându-se periferia retiniană (incidență mare a rupturilor retiniene şi dezlipirii de retină la pacienții cu GP).

Tratamentul chirurgical

- trabeculoplastia laser argon- pacienții tineri răspund mai bine la trabeculoplastie; rezultatul inițial este bun, dar efectul laserului se pierde în timp; este interzisă trabeculoplastia selectivă (creşterea marcată a PIO care necesită trabeculectomie!)
- iridectomia laser- elimină concavitatea iriană şi egalizează presiunile din CA şi CP; descreşte contactul iridozonular; efectele pe termen lung nu se cunosc;
- chirurgia filtrantă- principiile sunt aceleaşi ca pentru GPUD; uneori este necesară asocierea trabeculectomiei-agenți antimitotici pentru controlul PIO.

Glaucomul secundar cu unghi deschis indus de cristalin

<u>Glaucomul cu particule cristaliniene (GPC)</u>

- GPC este un glaucom secundar cu unghi deschis produs prin obstrucția rețelei trabeculare de către particulele cristaliniene eliberate prin capsula cristaliniană lezată (traumatic sau chirurgical).
- **Clinic**
  - este frecvent asimptomatic;
  - dacă PIO este mult crescută şi există inflamație intraoculară apar: durere, congestie, începetoşarea vederii;
  - GPC apare frecvent după chirurgia cataractei prin facoemulsificare complicată cu dislocarea posterioară a cristalinului intraoperator; în cazul unei chirurgii necomplicate a cataractei prin facoemusificare blocajul rețelei trabeculare cu particule cristaliniene provoacă creşterea precoce a PIO postoperator;
  - capsulotomia laser YAG poate duce la GPC pe ochi cu pseudofak;
  - dislocarea posterioară a pseudofakului poate deasemenea cauza GPC.

- **Diagnostic**
  - creşterea unilaterală a PIO;
  - grad variabil de inflamaţie
  - detritus cristalinian (pseudohipopion inferior în CA), mici fragmente cristaliniene flotante prezente în umorul apos din CA);
  - gonioscopic unghiul este deschis, dar în cazurile vechi apare închiderea sinechială a unghiului prin inflamaţie;
  - oftalmoscopic se evidenţiază fragmente nucleare sau cortex în vitros (pot exista particule oculte, vizibile prin indentaţie sclerală)
  - biomicroscopia ultrasonică dă informaţii despre integritatea capsulară şi defectele zonulare traumatice;
  - ecografia în modul B poate evidenţia fragmentele cristaliniene luxate în vitros şi aprecia mărimea acestora;
  - GPC asociat cu uveită facoantigenică poate determina: sinechii posterioare, sinechii periferice anterioare, vitrită, dezlipire de retină
- **Situatii clinice de aparitie GPC**
  - Traumatism ocular penetrant cu lezarea capsulei cristaliniene
  - Contuzii oculare cu ruptura capsulei cristaliniene
  - Chirurgia necomplicata a cataractei
  - Chirurgia cataractei cu aspirarea incompleta a cortexului cristalinian sau luxarea posterioara a cristalinului in vitros
  - Alte chirurgii intraoculare cu compromiterea integritatii capsulare (intentionat, accidental, capsulotomie Laser Yag)
- **Diagnostic diferenţial:**
  - endoftalmita postoperatorie
  - glaucomul malign
  - glaucomul facolitic
  - GPUD
  - facoanafilaxia
  - glaucomul pseudofakului şi afakului,
- **Tratamentul GPC**
  - **Manitol intravenos de urgenta pentru controlul său; dacă este recomandată intervenţie chirurgicală imediată.**
  - **Tratament medicamentos**
    - tratamentul de primă intenţie constă în betablocante topic; ca adjuvante sunt indicaţi inhibitorii de anhidrază carbonică şi alfa agonişti topic; (dacă endoteliul cornean este compromis funcţional este interzisă folosirea inhibitorilor topici de anhidrază carbonică (se poate produce decompensarea ireversibilă a endoteliului);
    - analogii de prostaglandine nu sunt recomandaţi (cresc inflamaţia, favorizează edemul macular cistoid);
    - mioticele nu sunt recomandate deoarece cresc inflamaţia;

- dacă există uveită asociată se prescriu corticoizi plus cicloplegice topic.

- **Tratament chirurgical**
  - -se recomandă dacă: materialul cristalinian neabsorbit este în cantitate mare; dacă nucleul sau cristalinul întreg sunt luxate în vitros; dacă PIO nu poate fi controlată medicamentos; dacă există fragmente nucleare în camera anterioară (risc de decompensare corneană)- în aceste cazuri reintervenţia trebuie să fie precoce;
  - constă în aspirarea materialului cristalinian; dacă nucleul este luxat posterior se intervine prin chirurgie vitreoretiniană (vitrectomie prin pars plana şi facofragmentarea cristalinului în vitrosul mediu) şi nu se încearcă extracţia pe cale anterioară de către chirurgul de cataractă (risc de mari complicaţii); vitrectomia precoce este asociată cu rezultat funcţional foarte bun;
  - luxarea totală în vitros a cristalinului cu capsula intactă nu necesită intervenţie imediată; de asemenea fragmentele foarte mici luxate în vitros pot fi bine tolerate fără intervenţie (proporţional cu mărimea fragmentelor).

- **Complicaţiile reţinerii intraoculare de material cristalinian:**
  - GPC
  - decompensarea corneei
  - uveită cronică
  - edem macular cistoid.

<u>Glaucomul facolitic (GFC)</u>

- GFC este un glaucom secundar cu unghi deschis cu debut acut, cauzat de proteine cristaliniene provenite dintr-o cataractă matură sau imatură, care trec prin efracţie de capsula cristaliniană intactă.
- **Clinic**
  - istoric de scădere progresivă a vederii (luni-ani) înaintea episodului acut de durere şi congestie;
  - acuitatea vizuală poate fi scăzută până la percepe lumina (cataractă matură, hipermatură);
  - simptomele sunt similare atacului acut de glaucom, diferenţa este scăderea progresivă a vederii cu mult înainte de episodul acut;
- **Diagnostic**
  - tonometrie: creşterea marcată a PIO (caracteristic);
  - biomicroscopie: edem cornean microchistic, celule inflamatorii şi conglomerate de material alburiu în CA; cristale de oxalat de calciu şi colesterol în CA (refringente); absenţa precipitatelor keratice; capsulă cristaliniană integră;
  - gonioscopie: unghi deschis al camerei anterioare.

- **Situații clinice care determină GFC-** cataractă matură, cataractă hipermatură, lichefacție focală a cataractei imature (rar), cristalin cataractat luxat în vitros;
- **Diagnostic diferențial-**
  - atacul acut de glaucom
  - GPC
  - glaucomul neovascular
  - glaucomul facomorfic
  - glaucomul uveitic, post-traumatic, cu celule fantomă,
  - glaucomul facoanafilactic.
- **Glaucomul facoanafilactic** este o reacție granulomatoasă la materialul cristalinian reținut intraocular (traumatic, chirurgical), cu debut tardiv.
  - **d**urerea apare progresiv
  - biomicroscopic sunt semne de inflamație granulomatoasă (precipitate keratice endoteliale).
- **Tratament**
  - **Tratamentul medicamentos-**
    - ➢ este tratamentul inițial până la programarea pentrui operație;
    - ➢ se foloseşte o combinație de hipotensoare topice (betablocant, alfa agonist, inhibitor de anhidrază carbonică) şi sistemice (Manitol intravenos);
    - ➢ se indică un corticoid topic pentru reducerea durerii şi a inflamației;
    - ➢ nu se recomandă derivați de prostaglandină topic (efect lent de scădere a PIO, exacerbarea inflamației).
  - **Tratamentul chirurgical**- este singurul tratament
    - ➢ chirurgie de extracție a cataractei (uneori de urgență), de preferat prin facoemulsificare cu implant de pseudofak; în cazul în care cristalinul este luxat în vitros se practică vitrectomie prin pars plana şi facofragmentarea cristalinului prin abord posterior;
    - ➢ evoluția GFC este favorabilă după chirurgia de extracție a cataractei; uneori PIO se menține crescută necesitând tratament medical sau chirurgical antiglaucomatos.

Glaucomul secundar cu unghi deschis asociat hemoragiei intraoculare **(GH)**

- GH este un glaucom secundar cu unghi deschis care apare prin obstrucția rețelei trabeculare de către hematii, provenite fie dintr-un hemoftalmus vechi, fie în condițiile unei hifeme, fie în contextul unei afecțiuni sistemice (exemplu siclemie).
- Cauzele hifemei sunt:
  - traumatismul contuziv
  - neovascularizația irisului (diabet, ocluzii vasculare retiniene, stenoză carotidiană)

- iatrogenă: după proceduri chirurgicale (în special chirurgie filtrantă, pseudofak rigid-sindromul UGH);
- hematocorneea – impune evacuarea de urgenta, chirurgicala a hifemei

- creşterea acută a PIO este cauzată de blocajul trabeculului cu hematii la care se poate asocia trauma directă a trabeculului;
- creşterea cronică a PIO după hifemă este de natură inflamatorie- fibrozarea trabeculului;
- se mai poate produce glaucom secundar cu unghi închis prin bloc pupilar (secluzie pupilară prin cheag de sânge) sau recesia postraumatică a unghiului.

Tratament

Tratamentul medical

- cicloplegice, corticosteroizi topic (tratamentul iritei asociate);
- acid aminocaproic (oral sau intravenos) sau acid tranexamic- agenți antifibrinolitici;
- betablocanți topic: reducerea PIO chiar la creşteri uşoare este recomandată în hifema asociată siclemiei;
- acetazolamida pe cale sistemică şi Manitolul intravenos- indicate în GH din hifema traumatică dar interzise la pacienții cu siclemie;
- ocluzia globului cu ocluzor rigid (plastic, metal) în cazul traumatismelor; repaus la pat cu capul ridicat; intezicerea aspirinei.
- **Tratamentul chirurgical**
- aspirarea şi evacuarea hifemei- se practică la cel puțin 72 de ore (se aşteaptă formarea cheagului a cărei aderență la țesuturile oculare este cea mai mică în ziua a patra după traumă); pericolul de resângerare duce la mai multe complicații decât hifema inițială şi se produce la 72 ore;
- indicațiile pentru lavajul CA sunt: hifemă totală persistentă mai mult de 5 zile; PIO crescută cu măsuri medicale; acuitate vizuală scăzută; semne de hematocornee; risc de sinechii
- poate fi necesară trabeculectomia

Glaucomul uveitic (GUV)

- Glaucom secundar, inițial cu unghi deschis, care apare pe un ochi afectat de uveită.
- **Frecvență**. Aproximativ 20% din pacienții cu uveită dezvoltă GUV. Nu există preferință de rasă, sex, vârstă.

Diagnostic

- semne şi simptome
  - începtoşarea vederii, fotofobie, halouri (uveită, GUV, complicațiile uveitei);

- durere oculară: frecventă în iridociclita acută, dacă PIO este crescută mult durerea este severă, iradiază în sprânceană şi este asociată cu edem cornean;

- examenul polului anterior
  - corneea- pot fi prezente: keratopatie în bandă, dendrite epiteliale, cicatrici stromale; edem cornean epitelial prin HTIO; precipitate keratice inflamatorii cu aspecte caracteristice în diferite uveite;
  - celule inflamatorii şi Tyndall prezent în CA ;
  - irisul: atrofie stromală, noduli irieni, sinechii posterioare şi anterioare periferice, congestia vaselor iriene;
  - cristalin: depuneri pigmentare pe capsula anterioară, cataractă subcapsulară posterioară (cortizon şi inflamație);
  - vitros: inflamație vitreană (snow balls);
- tonometrie: PIO este crescută în GUV (în grade variabile);
- gonioscopie: unghiul poate fi deschis sau închis prin sinechii periferice anterioare;
- oftalmoscopie- aspecte posibile: neuropatie optică glaucomatoasă, edem macular cistoid, retinită, vasculită retiniană, infiltrate coroidiene, dezlipire de retină inflamatorie.
- Cele mai frecvente forme de uveita complicate cu GUV
  - Artrita reumatoida juvenila
  - Iridociclita heterocromica Fuchs
  - Sindrom Possner-Schlossman
  - Uveita herpetică
  - Uveita zoster

Tratament

Tratament medical

- tratamentul se adresează: afecțiunii sistemice imune sau inflamatorii; inflamației intraoculare; creşterii PIO;
- tratament antiinflamator- poate fi: nesteroidian (topic şi sistemic), steroidian (topic şi sistemic);
- tratament inumosupresiv: se indică pe cale sistemică;
- implante intravitreene cu fluocinolon acetonid- eficiență foarte bună;
- midriatic/cicloplegic topic (atropină, fenilefrin, tropicamidă);
- hipotonizante: betablocante, alfa agoniști, inhibitori de anhidrază carbonică;
- sunt interzise mioticele (risc de sinechii posterioare şi membrană pupilară inflamatorie);
- analogii de prostaglandine se recomandă cu prudență (posibil stimularea fenomenlor inflamatorii)

Tratament chirurgical

- se practică de necesitate, cu terapie antiinflamatorie intensivă per-operatorie (corticoterapie topică şi sistemică), ideal la sfârşitul operaţiei injectare sau implantare de corticosteroid depot (cu eliberare treptată);
- **iridotomia laser YAG**:
  - se efectuează de preferinţă profilactic; indicat în blocul pupilar cu pericol de atac acut de glaucom; iridotomia laser crează o comunicare între camera anterioară şi posterioară, egalizând presiunile şi împiedicând închiderea unghiului;
  - utilizarea laserului argon în combinaţie cu laserul YAG este mai eficientă în cazul ochilor cu iris gros, închis la culoare şi permite efectuarea unei iridotomii mai largi;
- **iridectomia chirurgicală**: se practică în cazul insuccesului iridotomiei laser;
- **trabeculectomia:** este indicată în: GUV cu unghi închis sau deschis cu PIO cu valori mari, necontrolat prin tratament medical sau prin laser; eficienţa poate fi afectată de reacţia inflamatorie uveitică postoperatorie; aplicarea de antimetaboliţi (Mytomicina C) în asociere cu trabeculectomia creşte eficacitatea intervenţiei
- **implantarea dispozitivelor de drenaj** (exemplu valvele Ahmed, Molteno): este o metodă sigură şi eficientă, lipsită de riscul hipotoniei postoperatorii care poate apărea post-trabeculectomie
- **ablaţia laser a corpului ciliar** (ciclofotoablaţia): se recomandă cazurilor de GUV sever, cu prognostic vizual rezervat;
- complicaţiile postoperatorii sunt mai frecvente după trabeculectomia pentru GUV comparativ cu alte forme de glaucom: hemoragie coroidiană, hipotonia globului, inflamaţie postoperatorie crescută, sinechii periferice anterioare, cataractă complicată, ftizia bulbului.

Glaucomul asociat tumorilor intraoculare (GTI)

- GTI este o formă rară de glaucom asociat prezenţei unei formaţiuni tumorale intraoculare, al cărei diagnostic precoce poate fi determinant pentru însuşi prognosticul vital al pacientului.

Diagnostic

- semne şi simptome:
  - absenţa simptomelor (în caz de GTI cu închidere progresivă a unghiului) sau simptomele atacului acut de glaucom (durere intensă, scăderea marcată a acuităţii vizuale etc);
  - heterocromie iriană (melanom irian); distorsiunea pupilei (melanom de corp ciliar); scăderea acuităţii vizuale centrale sau periferice (melanom coroidian);

- biomicroscopie
  - tumori maligne: melanom irian (difuz sau localizat); melanom de corp ciliar: împingerea anterioară a complexului iris-cristalin, melanom coroidian avansat (GTI apare când melanomul a invadat membrana Bruch);
  - tumori benigne: melanocitom de tract uveal (dispersie pigmentară datorită tendinței spre necroză şi autoliză, cu blocajul trabeculului); nevul irian (cu creştere difuză şi extensie directă la trabecul);
  - tumori ale epiteliului ciliar nepigmentat: se extind în camera anterioară şi determină GTI, hifemă, leucocorie (ex. meduloepiteliom);
  - retinoblastomul: tumoră retiniană malignă ale cărei celule pot invada vitrosul şi camera anterioară; mecanismele apariției GTI sunt: neovascularizație iriană şi a unghiului, bloc pupilar, infiltrarea trabeculului şi închiderea unghiului prin compresie tumorală;
- Particularitati de diagnostic
  - identificarea caracterelor tumorii intraoculare, cu diferentierea malign primitiv, benign, metastaza se face prin RMN, ecografie, OCT, AFG. Biomicroscopie ultrasonica (in invazie tumorala a unghiului)
  - diagnosticul de certitudine – biopsia cu ac fin, aspirare de UA, vitros cu examen histopatologic

Tratament

- terapie hipotensoare topică (TTH)- rata de succes este scăzută;
- tratamentul tumorii intraoculare: chirurgical, chimioterapie, iradiere;
- agenții anti VEGF în cazurile cu neovascularizație secundară a irisului sau unghiului;
- tratamentul tumorii sistemice unde este cazul.

Prognostic- conservarea globlui ocular şi prognosticul vital în cazul tumorilor maligne depinde de diagnosticul precoce şi intervenția terapeutică în timp util.

Glaucomul asociat dezlipirii de retină (GDR)

- Mecanismele de apariție ale GDR sunt:
  - neovascularizația iriană şi a unghiului
  - vitreoretinopatia proliferativă
  - sinechiile periferice anterioare
  - dispersia pigmentară
  - inflamația.
  - chirurgia dezlipirii de retină poate cauza glaucom secundar.

Diagnostic- creşterea PIO pe un ochi cu dezlipire de retină; congestie oculară, durere la nivelul globului ocular în funcție de mecanismul patogenic)

Tratament- se face în funcție de etiologie; se adresează atât dezlipirii de retină cât şi HTIO (tratament medical şi chirurgical).

Glaucomul secundar post-traumatic cu unghi deschis (GSPT)

GPT este o formă de glaucom care apare după un traumatism ocular, asociat sau nu cu alte leziuni traumatice la nivelul globului ocular. GSPT poate fi cu unghi deschis sau cu unghi închis.

Particularităţi de diagnostic

- evaluarea GSPT trebuie să includă tipul traumatismului, natura corpului contondent şi momentul traumatic (există GSPT cu manifestare tardivă);
- simptomatologia este variabilă în funcţie de mecanismul GSPT şi de valoarea PIO;
- dintre elementele care trebuiesc urmărite la examenul biomicroscopic sunt celelalte leziuni traumatice asociate: hifemă, luxaţia cristalinului, ruptura de sfincter irian, reacţia inflamatorie asociată;
- examenul gonioscopic se recomandă cu prudenţă, cântărind beneficiul informativ versus agravarea unor leziuni traumatice;
- biomicroscopia ultrasonică este foarte utilă în evaluarea post-traumatică a unghiului, elucidând uneori etiologia;

Tratament este în funcţie de mecanismul patogenic, poate fi medical şi chirurgical.

Glaucomul secundar iatrogen cu unghi deschis (GSI)

Glaucomul cortizonic (GC)

- GC apare secundar modificărilor induse de corticosteroizi la nivelul reţelei trabeculare, cu creşterea rezistenţei la flux a umorii apoase, bazate pe predispoziţie genetică.
- pacientul este asimptomatic deobicei, creşterea PIO se face treptat după administrare sistemic sau local de corticosteroizi (uveită, colagenoze, astm, vasculite, dermatite);
- pacienţii cu risc de a fi responsivi la cortizon sunt cei cu: istoric familial de GPUD, diabet zaharat, miopie, boli ale ţesutului conjunctiv;
- **Tratament**- se recomandă monitorizarea pacienţilor aflaţi sub terapie de orice tip cu corticosteroizi;
  - **Tratament medical**
    - oprirea terapiei cu corticosteroizi, unde este posibil;
    - utilizarea unor steroizi topici cu mai puţine efecte pe PIO (dexametazonă fosfat, rimexolonă, fluorometholonă);
    - asocierea de antiinflamator nesteroidian cu scăderea dozei corticoidului; medicaţie hipotensoare topică (analogi de prostaglandine, betablocante);
  - **Tratament chirurgical**- de primă intenţie este trabeculoplastia laser argon; urmează trabeculectomia (cu sau fără antimetaboliţi), sau implantarea de dispozitive de drenaj

Glaucomul secundar după chirurgie oculară sau aplicații laser

- scăderea fluxului trabecular prin mai multe mecanisme:
  - material vâscoelastic în camera anterioară, detritus inflamator, particule cristaliniene, vitros în camera anterioară, reacție inflamatorie cu eliberare de prostaglandine;
  - reacție inflamatorie acută tranzitorie după proceduri laser (iridotomie, capsulotomie, trabeculoplastie);
  - emulsia particulelor de silicon intravitrean ajunse în camera anterioară-acumularea lor în rețeaua trabeculară, cu blocajul acesteia;
  - uveita (sindromul UGH-uveită-glaucom-hifemă ce apare pe ochi cu pseudofak-sângerare din rădăcina irisului şi inflamație cronică trabeculară);

Glaucomul secundar cu unghi deschis de cauze extraoculare

- creşterea presiunii în venele episclerale, cauzată de: şunturi durale, orbitopatii endocrine, pseudotumoră orbitară, flebită orbitară, fistule arteriovenoase orbitare sau intracraniene, tromboză de sinus cavernos, obstrucția de venă cavă superioară.

Glaucomul secundar neovascular (GNV)

GNV este un glaucom secundar care poate fi produs de boli oculare sau sistemice caracterizate prin ischemie-hipoxie retiniană, cu eliberarea unor factori pro-angiogenici (factori de creştere vasculari- VGF);

GNV este inițial un glaucom secundar cu unghi deschis, în cursul evoluției se transformă în glaucom secundar cu unghi închis. GNV este unul dintre cele mai devastatoare glaucoame, cu pierderea vederii şi chiar a globului ocular în absența tratamentului rapid şi agresiv.

Clinic

- stadiul precoce sau rubeoza iriană (rubeosis iridis):
  - PIO normală;
  - neovase fine la nivelul marginii pupilare;
  - neovascularizație iriană (NVI) la suprafața irisului; neovascularizație în unghi (NVU);
  - încetinirea reflexului pupilar;
- stadiul intermediar sau GNV secundar cu unghi deschis:
  - creşterea PIO, NVI continuă cu NVU;
  - proliferare de țesut fibrovascular în unghi în mod circumferențial;
- stadiul avansat sau GNV secundar cu unghi închis:
  - dureri oculare severe
  - greață, vărsături
  - fotofobie
  - scăderea AV până la numără degetele
  - PIO peste 60 mmg

- hiperemie conjunctivală
- edem cornean total
- posibil hifemă
- sinechii în unghi
- rubeoză severă
- midriază fixă cu pupilă deformată
- neovascularizaţie retiniană şi a nervului optic
- excavaţie glaucomatoasă a discului optic.

- Sindromul ischemic ocular este prezent la pacienţii cu stenoză carotidiană severă, boala Takayasu, anevrism disecant;

Cauzele GNV:

- frecvente: ocluzia de venă centrală a retinei, retinopatia diabetică proliferativă, boala ocluzivă carotidiană;
- mai puţin frecvente: ocluzia de ram venos retinian, ocluzia de arteră centrală a retinei, dezlipirea veche de retină, tumori intraoculare, inflamaţie cronică, endoftalmită, retinopatie de prematuritate, siclemie, retinopatia de iradiere, boala Eals, boala Coats, sindrom ischemic ocular, boala Takayasu, boala Horton, traumatisme.

Investigaţii clinice:

- angiofluorografia retiniană- evidenţierea teritoriilor ischemice retiniene;
- ecografia oculară în modul B (dezlipire de retină, tracţiuni în retinopatia dabetică proliferativă);
- OCT de segment anterior.

Principii de tratament: în GNV se tratează atât glaucomul cât şi cauza care a provocat neovascularizaţia;

- **tratamentul profilactic al GNV**:
  - aplicabil în stadiul în care PIO este normală dar este prezentă rubeoza iriană;
  - **prevenirea este cel mai important tratament în GNV!;**
  - se recomandă distrugerea retinei ischemice prin: panfotocoagulare laser retiniană (PRP), crioablaţie (când mediile sunt opace şi nu permit aplicarea laserului);
  - se practică goniofotocoagularea cu laser argon; în retinopatia diabetică PRP constă în aplicarea a 1500-2000 de impacte laser argon cu diametrul spotului de 500 microni
  - controlul bolii diabetice;
  - PRP profilactică este recomandată în prezent înainte de apariţia neovaselor, în următoarele situaţii: non perfuzie capilară retiniană extensivă, boală sistemică vasculară severă, monoftalmie, complianţă scăzută a pacientului.
- **tratamentul stadiului precoce al GNV**:
  - aplicabil în stadiul în care există în unghi membrana fibrovasculară iar PIO este crescută (unghi deschis);

- se recomandă: PRP sau crioablație retiniană (cel mai important tratament);
- atropină topic
- steroizi topic;
- TTH: betablocanți, inhibitori de anhidrază carbonică, agoniști adrenergici;
- inhibitori de anhidrază carbonică per os;
- se contraindică pilocarpina și analogii de prostaglandine; terapie fotodinamică a neovaselor iriene și din unghi;

- **tratamentul stadiului avansat al GNV**:
  - aplicabil în stadiul de închidere a unghiului prin sinechii;
  - PRP este cel mai important tratament;
  - steroizi și atropină topic,
  - TTH (betablocanți, inhibitori de anhidrază carbonică, agoniști adrenergici)
  - manitol intravenos în cazul creșterii marcate a PIO;
- **tratamentul stadiului terminal al GNV**: este stadiul în care s-a produs pierderea ireversibilă a vederii utile;
  - obiectivul principal al tratamentului este terapia durerii
  - atropină și steroizi topic
  - TTH
  - proceduri ciclodistructiv
  - injecții retrobulbare cu alcool
  - evisceratie în caz de dureri insuportabile pe ochi fără percepție de lumină.
- **Tratamentul chirurgical al GNV:**
  - se adresează ochilor cu vedere utilă păstrată;
  - se completează PRP pentru a reduce stimulul angiogenic
  - se recomandă TTH
  - steroizi și atropină topic pentru liniștirea ochiului înaintea chirurgiei;
  - trabeculectomia sub volet scleral cu agenți antimitotici (Mitomicină C, 5 Fluorouracil) are în general rată redusă de succes;
  - implantarea dispozitivelor de drenaj (exemplu Valva Ahmed, Krupin, Molteno) au rezultate mai bune;
  - vitrectomia cu PRP prin endofotocoagulare laser se recomandă în vitreoretinopatia diabetică proliferativă.
- **Terapia anti VEGF pentru GNV** constă în inhibarea factorului VEGF prin injectarea intravitreană de agenți anti-VEGF: Avastin, Macugen, Lucentis.
  - **recomandarea cea mai eficientă în GNV conform studiilor constă în asocierea dintre PRP și injectarea intravitreană de agenți anti-VEGF.**

- agenții anti-VEGF pot stabiliza activitatea NVI şi realiza controlul PIO chiar în stadiile avansate ale GNV, inclusiv facilitând intervenția chirurgicală în glaucoamele refractare prin scăderea PIO.

Prognostic. GNV are în general un prognostic sever. Totul depinde de prevenirea şi tratamentul GNV în stadiile precoce şi de controlul cauzei oculare sau sistemice a neovascularizației.

GLAUCOAME PRIMITIVE CU UNGHI ÎNCHIS (GPUI)

Unghiul închis se defineşte prin existența contactului irido-trabecular care survine prin două mecanisme principale:

- apoziția (închidere apozițională- IA)
- sinechiile periferice anterioare (închidere sinechială- IS). \

- Închiderea unghiului cauzează creşterea PIO.
- Închiderea primitivă a unghiului (IPU) semnifică un unghi camerular în care s-a produs obstrucția trabeculului de către irisul periferic.
- GPUI semnifică unghi închis la care creşterea PIO se asociază cu deficite perimetrice şi neuropatie optică glaucomatoasă.
- Evoluția şi clinica GPUI este mai dramatică comparativ cu cea a GPUD, existând două forme de închidere a unghiului extrem de grave prin complicațile în absența terapiei urgente:
  - atacul acut de glaucom (închiderea acută a unghiului)
  - glaucomul malign.
- Categoriile de pacienți cu risc pentru IPU sunt: vârstnicii, femeile şi cei cu istoric familial pozitiv.

Închiderea primitivă a unghiului (IPU) se defineşte prin contactul irido-trabecular, care apare deobicei la ochii cu dimensiuni mai mici ale segmentului anterior, în absența cauzelor de sinechii periferice anterioare (uveită, traumatisme, neovase, chirurgie intraoculară).

Inchiderea secundară a unghiului poate fi sinechială (prin cauzele expuse anterior) sau apozițională- prin împingerea anterioară a irisului şi cristalinului de diferite cauze: cataractă, hemoftalmus masiv, gaz, ulei de silicon, direcționare greşită a umorii apoase posterior.

- Riscul de contact irido-trabecular apare în cazul unghiului cu deschidere mai mică de 20°, in care pot surveni închideri repetate ale unghiului cu manifestări clinice variabile (durere, congestie, începețoşarea vederii), anterioare examinării
- semnele gonioscopice sunt:
  - sinechii periferice anterioare
  - depuneri de pigment pe rețeaua trabeculară, mai ales în sectorul superior.
- Extinderea liniei de pigment, apreciată după deschiderea unghiului, permite aprecierea suprafeței pe care unghiul a fost închis.

- agenții anti-VEGF pot stabiliza activitatea NVI şi realiza controlul PIO chiar în stadiile avansate ale GNV, inclusiv facilitând intervenția chirurgicală în glaucoamele refractare prin scăderea PIO.

Prognostic. GNV are în general un prognostic sever. Totul depinde de prevenirea şi tratamentul GNV în stadiile precoce şi de controlul cauzei oculare sau sistemice a neovascularizației.

GLAUCOAME PRIMITIVE CU UNGHI ÎNCHIS (GPUI)

Unghiul închis se defineşte prin existența contactului irido-trabecular care survine prin două mecanisme principale:

- apoziția (închidere apozițională- IA)
- sinechiile periferice anterioare (închidere sinechială- IS). \

- Închiderea unghiului cauzează creşterea PIO.
- Închiderea primitivă a unghiului (IPU) semnifică un unghi camerular în care s-a produs obstrucția trabeculului de către irisul periferic.
- GPUI semnifică unghi închis la care creşterea PIO se asociază cu deficite perimetrice şi neuropatie optică glaucomatoasă.
- Evoluția şi clinica GPUI este mai dramatică comparativ cu cea a GPUD, existând două forme de închidere a unghiului extrem de grave prin complicațile în absența terapiei urgente:
  - atacul acut de glaucom (închiderea acută a unghiului)
  - glaucomul malign.
- Categoriile de pacienți cu risc pentru IPU sunt: vârstnicii, femeile şi cei cu istoric familial pozitiv.

Închiderea primitivă a unghiului (IPU) se defineşte prin contactul irido-trabecular, care apare deobicei la ochii cu dimensiuni mai mici ale segmentului anterior, în absența cauzelor de sinechii periferice anterioare (uveită, traumatisme, neovase, chirurgie intraoculară).

Inchiderea secundară a unghiului poate fi sinechială (prin cauzele expuse anterior) sau apozițională- prin împingerea anterioară a irisului şi cristalinului de diferite cauze: cataractă, hemoftalmus masiv, gaz, ulei de silicon, direcționare greşită a umorii apoase posterior.

- Riscul de contact irido-trabecular apare în cazul unghiului cu deschidere mai mică de 20°, in care pot surveni închideri repetate ale unghiului cu manifestări clinice variabile (durere, congestie, înceţoşarea vederii), anterioare examinării
- semnele gonioscopice sunt:
  - sinechii periferice anterioare
  - depuneri de pigment pe rețeaua trabeculară, mai ales în sectorul superior.
- Extinderea liniei de pigment, apreciată după deschiderea unghiului, permite aprecierea suprafeței pe care unghiul a fost închis.

- Contactul iridotrabecular care cuprinde 2 sau mai multe cadrane reprezintă indicație de tratament profilactic în vederea prevenirii instalării GPUI.

Clasificarea IPU

- **Suspectul de IPU:**
  - contact irido-trabecular pe cel puțin 2 cadrane ale unghiului;
  - PIO normală;
  - absența sinechiilor periferice anterioare la gonioscopie;
  - oftalmoscopic fără semne de nuropatie optică glaucomatoasă.
- **IPU cronică:**
  - contact irido-trabecular care determină sinechii periferice anterioare şi/sau creşterea PIO.
  - nu există neuropatie optică glaucomatoasă.
- **GPUI:**
  - contact irido-trabecular care a determinat neuropatie optică glaucomatoasă
  - deficite perimetrice
  - sinechii periferice anterioare
  - creşterea PIO.
  - contactul irido-trabecular poate să fie absent la prima examinare, dar prezența celorlalte elemente este sugestivă pentru contact irido-trabecular repetat în timp.
- **IPU acută:**
  - închiderea primitivă acută a unghiului (sau atacul acut de glaucom) este cea mai dramatică şi distructivă formă de glaucom, PIO mult crescută afectând profund țesuturile oculare.
  - atrofie iriană
  - pupilă în semimidriază fixă
  - sinechii periferice anterioare cu afectarea trabeculului,
  - necroza focală a epiteliului cristalinian- "glaukomflecken"
  - paloarea discului optic-acesta capătă aspectul din neuropatia optică ischemică.

Mecanismele închiderii unghiului (IU)

- Mecanismele care conduc la IU se clasifică în funcție de sediul obstrucției fluxului umorii apoase: pupilă, iris şi corp ciliar, cristalin, posterior de cristalin.
- Mecanismele pot coexista, predominând unul dintre ele.
- Primele două mecanisme duc la IPU, iar ultimele trei la ISU (închidere secundară a unghiului).
- Fluxul fiziologic al UA din CP prin pupila in CA este afectat cu cresterea presiunii in CA si bombarea anterioara a irisului spre cornee

- **Blocul pupilar**
  - Se produce contactul irido-trabecular cu închiderea unghiului, obstrucția trabeculului și creșterea PIO până la nivele ridicate (50-60 mmHg).
  - Obstrucția totală și rapidă a trabeculului se soldează cu atacul acut de glaucom.
  - Blocul pupilar apare la
    - ochi predispuși (cu cameră anterioară redusă, dimensiuni mici ale segmentului anterior, cu cristalin crescut de volum legat de vârstă).
    - stimuli fiziologici (cititul în semiobscuritate)
    - Stimuli farmacologici (administrarea de miotice).
- **Irisul în platou (obstrucție la nivelul irisului și/sau corpului ciliar)**
  - Variațiile anatomice ale irisului și corpului ciliar (iris gros, inserție iriană anterioară, corp ciliar poziționat anterior) aduc periferia irisului în contat cu trabeculul, producând IPU apozițională.
  - ***Configurația de iris în platou*** semnifică un iris plat, cu o cameră anterioară de profunzime normală. Tratamentul GPUI în acest caz este iridectomia periferică.
  - ***Sindromul irisului în platou*** semnifică o condiție anatomică ce apare postiridotomie laser: blocul pupilar a fost rezolvat, dar unghiul este închis, cu camera anterioară de profunzime normală. Tratamentul este iridoplastia laser sau instilarea de miotice, înainte de formarea sinechiilor periferice anterioare.
- **Obstrucție la nivelul cristalinului**
  - un cristalin mai voluminos și poziționat anterior duce la îngustarea camerei anterioare, contact irido-trabecular și blocajul trabeculului.
  - volumul cistalinian este deseori crescut în cataracta nucleară.
  - creșterea rapidă de volum a cristalinului (diabet, traumatisme) duc la ISU prin acest mecanism.
- **Obstrucție posterior de cristalin (sindromul direcționării aberante a umorii apoase)**
  - Direcționarea aberantă (posterioară) a umorii apoase survine în cazul deplasării anterioare a diafragmei iridocristaliniene (după trabeculectomie, extracția cristalinului, iridotomie laser), cu închiderea unghiului și creșterea PIO.
  - Situația apare pe ochi cu lungime axială mai mică de 21 mm și în hipermetropiile mari.
  - Procesele ciliare vin în contact cu ecuatorul cristalinian sau cu diafragma capsulo-zonulară, cauzând direcționarea aberantă a umorii apoase spre vitros.
  - Diafragma iridocristaliniană este împinsă anterior și se produce IU.
  - Biomicroscopia ultrasonică este foarte utilă pentru diagnostic.

- **Închiderea farmacologică a unghiului**
  - Administrarea sistemică a anumitor medicamente pot duce la IU la pacienții predispuşi: bronhodilatatoare (salbutamol), antidepresive triciclice, medicații simptomatice antigripale, miorelaxante, parasimpatolitice, simpatomimetice.
  - Administrarea de midriatice în scop diagnostic sau terapeutic poate determina de asemenea, la ochii predispuşi (cu unghi îngust) închiderea acută a unghiului, până la atac de glaucom.

Forme clinice de IPU

Închiderea acută a unghiului (IAU, atacul de glaucom)

- Închiderea completă a unghiului camerei anterioare, cu apoziția pe 360° a irisului pe rețeaua trabeculară duce la creşterea marcată şi rapidă a PIO, care poate fi reversibilă numai prin intervenție terapeutică.

Simptomatologie- dramatică:

- începetoşarea vederii
- dureri oculo-orbitare intense
- halouri în jurul surselor luminoase
- cefalee frontală homolaterală
- greață, vărsături
- aritmii cardiace
- dureri abdominale(diagnostic diferențial!).

Obiectiv-

- creşterea marcată a PIO, cu valori peste 50 mmHg;
- scăderea marcată a acuității vizuale;
- edem cornean epitelial, dacă nu se intervine- edem total;
- camera anterioară mult îngustată sau absentă; irisul periferic în contact cu linia Schwalbe;
- contact iridotrabecular decelabil gonioscopic pe 360°;
- pupila în semimidriază areactivă la lumină;
- congestie perikeratică;
- oftalmoscopic: edem al discului optic, dilatarea sistemului venos, hemoragii în flacără, excavația glaucomatoasă poate fi prezentă sau absentă;
- unghi îngust la examenul gonioscopic al ochiului congener.

Status post-atac de glaucom

Obiectiv:

- atrofie iriană;
- sinechii posterioare;
- pupilă slab reactivă la lumină sau areactivă;
- glaukomflecken pe suprafața anterioară a cristalinului;
- sinechii periferice anterioare;

- număr scăzut de celule endoteliale.

Închiderea intermitentă a unghiului (IIU)

- Etiopatogenie similară cu IAU, dar de intensitate moderată şi spontan reversibilă.

Simptomatologie: este similară IAU, dar de intensitate mai blândă şi cu apariție intermitentă în timp.

Obiectiv:

- semne variabile în funcție de gradul contactului iridotrabecular;
- gonioscopic se evidențiază linie pigmentată trabeculară; pupila este rotundă şi reactivă la lumină;
- se observă atrofie iriană;
- excavația glaucomatoasă a nervului optic poate fi prezentă sau absentă.

Închiderea cronică a unghiului (ICU)

- Închidere permanentă a unghiului, pe suprafață variabilă, prin sinechii periferice anterioare.

Simptomatologie:

- absența durerii, dar disconfort ocular prezent;
- halouri în jurul surselor luminoase când PIO creşte brusc.

Obiectiv:

- sinechii periferice anterioare pe orice suprafață a unghiului, evidențiabile prin gonioscopia cu indentație;
- PIO este crescută în mod variabil în funcție de extensia închiderii unghiului; acuitatea vizuală este variabilă în funcție de stadiu;
- există deficite de câmp vizual de tip glaucomatos şi excavație glaucomatoasă a nervului optic.

Unghiul îngust (cu risc de închidere)

- Blocul pupilar, irisul în platou, cristalinul voluminos şi împins anterior sunt mecanismele care antrenează riscul de închidere a unghiului.

Obiectiv:

- contact iridotrabecular
- sinechii periferice anterioare
- PIO poate fi crescută
- ochiul congener cu istoric de închidere acută sau intermitentă a unghiului.

GLAUCOAME SECUNDARE CU UNGHI ÎNCHIS (GSUI)

Glaucom secundar cu unghi închis cu bloc pupilar

- blocul pupilar absolut sau relativ poate fi determinat de:
  - -creşterea de volum a cristalinului (cataractă de orice etiologie);

- cristalin deplasat anterior (laxitatea zonulei, traumatisme, sindromul Marfan, sindromul Weil-Marchesani cu microsferofakie);
- vitros deplasat anterior;
- ulei de silicon pătruns în camera anterioară în ochiul afak;
- sinechii posterioare;
- secluzie-ocluzie pupilară;
- bloc pupilar indus de miotice;
- bloc pupilar indus de pseudofak (de cameră anterioară sau posterioară).

Glaucom secundar cu unghi închis fără bloc pupilar, prin sinechii periferice anterioare

- glaucomul neovascular (membrană fibrovasculară în unghi);
- sinechii periferice anterioare postinflamatorii;
- sindromul iridocornean epitelial (membrană endotelială trabeculară);
- fibrozarea structurilor unghiului după traumatisme perforante de pol anterior;
- aniridia;
- trabeculoplastie laser argon cu sinechii periferice anterioare după aplicații laser.

Glaucom secundar cu unghi închis fără bloc pupilar, cu împingere dinspre posterior a diafragmei iridocristaliniene

- Glaucomul malign (prin direcționare aberantă a umorii apoase, bloc ciliar) cu închiderea unghiului prin rotirea anterioară a irisului şi corpului ciliar.
  - pe un ochi cu cristalin mărit de volum (eventual cataractat), umoarea apoasă este direcționată aberant:
    - ➢ direcționare posterioară: umoarea apoasă se acumulează în vitros;
    - ➢ direcționare perilenticulară: umoarea apoasă se acumulează în spatele şi în jurul cristalinului;
    - ➢ direcționare retrocapsulară: umoarea apoasă se acumulează în spatele diafragmei iridocapsulare sau în spatele unui pseudofak.
  - direcționarea aberantă apare frecvent după chirurgia intraoculară (extracția cataractei, chirurgie filtrantă) la ochi cu dimensiuni reduse şi cameră anterioară de profunzime mică.
- Glaucomul secundar cu unghi închis prin tumori intraoculare, de iris sau de corp ciliar.
- Glaucom secundar prin împingerea anterioară a irisului şi cristalinului de către uleiul de silicon sau gazul injectat intraocular în cavitatea vitreană.

- Sindromul efuziei uveale produs prin: inflamații (sclerită, uveite); creşterea presiunii în venele coroidiene (cerclaj scleral, panfotocoagulare retiniană, ocluzie de venă centrală a retinei); tumori coroidiene.
- Glaucomul secundar retinopatiei de prematuritate stadiul V.
- Glaucom secundar asociat anomaliilor congenitale, cu împingerea anterioară a irisului şi corpului ciliar: aniridie, sindromul Sturge Weber Krabe, neurofibromatoza, sindromul Marfan, sindromul Pierre Robin, homocistinurie, persistența de vitros primitiv.

TRATAMENTUL GLAUCOMULUI

PRINCIPII GENERALE DE TRATAMENT

- Scopul tratamentului antiglaucomatos este conservarea funcției vizuale şi a calității vieții.
  - Calitatea vieții pacientului glaucomatos nu este afectată în stadiile inițiale şi moderate ale bolii, însă în stadiile avansate aceasta este profund afectată.
  - Mai mulți factori afectează calitatea vieții pacientului cu glaucom, printre care:
    - diagnosticul de glaucom (pacientul devine conştient că are o afecțiune cronică şi cu potențial de a produce orbirea);
    - dependența de un tratament de lungă durată;
    - reacțiile adverse ale tratamentului;
    - costul tratamentului;
    - pierderea de câmp vizual în glaucomul avansat.
- Tratamentul antiglaucomatos trebuie să fie eficient, cât mai simplu de administrat (creşte complianța), cu cât mai puține reacții adverse şi cu implicații financiare adecvate atât pentru pacient cât şi pentru serviciile sanitare.
- **Tratamentul antiglaucomatos este individualizat în funcție de stadiul bolii, de severitatea afectării funcționale şi de vârsta pacientului.**
- **Atingerea presiunii țintă este scopul terapiei antiglaucomatoase.**
  - Presiunea țintă este cea mai mare valoare a PIO la care se estimează că afectarea glaucomatoasă s-a oprit sau progresează într-un ritm minim.
  - Valoarea PIO țintă depinde de: nivelul PIO anterior începerii terapiei (se urmăreşte scăderea cu cel puțin 35% a PIO inițiale); stadiul bolii glaucomatoase; rata progresiei (se estimează că este nevoie de cel puțin 2 ani pentru estimarea sa); vârsta şi speranța de viață; factorii de risc asociați.
- Tratamentul inițial pentru GPUD este medicația topică sau trabeculoplastia laser. Tratamentul chirurgical de primă intenție este rezervat formelor severe, cu PIO cu valori mari, sau la pacienți necomplianți.

- Medicaţia antiglaucomatoasă iniţială începe cu un singur preparat-monoterapie, ţinând cont de: eficienţa în scăderea PIO, tolerabilitate, reacţii adverse potenţiale, cost şi complianţă.

MEDICAŢIA TOPICĂ ANTIGLAUCOMATOASĂ- CLASELE DE COMPUŞI

Agonişti adrenergici (A.A.)

- **A.A. neselectivi: Dipivefrin 0,1% (Glaucothil)** 1 picx2 pe zi;
  - produc scăderea producţiei de umoare apoasă; creşterea eliminării umorii apoase A.A. alfa-2 selectivi: Apraclonidină 0,5%, 1% (Iopidine), Brimonidină 0,2% (Alphagan), Clonidină 0,125%, 0,5% (Glaucopres);
  - contraindicati in unghi îngust, afaci (risc de edem macular)
  - reacţii adverse: tahiartimii, HTA, conjunctivită foliculară
- **A.A. alfa-2 selectivi- Brimonidina**: scăderea producţiei şi creşterea eliminării umorii apoase; efect 12 ore; reduce PIO cu 25% în monoterapie;
  - Brimonidina 0,2%: o picătură de 2x pe zi;
  - contraindicati in tratamentul sistemic cu IMAO, copii;
  - reactii adverse: uscăciunea gurii, hipersensibilitate întârziată, dermatită de contact perioculară, oboseală, somnolenţă;
- Sarcină şi alăptare: se utilizează doar dacă beneficiul excede riscul;
- Interacţiuni medicamentoase: antidepresive triciclice, deprimante ale SNC;
- Eliminare (wash-out): 1-3 săptămâni.

Antagonişti adrenergici -beta blocante (B.B.)

- **B.B. beta 1 selective: Betaxolol 0,25% şi 0,5% (Betoptic, Betoptic S);**
- **B.B. neselective: Levobunolol 0,25% şi 0,5% (Betagan, Vistagan), Timolol 0,1%, 0,25%, 0,50% (Arutimol, Nyolol gel, Timoptic, Timoptic-XE, Timolol, Timabak);**
- **B.B. cu activitate simpatomimetică intrinsecă: Carteol 0,5% şi 2% (Carteolol, Carteol, Carteabak, Fortinol, Ocupress), Pindolol 2% (Pindoptic);**
- Mecanism de acţiune: scăderea producţiei de umoare apoasă;
- Doze şi mod de administrare: 1 picătură de 2X pe zi, la 12 ore (dimineaţa şi seara); se foloseşte cea mai mică concentraţie eficientă; au efect aditiv cu alţi agenţi hipotensori; sunt valabile formele fără conservanţi;
- Indicaţii: agent hipotensor (HTIO, glaucom), monoterapie sau în asocieri;
- Contraindicaţii: B.B. neselectivi: astm bronşic, BPOC, bradicardie sinusală, insuficienţă cardiacă; B.B. beta-1 selectivi: aceleaşi contraindicaţii, dar sunt relative;
- Reacţii adverse: B.B. neselectivi: bradicardie, aritmii, bronhospasm, hipotensiune arterială, depresie, maschează hipoglicemia la diabetici!,

accentuează hipotensiunea nocturnă (factor de progresie al neuropatiei optice glaucomatoase), keratopatie epitelială;

- Sarcină şi alăptare: se utilizează doar dacă beneficiul excede riscul;
- Interacţiuni medicamentoase: cu digitalicele şi antagoniştii de calciu: risc de aritmii cardiace şi hipotensiune arterială.
- Eliminare: 2-5 săptămâni

Inhibitori de anhidrază carbonică (I.A.C.)

- **I.A.C. topici: Brinzolamidă 1% (Azopt), Dorzolamidă 2% (Trusopt);**
- **I.A.C. sistemici: acetazolamidă (Diamox, Duamox, Ederen);**
- Mod de acţiune: scăderea producţiei de umoare apoasă;
- Doze şi mod de administrare:
  - I.A.C. topici:
    - Trusopt-1 picătură de 3X pe zi în monoterapie, de 2X pe zi în asociere cu betablocant;
    - Azopt-1 picătură de 2X pe zi în monoterapie sau în asociere cu betablocant;
  - I.A.C. sistemici: Acetazolamidă tablete a 250 mg -2 tablete pe zi;
- Indicaţii: I.A.C.
  - topici: scăderea PIO; I.A.C.
  - sistemici: indicați atunci când hipotensoarele topice sunt ineficiente; dacă se estimează necesitatea administrării pe termen lung a I.A.C. sistemici este recomandată intervenție chirurgicală antiglaucomatoasă.
- Contraindicaţii:
  - I.A.C. topici: reacții de hipersensibilitate;
  - I.A.C. sistemici: nefropatii, hepatopatii, insuficiență suprarenaliană;
- Precauţii:
  - administrarea I.A.C. topici la pacienți cu număr redus de celule endoteliale corneene poate determina edem cornean;
  - I.A.C sistemici (indicați în atacul acut de glaucom) pot provoca: parestezii, sindrom Stevens-Johnson, pancitopenie, agranulocitoză, parestezii (derivați de sulfonamide).
- Reacţii adverse:
  - I.A.C. topici: senzație de arsură locală, gust metalic, keratită punctată superficială, lăcrimare, cefalee, angioedem, astenie, amețeli;
  - I.A.C sistemici: hipopotasemie (se recomandă administrarea concomitentă de potasiu per os), parestezii, surditate, tinitus, alterarea gustului, greață, vărsături, diaree, depresie, calculi renali, discrazii sangvine, acidoză metabolică, sindrom Stevens Johnson, pancitopenie, agranulocitoză.

- Sarcină şi alăptare: se utilizează doar dacă beneficiul excede riscul **(efect teratogen demonstrat).**
- Interacţiuni medicamentoase: I.A.C sistemici- interacţii cu corticosteroizi, diuretice antihipertensive;
- Eliminare: I.A.C. topici-1 săptămână, I.A.C sistemici: 3 zile.

Parasimpatomimetice (agenţi colinergici, A.C.)

- Mod de acţiune: creşterea facilităţii la scurgere a umorii apoase, efect direct pe muşchiul ciliar longitudinal.
- **A.C. cu acţiune directă:**
  - **pilocarpină 0,5%, 1%, 2%, 4% (Pilocarpină, Isoptocarpine, Pilogel, Pilopine HS gel, Pilostat,), aceclidină 2% (Glaucostat)**
  - **carbachol 0,75% şi 3% (Isopto Carbachol)**
  - **acetilcolină 1% (Miochol);**
  - doze şi mod de administrare: Pilocarpină1% -4%: administrare 1 picătură de 4X pe zi, scade PIO după 1 oră, efect care durează 6 ore; Pilocarpine gel: 1 dată pe zi seara; Ocuserts (20-40 micrograme pe oră): 1 dată pe săptămână
  - indicaţii scăderea PIO;
  - contraindicaţii: vârsta sub 40 de ani, cataractă, uveită, glaucom neovascular, atacul de glaucom prin bloc pupilar (poate accentua blocul);
  - precauţii: miopie axială, istoric de dezlipire de retină, rupturi retiniene;
  - reacţii adverse: crampe intestinale, bronhospasm, mioză, pseudomiopie, spasm ciliar, accentuarea blocului pupilar, dezlipire de retină pe ochi predispus;
  - sarcină şi alăptare: A.C. cu acţiune directă se utilizează doar dacă beneficiul excede riscul;
  - eliminare: 3 zile
- **A.C. cu acţiune indirectă:**
  - **demecarium bromide 0,125% şi 0,25% (Humorsol)**
  - **fizostigmină (Eserine).**
  - indicatii GPUD pe ochi afak sau pseudofak, necontrolat prin alte tratamente topice şi cu contraindicaţie de chirurgie filtrantă.
  - contraindicatii uveite active.
  - precautii: astm bronşic, boală spastică gastrointestinală, ulcer gastric, bradicardie, hipotensiune, infarct miocardic, boala Parkinson, epilepsie.
  - reactii adverse: aritmii cardiace, crampe intestinale, senzaţie de arsură oculară, lăcrimare, pseudomiopie, bloc pupilar, dezlipire de retină, cataractă, chiste iriene.
  - sarcina si alaptare: A.C. cu acţiune indirectă- contraindicate strict.
  - eliminare: câteva săptămâni.

Derivați de prostaglandine și prostamide

- Preparate:
  - **Lumigan (Bimatoprost 0,03%, derivat de prostamidă);**
  - **Xalatan (Latanoprost 0,005%, derivat de prostaglandină);**
  - **Travatan (Travosprost 0,004%, derivat de prostaglandină)**
  - **Taflotan (Tafluprost 0,0015%, derivat de prostaglandină);**
  - **Rescula (Unoprostone 0,12% și 0,15%, docosanoid).**
- Mod de acțiune: scăderea PIO prin creşterea eliminării uveosclerale a umorii apoase, scăzând PIO cu 20-35% (între 6 şi 8 mmHg); scăderea PIO începe la 2-4 ore, peak-ul este atins după 8-12 ore; scăderea maximă este atinsă după 3-5 săptămân.
- Doze şi mod de administrare: derivații de prostaglandine şi prostamidele: 1 picătură 1 dată pe zi, seara, Rescula 1 picătură de 2X pe zi, la 12 ore. Indicații: această clasă de hipotensoare topice este foarte eficientă în scăderea PIO în HTIO şi GPUD; sunt bine tolerate, putând fi folosite ca terapie de primă linie, în monoterapie sau în combinații variabile sau fixe; există unele studii privind folosirea lor în GPUI şi glaucomul neovascular.
- Contraindicații: reacții de hipersensibilitate.
- Precauții: se administrează cu prudență în uveite şi la pacienții afaci sau pseudofaci cu edem macular cistoid (poate accentua edemul); administrarea pe un singur ochi crează diferențe în pigmentarea irisului şi în creşterea genelor;
- Reacții adverse: locale- hiperemie conjunctivală, senzație de corp străin, hiperpigmentarea genelor, stimularea creşterii genelor în lungime şi grosime, hiperpigmentarea irisului, edem macular cistoid (agravare), uveită anterioară; sistemice: dispnee, exacerbarea astmului bronşic-comparativ cu alfa-2 agoniştii şi cu beta blocantele reacțiile adverse sistemice sunt mult mai reduse.
- Sarcină şi alăptare: se utilizează doar dacă beneficiul excede riscul.
- Eliminare: 4-6 săptămâni.

Combinațiile antiglaucomatoase topice (terapia aditivă)

- dacă prin monoterapie topică nu se obține PIO țintă, se înlocuieşte hipotensorul cu un altul dintr-o clasă diferită;
- dacă nici astfel PIO nu scade corespunzător, se recurge la asocieri medicamentoase **(terapie aditivă)**
- întotdeauna se adaugă un preparat dintr-o altă clasă farmacologică; există numeroase combinații fixe de 2 medicamente topice din clase diferite de compuşi într-un singur flacon, care sunt preferabile administrării a două preparate diferite în 2 flacoane diferite (creşte complianța);
- scăderea PIO este mai eficientă în cazul terapiei aditive față de monoterapie;

- alfa-2 agoniști- au efect aditiv cu beta blocante, IAC, prostaglandine, prostamide;
- beta blocante- au efect aditiv cu alfa 2 agoniști, IAC, prostaglandine, prostamide;
- IAC- au efect aditiv cu: alfa-2 agoniști, betablocante, prostaglandine, prostamide;
- agenții colinergici- au efect aditiv cu alfa-2 agoniști, beta blocante, IAC;
- prostaglandinele și prostamidele- au efect aditiv cu alfa-2 agoniști, beta blocante, IAC, simpatomimetice.

Combinațiile fixe antiglaucomatoase topice

- sunt foarte bune ca agenți hipotensori topici, deoarece: au eficiență superioară în scăderea PIO, au mai puține reacții adverse locale, pacienții au o bună complianță;
- preparate valabile comercial:
  - betablocante + pilocarpină: Metipranolol 0,1% +Pilocarpină 2% (**Normoglaucon**);
  - Timolol 0,5%+ Pilocarpină 1-4% (**Fotil**);
  - Carteolol 2% +Pilocarpină **(Carpilo**);
  - beta blocante + IAC topic:Timolol 0,5%+Dorzolamidă 2% **(Cosopt),** Timolol 0,5% + Brinzolamidă (**Azarga**);
  - prostaglandine + beta blocant: Bimatoprost 0,03% + Timolol 0,5% (**Ganfort**); Latanoprost 0,005% + Timolol 0,5% (**Xalcom, Xalacom**); Travoprost 0,004% + Timolol 0,5% (**Duotrav**);
  - agonist adrenergic alfa-2 selectiv + antagonist adrenergic: Brimonidine 0,2% + Timolol 0,5% (**Combigan**).

AGENȚI HIPEROSMOTICI CU ADMINISTRARE SISTEMICĂ

- indicație majoră: scăderea PIO în cazul creșterii acute a acesteia;
- se impune prudență la pacienți cu boli cardiace sau renale și la diabetici;
- preparate:
  - **Glycerol** 1-1,5g/kilogram-corp oral;
  - **Manitol** 1-1,5g/kilogram-corp intravenos.

TERAPIA ANTIGLAUCOMATOASĂ LASER

Iridotomia laser YAG

- Indicații:
  - blocul pupilar manifest clinic sau suspiciune de bloc pupilar;
  - prevenirea închiderii acute sau cronice a unghiului.
- Pregătire preoperatorie:

- Pilocarpină topic 2% sau 4%, acetazolamidă per os în atacul de glaucom, alfa-2 agoniști topic (cu o oră înainte și imediat după procedură)
- anestezic topic;
- agenții hiperosmotici pe cale sistemică sunt indicați în atacul acut de glaucom cu edem cornean.

- Lentile de iridotomie: lentila Abraham, lentila Wise.
- Locul iridotomiei: cadranul superior (prevenirea diplopiei monoculare)-preferabil superonazal, cât mai periferic, se evită orele 3 și 9 (risc de sângerare), se evită vasele iriene vizibile.
- Parametrii laser: putere: 1-6 mJ, mărimea spotului 50-70 microni, între 1-3 pulsuri/busrt, fasciculul laser se focalizează în stromă; se folosește cea mai mică putere eficientă.
- Scopul: obținerea unui orificiu transfixiant de iridotomie, de mărime convenabilă (150-500 microni).
- Complicații: halouri, vedere în ceață, umbre; sângerare (se indică compresia cu lentila); creșterea tranzitorie a PIO; inflamație; sinechii posterioare; opacități cristaliniene; edem macular cistoid.
- Postoperator: măsurarea PIO la 1-3 ore, apoi la 24 ore; steroizi topic și eventual hipotensoare topic pentru câteva zile.

Trabeculoplastia laser argon

- Indicații:
  - tratamentul inițial al GPUD GPEX, glaucomului pigmentar (GP);
  - tratamentul GPUD, GPEX, GP când terapia topică hipotensoare este ineficientă;
  - la pacienți vârstnici; la pacienți necomplianți la terapie topică.
- Pregătire preoperatorie: Apraclonidină sau Brimonidină topic; acetazolamidă per os cu o oră înainte și imediat după procedură; anestezic topic.
- Laseri utilizați: laserul Argon verde, laserul Nd Yag dublat în frecvență (λ 532 nm), laserul SLT.
- Lentile utilizate: lentila Goldmann, lentila Magnaview.
- Procedură: se identifică elementele unghiului; se aplică impacte între trabeculul anterior pigmentat și trabeculul nepigmentat pe 180° sau 360°.
- Parametrii laser: laserul Argon: diametrul spotului: 50 microni, timpul de expunere 0,1 secunde, putere 500-1200 mW, efectul urmărit: albirea tranzitorie a țesutului la locul impactului.
- Complicații: inflamație, HTIO tranzitorie, irită, hemoragie, sinechii periferice anterioare; efectul de scădere a PIO se poate pierde în timp.
- Postoperator: măsurarea PIO, acetazolamidă per os în scopul prevenirii HTIO, steroizi topic și antiinflamatoare nesteroidiene topic pentru 7 zile.

- Eficiență: procedura scade PIO cu până la 9 mmHg, fiind mai eficientă în cazul ochilor cu pigmentare intensă a rețelei trabeculare.

Iridoplastia laser

- Scopul procedurii: deschiderea unghiului prin contractarea irisului periferic (datorită efectului termic), cu aplatizarea curburii acestuia.
- Indicații:
  - închiderea apozițională a unghiului pe ochi cu iridotomie funcțională;
  - sindromul de iris în platou (după practicarea iridotomiei laser periferice);
  - deschiderea unghiului în vederea trabeculoplastiei laser (ameliorarea abordului trabecular);
  - unghi închis pe ochi nanoftalm.
- Pregătire preoperatorie: similară trabeculoplastiei laser argon.
- Contraindicații: edem cornean, cameră anterioară de profunzime redusă, închidere sinechială a unghiului.
- Parametrii laser: durată lungă, putere mică, spot larg: diametrul spotului 300-500 microni, durata de expunere 0,3-0,6 secunde, putere 200-400 mW; aplicarea laserului se face în cea mai periferică porțiune a irisului, se aplică 20-40 de impacte pe 360°.
- Complicații: irită, arsura endoteliului cornean, HTIO tranzitorie, sinechii posterioare.
- Postoperator: hipotensoare şi steroizi topic.

Ciclofotocoagularea

- Indicații: eşecul chirurgiei filtrante, contraindicații ale chirurgiei filtrante, alternativă la dispozitivele de drenaj.
- Scopul: ciclodistrucția.
- De elecție: ciclofotocoagularea cu laserul diodă (λ 810 nm).
- Ciclofotocoagularea trans-sclerală cu laserul diodă: anestezie para sau retrobulbară; impactele se aplică la 1-2 mm în spatele limbului, perpendicular pe scleră; putere: 2000 mW, durata de expunere 2 secunde, 5-6 J/puls; se aplică 10-20 de impacte pe 270° (se evită orele 3 şi 9).
- Alte proceduri ciclodistructive: tehnici endoscopice (laser argon sau laser diodă) şi transpupilare (laser argon sau diodă).
- Complicații: inflamație, hifemă, decompensarea corneei, hipotonie oculară (ftizia globului), scăderea acuității vizuale.
- Postoperator: analgezie; steroizi şi atropină topic; hipotenosare topic la nevoie.

TERAPIA ANTIGLAUCOMATOASĂ CHIRURGICALĂ

- Indicaţia de chirurgie antiglaucomatoasă ţine cont de:
  - PIO ţintă (la chirurgie se recurge atunci când celelalte forme de terapie sunt insuficiente, dar şi când PIO la diagnosticare are valori mari),
  - gradul deficitelor de câmp vizual
  - ochi unic
  - preferinţele şi experienţa medicului
  - opinia, aşteptările şi complianţa pacientului.
- Procedurile antiglaucomatoase chirurgicale se indică din ce în ce mai des în stadiul iniţial al bolii, în scopul conservării funcţiei vizuale la pacienţii care sunt rezistenţi la terapie topică hipotensoare (TTH) sau la terapia laser.
- În GPUI, de primă intenţie este iridotomia sau iridoplastia laser, iar în glaucomul congenital chirurgia este de elecţie (trabeculectomie sau goniotomie).

Chirurgia penetrantă a glaucomului

Trabeculectomia.

- Indicaţii:
  - GPUD- în cazul eşecului medicaţiei sau laserului;
  - când complianța pacientului la terapie medicamentoasă este scăzută sau reacţiile adverse sunt inacceptabile;
  - când este necesară obţinerea unei PIO ţintă care ar fi imposibil de atins prin alte forme de terapie, la pacienţi cu progresie rapidă a bolii;
  - glaucom avansat cu PIO foarte mare la diagnosticare.
- Scopul trabeculectomiei: producerea unei fistule protejate între camera anterioară şi spaţiul subconjunctival.
- Variantele îmbunătăţite ale trabeculectomiei asociază la practicarea flapului scleral a suturilor ajustabile, a antimetaboliţilor şi a altor agenţi antifibrotici.
- Eficienţă: în marea majoritate a cazurilor trabeculectomia este eficientă în controlul PIO pe termen lung, fiind considerată o metodă sigură de tratament al GPUD.
- Riscuri pe termen lung: progresia cataractei, infecţia bulei de filtrare, endoftalmită.
- Argumente pro- chirurgie penetrantă: scade PIO eficient pe termen lung.
- Argumente contra- chirurgie penetrantă: cataractă complicată, complicaţii ale bulei de filtrare, risc de hipotonie postoperatorie şi decolare de coroidă mai mari comparativ cu chirurgia nepenetrantă.

Trabeculotomia

- Indicaţii: glaucomul congenital; la adulţi eficienţa este redusă.

Chirurgia nepenetrantă a glaucomului

Sclerectomia profundă

- Indicaţie: GPUD.
- Scopul tehnicii: excizia peretelui extern al canalului Schlemm.
- Tehnică: excizia unei lamele profunde corneosclerale sub flapul scleral, ocazie cu care se excizează peretele extern al canalului Schlemm. Se crează un "lac scleral", umoarea apoasă filtrând prin porozitatea trabeculului. Pentru menţinerea lacului scleral şi a bulei de filtrare se pot folosi implante de colagen sau acid hialuronic.
- Eficienţă: pe termen lung este inferioară trabeculectomiei.

Vâscocanalostomia

- Tehnică: excizia unei lamele profunde, asociată cu injectare de acid hialuronic în canalul Schlemm. Efect: lărgirea canalului Schlemm şi a canalelor colectoare, cu creşterea eliminării umorii apoase, dar şi difuzia umorii apoase din "lacul scleral".
- Eficienţă: pe termen lung este inferioară trabeculectomiei.
- Argumente pro- chirugie nepenetrantă: reducerea complicațiilor intraoperatorii şi postoperatorii; Argumente contra- chirurgie nepenetrantă: mai puțin eficientă pe termen lung comparativ cu chirurgia filtrantă.

Antimetaboliții

- Scopul utilizării antimetaboliților: reducerea cicatrizării excesive a conjunctivei, cu menținerea funcționalității bulei de filtrare în cadrul trabeculectomiei şi obținerea unei PIO țintă joase.
- Indicații - risc crescut de cicatrizare conjunctivală excesivă:
  - glaucomul neovascular
  - chirurgie filtrantă nefuncțională
  - chirurgie a cataractei în antecedente
  - afakie
  - inflamație oculară cu cicatrici conjunctivale (uveite, pemfigus)
  - vârsta tânără
  - medicație topică pe termen lung anterior chirurgiei.
- Substanțe utilizate: 5 Fluorouracil, Mitomicina C.
- Complicații posibile: eroziuni corneene, hipotonie, infecția bulei de filtrare, endoftalmită, bulă de filtrare chistică.

DISPOZITIVELE DE DRENAJ

Indicații: cazurile în care există factori de risc pentru un rezultat slab al trabeculectomiei: ochi cu chirurgie filtrantă (inclusiv cu utilizare de antimetaboliți) ineficientă; cicatrizare conjunctivală excesivă postoperatorie după chirurgie oculară; glaucom neovascular imposibil de controlat; copii cu afakie. Dispozitive: valva Molteno, valva Krupin, valva Ahmed etc.

TRATAMENTUL INDIVIDUALIZAT AL GLAUCOMULUI (CONFORM GHIDULUI EUROPEAN DE GLAUCOM)

Glaucomul congenital primar

- dificil de tratat;
- terapia topică hipotensoare (TTH)- ineficientă sau impracticabilă pe termen lung;
- de elecție: chirurgie de primă intenție practicată precoce- goniotomie, trabeculotomie sau trabeculectomie.

Glaucomul primitiv juvenil

- TTH poate fi eficientă;
- se contraindică Pilocarpina;
- trabeculoplastia laser nu este recomandată;
- de multe ori este necesară chirurgie precoce- trabeculectomie cu sau fără antimetaboliți, trabeculotomie.

Gpud hipertensiv

- este necesară stabilirea PIO țintă individuală;
- decizia de tratament se face în acord cu pacientul şi modalitatea de tratament inițială se stabileşte pentru fiecare caz;
- TTH- se începe cu monoterapie, dacă este ineficientă se trece la pluriterapie;
- trabeculoplastia laser- se indică de primă intenție sau când TTH este ineficientă;
- chirurgia penetrantă cu sau fără antimetaboliți şi nepenetrantă este indicată când celelalte terapii sunt ineficiente, dar şi de primă intenție în cazurile severe, avansate, cu valori mari ale PIO;
- dispozitivele de drenaj au indicațiile menționate în capitolul de tratament;
- procedurile ciclodistructive sunt ultimul recurs terapeutic în cazurile refractare.

Glaucomul cu presiune normală- GPN

- scopul tratamentului: PIO țintă este între 8-15 mmHg (variație pe curba diurnă) sau reducerea PIO inițiale cu 30%;
- TTH- este eficientă, se începe cu monoterapie; se contraindică medicația cu efect vasoconstrictor şi hipotensor sistemic;
- se recomandă blocante ale canalelor de calciu per os, în cazuri selecționate;
- trabeculoplastia laser nu se recomandă (ineficientă, nu se adresează mecanismului patogenic);
- chirurgia filtrantă se recomandă în cazurile avansate, cu rată mare de progresie, când TTH este ineficientă;
- poate fi necesară ajustarea bulei de filtrare (suturi ajustabile).

Suspectul de GPUD

- este necesară evaluarea beneficiului şi riscului tratamentului față de progresia în absența tratamentului;
- riscul de progresie depinde de factorii de risc prezenți;
- indicația de terapie este relativă: TTH- minimum de terapie cu maximum de eficiență;
- nu se indică trabeculoplastie laser, nici chirurgie filtrantă;
- monitorizare inițială: la 6 luni, apoi mai rar dacă parametrii sunt stabili (disc optic, câmp vizual, PIO, HRT sau OCT anual sau la 2 ani).

Hipertensiunea intraoculară- HTIO

- atenție la grosimea corneei; creşterea modestă a PIO nu trebuie tratată neapărat;
- PIO repetată peste 25 mmHg chiar fără factori de risc trebuie tratată;
- PIO crescută în prezența factorilor de risc trebuie tratată;
- urmărire: la 1 an (disc optic, câmp vizual, PIO, HRT sau OCT).

Glaucomul pseudoexfoliativ

- terapie inițială: TTH mono sau pluriterapie;
- trabeculoplastia laser are o bună eficiență, la fel şi chirurgia filtrantă.

Glaucomul pigmentar

- terapie inițială: TTH;
- midriaticele pot cauza eliberare de pigment şi creşterea PIO tranzitorie;
- dacă se indică Pilocarpina trebuie verificată mai întâi retina periferică pentru absența rupturilor;
- trabeculoplastia laser argon are efecte variabile, este necesară o putere laser mai mică (eficiența este mai mare în cazul trabeculului cu mult pigment);
- procedurile filtrante sunt eficiente.

Glaucomul indus de cristalin

- extracția chirurgicală a fragmentelor cristaliniene, asociată sau nu vitrectomiei, plus terapie topică antiinflamatoare este singurul tip de tratament eficient.

Glaucomul asociat hemoragiei intraoculare

- TTH, eventual şi terapie sistemică hipotensoare;
- lavajul camerei anterioare, respectiv vitrectomie posterioară.

Glaucomul uveitic

- terapie antiinflamatoare topică şi sistemică, TTH eventual asociată terapiei sistemice hipotensoare;
- terapia bolii sistemice dacă există;

- chirurgie filtrantă cu antimetaboliți sau implantare de dispozitive de drenaj.

Glaucomul asociat tumorilor intraoculare

- tratamentul tumorii: iradiere, excizie, terapie laser, enucleere;
- TTH sau terapie sistemică hipotenosare;
- ciclodistrucție;
- chirurgia filtrantă este contraindicată.

Glaucomul asociat dezlipirii de retină

- TTH sau terapie sistemică hipotensoare;
- chirurgia dezlipirii de retină;
- chirurgia filtrantă poate fi necesară.

Glaucomul secundar post-traumatic cu unghi deschis

- antiinflamatoare topic şi sistemic;
- TTH sau terapie sistemică hipotensoare;
- urmărire pe termen lung a PIO!;
- chirurgia filtrantă poate fi necesară.

Glaucomul iatrogen cortizonic

- oprirea terapiei cortizonice;
- TTH sau terapie sistemică hipotensoare;
- trabeculoplastia laser nu este eficientă;
- unerori este necesară chirurgia filtrantă.

Glaucomul secundar cu unghi deschis după laser sau chirurgie oculară (iatrogen)

- TTH sau terapie sistemică hipotensoare;
- antiinflamatoare topic, eventual şi sistemic;
- extracția chirurgicală a uleiului de silicon sau a pseudofakului;
- poate fi necesară chirurgie filtrantă.

Glaucomul secundar cu unghi deschis cauzat de afecțiuni extraoculare

- tratamentul cauzei este esențial;
- TTH sau terapie sistemică hipotenosare;
- poate fi necesară chirurgie filtrantă.

Glaucomul primitiv cu unghi închis- GPUI

Unghi închis prin iris în platou

- tratament cu miotice (tracționarea centripetă a irisului): Pilocarpină 1%, Carbachol 0,75%;
- iridotomia laser: este indicată, elimină blocul pupilar asociat; se mai indică iridoplastia laser a irisului periferic.

Unghi închis prin direcţionarea aberantă a umorii apoase

- parasimpatolitice topic (Atropină, Ciclopentolat) în scop curativ şi profilactic;
- TTH şi terapie sistemică hipotensoare;
- agenţi hiperosmotici pe cale sistemică;
- iridotomia laser este indicată;
- vitreoliza şi capsulotomia laser YAG în caz de afakie respectiv pseudofakie;
- extracţia cristalinului în anumite cazuri.

Atacul acut de glaucom prin bloc pupilar

- iridotomia laser sau iridectomia constituie tratamentul de elecţie;
- terapia medicamentoasă are mai multe scopuri: scăderea cantităţii de umoare apoasă din vitros şi camera posterioară (agenţi hiperosmotici), mioza (deschiderea relativă a unghiului), reducerea producţiei de umoare apoasă, reducerea inflamaţiei; **concomitent, se indică**:
  - acetazolamidă per os
  - agonist alfa-2 adrenergic şi betablocant topic
  - agenţi hiperosmotici (Glicerol per os sau Manitol intravenos)
  - miotice topic (Pilocarpină 1%, 2%)- mioticele se indică numai după scăderea PIO deoarece pot accentua blocul pupilar, pot fi ineficiente din cauza ischemiei sfincterului irian şi au reacţii adverse sistemice uneori severe; se mai administrează topic antiinflamator steroidian;
- tratamentul laser: iridotomia cu laserul YAG- după reducerea edemului cornean şi clarificarea corneei; se recomandă în scop profilactic la ochiul congener şi în cazuri de unghi îngust, pentru a nu se ajunge la atacul de glaucom; iridectomia chirurgicală este o altă opţiune (prin abord transcornean sau corneoscleral).

Glaucomul cu unghi închis intermitent

- tratament cu miotice topic, iridotomie, iridoplastie, extracţia cristalinului- în funcţie de mecanismul patogenic.

Glacomul cu închiderea cronică a unghiului

- terapia medicamentoasă este ineficientă;
- închiderea sinechială a unghiului pe mai puţin de 180 grade se poate rezolva prin iridotomie laser sau iridectomie chirurgicală;
- se contraindică trabeculoplastia laser argon (accentuarea sinechiilor);
- chirurgia filtrantă este necesară în cazurile în care procedurile anterioare nu sunt eficiente- atenţie la glaucomul malign postoperator prin direcţionare aberantă a umorii apoase în aceste cazuri!;
- mai poate fi necesară extracţia cristalinului.

Glaucomul cu unghi îngust cu risc de închidere a unghiului

- se indică iridotomia laser profilactică, în funcţie de situaţia individuală.

Glaucomul secundar cu unghi închis- GSUI

GSUI cu bloc pupilar

- TTH şi terapie sistemică hipotensoare;
- iridotomia laser YAG;
- iridectomie periferică;
- extracţia cristalinului, eventual vitrectomie;
- oprirea mioticelor şi administrarea de midriatice;
- sinechioliză laser YAG.

GSUI fără bloc pupilar, prin mecansim de împingere anterioară a difragmei iridocristaliniene

- Glaucomul neovascular
  - atropină topic;
  - steroizi topic-inițial; TTH şi terapie sistemică hipotensoare;
  - panfotocoagulare laser retiniană sau crioterapie în scop de distrugere a retinei eliberatoare de VEGF;
  - ciclodistrucție;
  - chirurgie filtrantă cu antimetaboliți;
  - dispozitive de drenaj; injectare intravitreană de agenți anti-VEGF;
  - mioticele sunt contraindicate.
- Sindromul iridocornean epitelial
  - TTH sau terapie sistemică hipotensoare;
  - chirurgie filtrantă cu antimetaboliți;
  - dispozitive de drenaj.
- Distrofia polimorfă posterioară
  - TTH sau terapie sistemică hipotensoare;
  - chirurgie filtrantă cu antimetaboliți.
- Sinechii periferice anterioare după închiderea prelungită a unghiului
  - TTH sau terapie sistemică hipotensoare;
  - chirurgie filtrantă.
- Fibroza şi migrarea epitelială după chirurgie oculară sau traumatism
  - TTH sau terapie sistemică hipotensoare;
  - excizia țesutului migrat;
  - chirurgie filtrantă cu antimetaboliți;
  - dispozitive de drenaj; ciclodistrucție.
- Membrană inflamatorie
  - antiinflamator şi cicloplegic topic;
  - TTH sau terapie sistemică hipotensoare;
  - chirurgie filtrantă cu antimetaboliți;
  - dispozitive de drenaj;
  - ciclodistrucție.
- Sinechii periferice anterioare după trabeculoplastie laser
  - TTH sau terapie sistemică hipotensoare;
  - chirurgie filtrantă.

- Aniridia
  - TTH sau terapie sistemică hipotensoare;
  - trabeculotomie;
  - chirurgie filtrantă fără antimetaboliți;
  - dispozitive de drenaj;
  - ciclodistrucție.

GSUI fără bloc pupilar prin mecanism de împingere dinspre posterior

- Glaucomul prin direcționare aberantă a umorii apoase
  - cicloplegie pe termen lung;
  - TTH sau terapie sistemică hipotensoare;
  - capsulotomie YAG, iridotomie YAG, vitreoliză;
  - vitrectomie cu disecția hialoidei anterioare;
  - se contraindică mioticele.
- Tumorile de iris şi corp ciliar
  - TTH sau terapie sistemică hipotensoare;
  - distrucția tumorii prin laser sau excizie chirurgicală a tumorii;
  - iradiere tumorală;
  - chirurgie filtrantă- uneori recomandată;
  - ciclodistrucție.
- Ulei de silicon sau gaz intravitrean
  - TTH sau terapie sistemică hipotensoare;
  - aspirarea gazului sau a uleiului de silicon;
  - chirurgie filtrantă;
  - dispozitive de drenaj;
  - ciclodistrucție.
- Sindromul efuziei uveale
  - antiinflamator topic;
  - TTH sau terapie sistemică hipotensoare;
  - relaxarea cerclajului scleral;
  - vitrectomie;
  - sclerectomie (în nanoftalmie);
  - excizie tumorală, iradiere tumorală;
  - ciclodistrucție.
- Retinopatia de prematuritate stadiul V
  - TTH sau terapie sistemică hipotensoare; ciclodistrucție;
  - chirurgie filtrantă cu sau fără antimetaboliți;
  - dispozitive de drenaj.
- Glaucom secundar asociat anomaliilor congenitale - tratament în funcție de fiecare caz, de tipul anomaliei, de mecanismul patogenic şi de calitatea vieții pacientului.

Bibliografie

1. *Anderson DR, Drance SM, Schulzer M; Collaborative Normal-Tension Glaucoma Study Group. Natural history of normal-tension glaucoma. Ophthalmology 108(2):247, 2001.*

2. *Beck AD. Primary congenital glaucoma in the developing world. Ophthalmology. 2011 Feb;118(2): 229-30.*
3. *Bengtsson B, Leske MC, L. Hyman, A. Heijl and Early Manifest Glaucoma Trial Group: Fluctuation of intraocular pressure and glaucoma progression in the Early Manifest Glaucoma Trial. Ophthalmology 114: 205, 2007.*
4. *Bonomi L, Marchini G, Marraffa M, Bernardi P, Morbio R, Varotto A. Vascular risk factors for primary open angle glaucoma: The Egna-Neumarkt Study. Ophthalmology. 2000;107: 1287–93.*
5. *Brian R Sullivan, MD; Hampton Roy Sr, MD, Richard W Allinson, MD Simon K Law, MD, PharmD Martin B Wax, MD Lance L Brown, OD, MD. Lens-Particle Glaucoma. Medscape Reference.*
6. *Chang R, Budenz DL. New developments in optical coherence tomography for glaucoma.Curr Opin Ophthalmol. 2008 Mar;19(2):127-35.*
7. *Chen JZ, Kadlubar FF. A new clue to glaucoma pathogenesis. Am J Med. 2003;114:697.*
8. *European Glaucoma Society; Terminology and Guidelines for Glaucoma. 3rd edition. 2008.*
9. *Farkas RH, Grosskreutz CL. Apoptosis, neuroprotection and retinal ganglion cell death: An overview. Int Ophthalmol Clin. 2001;41:111–30.*
10. *Ferri FF. Primary angle-closure. In: Ferri FF. Ferri's Clinical Advisor 2010. St. Louis, Mo.: Mosby; 2009.The Advanced Glaucoma Intervention Study (AGIS): 7. The relationship between control of intraocular pressure and visual field deterioration. The AGIS Investigators. Am J Ophthalmol. 2000;130:429–440.*
11. *Gugleta K. Topical carbonic anhydrase inhibitors and visual function in glaucoma and ocular hypertension. Curr Med Res Opin. 2010 Jun;26(6):1255-67.*
12. *Gupta N, Weinreb RN. New definitions of glaucoma. Curr Opin Ophthalmol. 1997;8:38–41.*
13. *Inci Irak-Dersu, MD; Andrew I Rabinowitz, MD Simon K Law, MD, PharmD Martin B Wax, MD Lance L Brown, OD, MD Glaucoma and Hyphema. Medscape Reference*
14. *Iwao K, Inatani M, Tanihara H; Japanese Steroid-Induced Glaucoma Multicenter Study Group. Success Rates of Trabeculotomy for Steroid-Induced Glaucoma: A Comparative, Multicenter, Retrospective Cohort Study. Am J Ophthalmol. 2011 Mar 9.*
15. *Jack J. Kanski. Clinical Ophthalmology. A systematic Approach, Fifth Edition*
16. *Konstas AG, Mikropoulos DG, Irkec M. Open-angle glaucoma and ocular perfusion. Br J Ophthalmol. 2010 Oct;94(10):1273-4. Epub 2010 Sep 2.*
17. *Leske MC, Heijl A, Hyman L, Bengtsson B, Dong L, Yang Z; EMGT Group. Predictors of long-term progression in the early manifest glaucoma trial. Ophthalmology. 2007 Nov;114(11):1965-72. Epub 2007 Jul 12.*
18. *Lopez-Peña MJ, Ferreras A, Larrosa JM, Polo V, Pablo LE. Relationship Between Standard Automated Perimetry andRetinal Nerve Fiber Layer Parameters Obtained With Optical Coherence Tomography. J Glaucoma. 2011 Jan 26.*
19. *Mochizuki H, Takenaka J, Sugimoto Y, Takamatsu M, Kiuchi Y. Comparison of the Prevalence of Plateau Iris Configurations Between Angle-closure Glaucoma and Open-angle Glaucoma Using Ultrasound Biomicroscopy. J Glaucoma. 2010 Jun 23.*

20. *Rajesh Shetty, MD; Edney de Resende Moura Filho, MD Ramesh S Ayyala, MD, Chian Hong, MD Jessica Laursen, MD, Hampton Roy Sr, MD. Glaucoma Drainage Devices. Medscape Reference*
21. *Ramulu P, et al. Glaucoma. In: Yanoff M, et al, eds. Ophthalmology. Philadelphia, Pa.: Mosby; 2008.*
22. *Renu Agarwal, Suresh K Gupta, Puneet Agarwal, Rohit Saxena,[1] and Shyam S Agrawal Current concepts in the pathophysiology of glaucoma. Indian J Ophthalmol. 2009 Jul–Aug; 57(4): 257–266.*
23. *Rivera JL, Bell NP, Feldman RM. Risk factors for primary open angle glaucoma progression: what we know and what we need to know. Curr Opin Ophthalmol. 2008 Mar;19(2):102-6.*
24. *Vorwerk CK, Lipton SA, Zurakowski D, Hyman BT, Sabel BA, Dreyer EB. Chronic low-dose glutamate is toxic to retinal ganglion cells: Toxicity blocked by memantine. Invest Ophthalmol Vis Sci.1996;37:1618–22.*
25. *Xiao M, Sun XH, Meng FR, Fang ZB, Qiu SY, Guo WY, Qian SH, Wang JY. Study on changes of intraocular pressure within 24 hours in primary open angle glaucoma and normal eyes. Zhonghua Yi Xue Za Zhi. 2011 Feb;91(7):441-444.*
26. *Yildirim O, Ates NA, Ercan B, Muslu N, Unlu A, Tamer L, Atik U, Kanik A. Role of oxidative stress enzymes in open angle glaucoma. Eye. 2005;19:580–3.*

Capitolul 18

VITROSUL

Xenia Dobre
V. Potop

PATOLOGIA VITROSULUI

Xenia Dobre

- Vitrosul situat în spaţiul dintre cristalin si retină, are o structură gelatinoasă, este transparent, avascular şi fără inervaţie ocupând 80% din volumul ocular.
- Din punct de vedere embriologic dezvoltarea globului ocular începe in ziua a 22-a de viaţă intrauterină.
  - vezicula optică suferă un proces de invaginare rezultând o structură numită cupa optică.
  - din mezenchimul interiorului cupei optice vor apare vasele hialoidiene si corpul vitros.
  - din sistemul vascular al vitrosului (vasele hialoidiene) va apare sistemul capilar pentru cristalin, urmând să se producă apoi regresia sistemului vascular hialoidian, regresie completă in luna a 7-a a vietii embrionare, la naştere persistând numai canalul Cloquet.
- Embriologic dezvoltarea corpului vitros se face în trei etape:
  - **Vitrosul primar**
    - de origine mezodermică este bogat vascularizat şi se dezvoltă în a 4-a săptămână de viaţă embrionară
    - cuprinde o reţea vasculară anastomotică care se întinde din posterior către partea anterioară a ochiului
    - în săptămâna a 6-a de gestaţie, vitrosul va fi invadat la nivelul viitoarei papile de artera hialoidă (ram din artera oftalmică, ram din artera carotidă internă)
    - sistemul vascular vitreean oferă un sistem vascular pentru cristalinul în formare – tunica vasculosa lentis
  - **Vitrosul secundar**
    - apare spre a 9-a săptămână cu regresia sistemului vascular hialoidian prin obliterarea acestuia
    - vitrosul primar vascularizat se adună într-un canal vascular central canal hialoidian sau canal Cloquet la sfârşitul lunii a7-a intrauterin cu involuţia vaselor hialoidiene centrale
  - **Vitrosul terţiar**
    - se dezvoltă prin extensia structurilor vitrosului secundar care rămâne
    - fibrele zonulare formează ligamentul suspensor al cristalinului
- Corpul vitros este limitat de faţa posterioară a cristalinului, corp ciliar, fibre zonulare, ora serata, retină, papilă şi este căptuşit de o subcondensare periferică a vitrosului, numită hialoida.

- Hialoida este anterior in contact cu pars plana şi faţa posterioară a cristalinului şi are o depresiune centrală – fosa patelară
- Hialoida posterioară porneşte de la ora serata şi este in contact cu polul posterior
- UA secretat de procesele ciliare se scurge prin vitros şi asigură echilibru nutriţional
- Vitrosul este traversat în partea centrală de canal Cloquet, rest embrionar care merge de pe faţa posterioară a cristalinului la papilă
- Vitrosul este menţinut în poziţia lui prin aderenţa pe care o are cu structurile vecine, prin fluxul de UA şi prin forţa de succţiune dezvoltată de EP al retinei
- Joncţiunea vitreo-retino-ciliară corespunde zonelor de aderenţă fiziologică a vitrosului la pars plana, faţa posterioară a cristalinului, papilă şi maculă (această aderenţă fiind din ce în ce mai laxă cu vârsta)
- Până la 5 ani, vitrosul are în totalitate structura unui gel, zonele de vitros lichefiat apar progresiv şi sunt caracterizate de absenţa colagenului
- Nu există legătură între retină şi vitros putând exista numai aderenţe localizate care nu permit detaşarea completă a vitrosului în momentul unei eventuale decolări posterioare de vitros.
- Vitrosul este ataşat de structurile adiacente la:
  - ora serata de care aderă baza vitrosului
  - papila nervului optic prin tunelul Martegiani ce înconjoară discul optic.
  - faţa posterioară a cristalinului prin intermediul unei depresiuni anterioare denumită fosa patelară, unde vitrosul vine în raport cu cristalinul – ligamentul Wieger.
  - macula
  - vasele retinei
  - aceste aderenţe au o deosebită însemnătate clinică.
    - ➢ fiziologic, odată cu înaintarea în vârstă, compoziţia vitrosului suferă transformări, in sensul că apare un proces de lichefiere si degenerescenţă.
    - ➢ vitrosul se poate decola de la nivelul retinei, de cele mai multe ori în mod inofensiv.
- Vitrosul este format dintr-o reţea de fine fibrile de colagen în care se regăsesc molecule de acid hialuronic, care au proprietatea de a fixa apa, vitrosul conţinând 90% apă. Acidul hialuronic este sintetizat de hialocite.
- Reţeaua de colagen conferă vitrosului rigiditate, iar acidul hialuronic consistenţă gelatinoasă.
- Structura fibroasă a corpului vitros este alcătuită din fibre de colagen care au originea în pars plana şi ora serrata. Fibrele sunt ataşate la membrana limitantă internă şi au orientare perpendiculară pe aceasta.

- Corpul vitros cântareşte 3,9g , are un volum de 3,8ml , un ph de 7,5 , un indice de refracţie de 1,3349 şi transmite razele luminoase cuprinse între 300 şi 1400 mμ.
- Vâscozitatea vitrosului are funcţie de amortizare a şocurilor globului ocular, şi determină elasticitate, facilitând mişcările anteroposterioare ale cristalinului şi amplificând acţiunea muşchiului ciliar.
- Vitrosul este alcătuit din gel vitrean (80%) şi lichid vitrean (20%), proporţia modificându-se cu vârsta
  - Gelul vitrean este constituit din 99% apa şi 1% diverse substanţe ce constituie structura fibroasă.
    - conține : fibre de colagen, celule, mucopolizaharide şi alte proteine.
    - hialocitele sunt prezente în periferia cortexului vitrean, dar nu în apropierea discului optic şi a maculei. Ele au rol în sinteza acidului ascorbic şi sunt capabile să producă acid hialuronic. Acidul hialuronic formează o plasă împreună cu fibrele de colagen.
    - alți constituenți ai vitrosului : proteine ca albumina şi globulina, zaharuri ca glucoza, galactoza, fructoza şi glucozamina.
    - zaharurile din gelul vitrean sunt într-o concentrație de 55% față de concentrația din plasmă şi atunci când se corelează cu dezechilibre metabolice pot avea consecințe osmotice asupra volumului şi compoziției gelului vitros.
    - acidul ascorbic prezent într-o cantitate de 12-15mg/100ml este responsabil de creşterea absorbției razelor ultraviolete şi poate avea rol important în lichefierea vitrosului la adult.
  - Gelul vitrean este format dintr-o :
    - rețea neomogenă (neregulată) de fibre de colagen de tip II, în ochiurile căreia se găseşte hialuronat de sodiu; cu înaintarea în vârstă fibrele de colagen se condensează, apărând zone fără fibre în care se acumulează lichid vitrean care conține hialuronat de sodiu.
    - în afara rețelei neomogene de fibrile de colagen, există şi fibre de colagen care sunt dispuse în benzi ce pornesc de la discul optic ajungând la baza vitrosului sau altele care pornesc din maculă si aderă la capsula posterioară a cristalinului.
  - Gelul vitrean este stabilizat de moleculele de hialuronat de sodiu produse de hialocite şi prezintă două zone : gelul cortical şi gelul central .Gelul cortical este format din hialocite înglobate într-o retea de colagen care se condensează sub forma membranei hialoidiene anterioare şi posterioare.
- Baza vitrosului este o bandă de 1,5 mm ancorată la nivelul orei serrata. Din gelul cortical al bazei vitrosului pornesc fibre colagenice centripete spre

anterior formând baza anterioară a vitrosului si fibre cu traiect posterior formând baza posterioară a vitrosului. Acestea prezintă aderențe de-a lungul vaselor mari, a maculei şi a discului optic.

- Examinarea vitrosului:
  - examenul biomicroscopic cu fantă luminoasă învestighează 1/3 anterioară a vitrosului;
  - examenul biomicroscopic al polului posterior cu ajutorul lentilelor aeriene de 60D, 78D, 90D
  - examinarea periferiei vitrosului cu ajutorul lentilei Goldmann sau a oftalmoscopului indirect
  - ultrasonografia globului ocular, utilă când opacifierea cristalinului nu permite vizualizarea detaliilor polului posterior.

ANOMALII DE DEZVOLTARE ALE VITROSULUI

Anomaliile congenitale de dezvoltare ale vitrosului sunt legate de prezența de elemente vasculare fetale în vitros la nou născut prin regresia incompletă a sistemului hialoidian. Cele mai multe cazuri sunt sporadice.

Vascularizație fetală iriană – persistenta membranei pupilare
Vase iridohialoidiene
Persistența vitrosului primar embrionar

- **persistența arterei hialoide**
  - izolat
  - papila Bergmeister
  - reziduuri vitreene posterioare
  - anse vasculare prepapilar
- **persistența tunica vasculosă lentis**
  - **c**u cristalin transparent
    - ➢ țesut retrocristalinian
    - ➢ puncte Mittendorf
    - ➢ chiste vitreene
  - cristalin opac – diagnostic diferențial al leucocoriei

Vascularizație fetală iriană

- ***persistența membranei pupilare*** este frecventă la naştere, dar regresia ei intervine în primele săptămâni de viață
- dispariția incompletă a acestei membrane şi prezența buclelor vasculare în aria pupilară sunt elemente de persistență a vascularizației fetale
- în formele severe se pot asocia: absența criptelor iriene şi o vascularizație iriană supradimensionată care poate lua aspect de pseudorubeoză
- poate fi prezent ectropion uveal

Vase iridohialoidiene

- aceste vase au în viața fetală o dispoziție laterală şi radiară la nivelul ecuatorului cristalinian, pentru a forma viitoarea zonulă

- neregresia acestor vase, asociată cu dezvoltarea de ţesut fibros poate produce descentrarea cristalinului şi întinderea proceselor ciliare
- se poate asocia cu entropion de uvee şi microcolobom de margine iriană
- aceste vase se pot prelungi posterior, anastomozându-se variabil cu reţeaua vasculară oculară

Persistența vitrosului primar embrionar

- ***Persistența arterei hialoidiene***
  - **Izolat**
    - persistența arterei hialoidiene izolat este rară, cel mai frecvent este însoțită de persistența vitrosului primitiv hiperplazic
    - se prezintă clinic sub forma unui vas fin care porneşte de la papilă până la capsula posterioară a cristalinului, localizat în interiorul canalului Cloquet cu permeabilitate variabilă
    - forma izolată este asimptomatică
    - se poate asocia cu colobom de nerv optic, disc optic hiperplazic, chisturi vitreene, persistență de vitros primitiv hiperplazic
    - poate fi însoțită de un tract fibrovascular cu fine condensări ale vitrosului, filiforme şi paracentrale rest al vascularizației intravitreene inițiale
  - **Papila Bergmeister**
    - este un rest obliterat cu atrofia incompletă al porțiunii posterioare al arterei hialoidiene
    - se prezintă ca un cordon fibro-vascular întins de la papilă până la fața posterioară a cristalinului sau până la corpul ciliar care poate antrena DR peripapilară tracțională de întindere variabilă
    - acest țesut poate lua forma unui voal, ca o membrană dispusă pe suprafața discului optic şi constituie membrana epipapilară
    - acest cordon fibrovascular este localiat mai frecvent în porțiunea nazală a capului nervului optic
    - se poate asocia cu absența excavației fiziologice
    - este asimptomatică
  - **Reziduri vitreene posterioare** - pot antrena DR izolată întinsă până la segmentul anterior
  - **Anse vasculare prepapilare (cel mai frecvent sunt artere normale)**
    - sunt vase retiniene care pornesc de la papilă în perioada intrauterină şi se întorc către papila Bergmeister
    - se pot complica cu obstrucție vasculară retiniană de ram sau cu hemoragii vitreene

- ***Persistența „tunica vasculosă lentis" posterior*** **realizează aspectul clasic de persistență a vascularizației fetale**
  - este o anomalie congenitală a porțiunii anterioare a vitrosului primar prin regresia anormală a acestuia
  - apare ca o placă de țesut conjunctiv fibrovascular retrocristalinian aderentă la capsula posterioară a cristalinului și la procesele ciliare care sunt alungite și deplasate
  - clinic se manifestă prin leucocorie
  - în 90% afecțiunea este unilaterală, dar mulți pacienți prezintă la ochiul contralateral alte anomalii de dezvoltare a vitrosului anterior: puncte Mittendorf, persistența arterei hialoide
  - în formele severe ochiul este microftalm cu deplasarea anterioară a diafragmei iridocristaliniene cu îngustarea camerei anterioare și glaucom secundar
  - se complică cu: DR, hemoragie vitreană, glaucom secundar cu unghi închis

➢ **Când cristalinul este transparent** se evidențiază

❖ **Țesut retrocristalinian alb/gălbui** sau pată albă pe fața posterioară a cristalinului care se poate extinde posterior către papilă

❖ **Punctele Mittendorf**

- sunt resturi ale parții anterioare a arterei hialoide
- pot fi prezente si in ochii normali;
- uneori se pot asocia cu lenticonusul posterior;
- la examenul biomicroscopic – mici opacități asimptomatice, localizate pe capsula posterioară a cristalinului la 0,5mm medial de centru, acolo unde artera hialoidă pătrunde în cristalinl embrionar la nivelul anastomozei dintre hialoidă și tunica vasculară a cristalinului inferonazal de polul posterior al cristalinului
- pacienții pot dezvolta cataractă polară posterioară

❖ **Chiste vitreene**

- apar prin rezorbția anormală a sistemului vascular hialoidian anterior sau posterior
- pot fi asociate cu DR, uveită, retinopatie de prematuritate

➢ **Când cristalinul este opac,** diagnosticul pozitiv al persistenței vascularizației fetale se stabilește prin ecografie B care arată:

- bandă caracteristică– canal Cloquet
- cavități vitreene în spatele cristalinului
- retina nu pare a fi interesată, dar pot fi prezente calcificări retiniene
- diagnostic diferențial al leucocoriei

- retinopatie de prematuritate în stadiul ultim de evoluţie în care este prezentă prematuritatea, oxigenoterapie şi leziuni bilaterale
- retinoblastom (diagnostic ce trebuie eliminat)
- displazie vitreoretiniană

Diagnostic diferenţial al leucocoriei

Boală	Vârsta	Glob ocular normal	unilateral	bilateral	Alte malformaţii	Alte cauze
Cataracta congenitală	Nou-nascut (nn)	+	+	+		
Retinoblastom	Nn	+	+	+	Calcificări intratumorale	
Retinopatie de prematuritate gr V	prematur	+		+		Oxigenoterapie
Retinopatia exudativă Coats	Copil mic	+	+			
Persistenţa de vitros primitiv hiperplazic		+	+		Microftalmie Deplasarea proceselor ciliare	
Tumori						Astrocitom Meduloepiteliom
Detaşare de retină exudativă						În toxocara Von Hippel Lindau Hemoragie coroidiană difuză
Alte cauze						Boala Norrie Retinoschizis juvenil Displazie vitreoretiniană Abces vitrean Fibre de mielină Colobom de nerv optic Disc morning glory Corp străin în vitros

Forme clinice ale persistenței vitrosului primar hiperplazic pot fi:

- **Anterioare**
  - este cel mai frecvent
  - creşterea ochiului este întârziată şi rezultă microftalmie cu scăderea drenajului umorii apoase cu buftalmie
  - în forma completă este prezent un țesut fibrovascular retrocristalinian întins care pune în tensiune procesele ciliare; procesele ciliare sunt tracționate către centru şi sunt vizibile în pupilă
  - este însoțit de leucocorie
- **Forme mixte**
  - sunt limitate cel mai frecvent la cataractă polară posterioară asociată cu un cordon vascular de întindere variabilă uneori până la papilă sau peripapilar
- **Posterioare**
  - cu prezența de reziduuri fibrovasculare variabile
  - poate fi prezentă DR şi displazia retinei cu persistența structurilor embrionare primare posterioare
  - sindrom Morning glory.
  - persistența vascularizației fetale
  - reducerea AV este legată de severitatea leziunilor retinovitreene

Evoluție

- Persistența vascularizației fetale minime de tip pete Mitendorf, papila Bergmeister nu se însoțesc de complicații şi prezintă o bună funcție vizuală
- formele extensive se pot complica cu:
  - glaucom cu închiderea unghiului prin bascularea cristalinului
  - hemoragie intravitreană
  - DR
  - Ftizie de glob
- Leziunile anterioare şi centrale pot fi însoțite de ambliopie.

Diagnosticul pozitiv este posibil prin urmărirea simptomelor şi semnelor oculare, corelate cu examenul adițional ultrasonic

Explorările funcționale completează diagnosticul pozitiv.

Ecografie modul B, ecografie Doppler în culori

- evidențiază microftalmia asociată cu persistența vascularizației fetale prin măsurarea lungimii axiale
- evidențiază întinderea reziduului hialoidian
- diagnostic mai dificil în formele majore cu reziduuri posterioare pseudotumorale
- eco Doppler evidențiază prezența fluxului sanguin în cordon

AFG

- are interes documentar

- diferenţiază PVP de rubeoză iriană prin dispoziţia radiară a anastomozelor
- în formele posterioare limitate poate evidenţia un cordon posterior rezidual

Scanner

- este esenţial în diagnosticul diferenţial al retinoblastomului unde evidenţiază prezenţa calcificărilor în 50%
- permite vizualizarea structurii retrocristaliniene prin substanţă de contrast
- poate evidenţia lichidul subretinian mobil cu poziţia ochiului

RMN este necesar

- pentru explorarea structurilor cerebrale asociate malformaţiilor oculare
- se poate evidenţia un hipersemnal în T1, T2 la nivelul segmentului posterior legat de rezidul fibrovascular şi de lichidul subretinian

Tratament

- **este necesară preservarea anatomică a ochiului cu eventuala recuperare funcţională a retinei dacă nu sunt malformaţii majore**
- ablaţia cristalinului, implant de cameră posterioară
- cauterizarea reziduurilor vasculare hialoidiene
- vitrectomie anterioară şi ablaţia fibrozei
- tratament chirurgical al tracţiunilor retiniene cu secţiunea tractului fibros între pliul retinian şi segmentul anterior pentru a permite reaplicarea pliului retinian şi prevenirea extensiei DR
- tehnici de chirurgie anterioară şi posterioară moderne adecvate tipului de malformaţie pentru a obţine un rezultat funcţional cert şi real
- tratamentul ambliopiei

Malformaţii oculare asociate persistenţei vascularizaţiei fetale:

- microftalmie de severitate variabilă şi prognostic rezervat însoţită uneori de miopie
- cataractă polară posterioară
- persistenţa vascularizaţiei fetale este în 90% izolată, unilaterală şi sporadică
- în formele izolate ereditare locusul genetic este localizat pe cromozomul 10; este însoţită de sindrom clinic polimorf
- coloboame corioretiniene (prognostic mai sever)
- chiste retiniene
- anomalie Peters
- displazie maculară
  - cu pierderea reflexului foveolar sau absenţa maculei anatomice
  - malformaţie secundară cu încorporarea regiunii foveolare într-un pliu retinian

Malformaţii generale asociate cu persistenţa vascularizaţiei fetale:

- formele bilaterale sunt asociate cu anomalii generale

Trisomia 13- sindrom Patau

- afecţiune rară cu transmitere autosomică

- prognostic vital în primele săptămâni, letală în primele luni

General

- făt de talie mică cu anomalii faciale, cardiace, microcefalie, leziuni SNC

Ocular

- hipotelorism, ciclopie
- microftalmie, coloboame
- cataractă, glaucom
- opacități corneene
- persistența vascularizației fetale
- displazie retiniană cu prezența de cartilaj intraocular

Sindrom Walker Warburg

- autosomal recesiv
- sindrom oculo-cerebro-muscular

Ocular

- microftalmie, cataractă congenitală
- persistența vascularizației fetale
- displazie retiniană

Trisomia 18 – sindrom Edward

General:

- talie mică cu atingeri cardiace majore, meningoencefalocel, posibil sindrom letal

Ocular (50%)

- microftalmie, colobom, cataractă, pliu retinian falciform
- persistența vascularizației fetale

ANOMALII CONGENITALE ALE VITROSULUI - VITREORETINOPATII EREDITARE

Degenerescențe vitreo-retiniene vasculare

- **maladia Norrie**
- **incontinentia pigmenti**
- **vitreoretinopatia exudativă familială AD, AR, Xlinkată**

Maladia Norrie

- transmiterea este AR legat de sex, astfel încât aproape întotdeauna pacienții sunt de sex masculin;
- afectează SNC, sistemul auditiv și ochiul

Ocular

- copil care prezintă precoce o masă fibroasă retrocristaliniană care evoluează ca retinopatie de prematuritate fără a avea factori de risc asociați
- sunt prezente anomalii vitreene și ale retinei periferice

- evoluţie rapid către DR precoce
- DR poate fi mascată de proliferarea retrocristaliniană sau de leziunile segmentului anterior
  - hipoplazie iriană
  - ectropion uveal
  - întinderea proceselor ciliare
  - CA micşorată

Incontinentia pigmenti

- AD
- displazie ecto-mezodermică, letală la băieţi

General – afectează pielea, SNC, oasele, dinţii

Ocular – leziuni variabile moderate în 15% sau severe 20%

- nistagmus, strabism, cataractă congenitală, ptoză
- atrofie optică
- persistenţa vascularizaţiei fetale
- pigmentaţe conjunctivală
- aspect de pseudogliom cu displazie retiniană considerată uneori retinopatie de prematuritate
- atingerea maculară ischemică poate fi responsabilă de scăderea AV

Vitreoretinopatia exudativă familială

- Este o boală bilaterală rară, asimetrică transmisă autozomal dominant ; determinată de mutaţii la nivelul genei FZD4.
- Se caracterizează printr-o mare varietate clinică, este asemănătoare cu retinopatia prematurităţii dar apărând în absenţa prematurităţii.
- Gravitatea bolii variază foarte mult de la un pacient la altul, de la forme asimptomatice la forme severe
- In forma sa tipică porţiuni mari ale retinei avasculare din periferia temporală sunt asociate cu anastomoze arterio-venoase şi proliferări neovasculare.
- AD sau AR legat de sex
- este un defect genetic care induce dezvoltarea anormală a sistemului vascular hialoidian

Degenerescenţe vitreoretiniene izolate

- **maladia Wagner**
- **retinoschizis juvenil legat de sex**
- **sindrom Goldman Favre**
- **degenerescenţa vitreană cu flocoane**

Maladia Wagner

- heredodegenerescenţă retinovitreană precoce, complicată cu DR extrem de gravă

- transmisă autozomal dominant, datorată unei afecțiuni în sinteza colagenului care duce la o dezvoltare defectuoasă a vitrosului secundar ; ea este determinată de mutații la nivelul genei VCAN CSPG2.
- AD cu pătrundere forțată cu manifestare clinică la 5-6 ani
- Boala are un debut juvenil cu nictalopie progresivă şi îngustare de câmp vizual.
- Diagnosticul se bazează pe tabloul clinic pe evidențierea moleculară a mutatiilor CSPG2 .
- Clinic pacienții prezintă
  - miopie forte
  - vitros degenerat cu spații optice goale separate de condensări fibroase, structură filamentoasă cu filamente mobile cu mișcările ochiului
  - caracteristice sunt bride implantate ecuatorial sau periecuatorial şi care se extind retrocristalinian
  - vasele retiniene pot fi îngustate şi întecuite iar în periferia retiniană pot apare leziuni degenerative cu migrare de pigment perivascular.
  - cataractă precoce
- FO
  - inițial normal
  - paralel cu alterările vitreene pot fi zone retiniene periferice palide prin atrofie corioretiniană
  - tardiv poate apare dispersie pigmentară de-a lungul vaselor
  - situs inversus papilar, uneori
  - retinită palisadică
  - complicație majoră este DR
    - se dezvoltă alături de o gaură şi este ruptură prin tracțiune
    - proliferare vitreoretiniană care agravează prognosticul
- Diagnosticul diferențial se face cel mai frecvent cu sindromul Stickler, boala Goldmann-Favre şi vitreoretinopatia exudativă.
- Spre deosebire de sindromul Stickler în sindromul Wagner lipsesc afectările articulare dar pacienții prezintă facies caracteristic cu epicantus, **retrognatism** şi nas cu baza lărgită.

Retinoschizisul juvenil

- Este o boală congenitală bilaterală cu mod de transmitere recesiv.
- Rasa albă este mai afectată; frecvența bolii este mai mare în rândul bărbaților, rareori apare retinoschizis la sexul feminin.
- Gena responsabilă este XLRS1 situată pe brațul scurt al cromozomului X (Xp22). Ea este implicată în sinteza unei proteine care determină adeziunea celulară în stratul nuclear intern al retinei, precum şi legătura între celulele fotoreceptoare şi celulele bipolare. Lipsa acestei proteine poate reduce aderența straturilor retinei, rezultând crearea de cavități (schizis).
- Simptomatologie

- scădere a acuității vizuale între 0,4 - 0,2 ; în timp acuitatea vizuală se deteriorează, până la vârsta de 20 ani ajungând până la 0,1.
- strabism sau nistagmus încă de la vârsta preşcolară.
- majoritatea pacienților sunt hipermetropi.
- dacă se cunosc în familie mai mulți membri afectați , boala poate fi diagnosticată mai devreme chiar la nou născuți

• Examenul fundului de ochi
  - la nivelul maculei aspect de stea maculară ; modificări microchistice de la care pleacă radiar pliuri fine ale membranei limitante interne. Aspectul este asemănător edemului macular cistoid.
  - periferic apar zone de retinoschizis situate frecvent în cadranul inferotemporal, bilateral dar asimetric. Retinoschizisul se întinde rareori până la ora serrata, posterior poate ajunge până la discul optic. La nivelul lui apar rupturi ale fibrelor nervoase sub formă de găuri rotunde sau ovalare.
  - în retinoschizisul familiar cu moştenire autozomală modificările periferice sunt văzute în toate cazurile iar modificările foveale în aproximativ o jumătate din cazuri.
  - în retinoschizisul recesiv modificările foveale sunt văzute în toate cazurile iar cele periferice intr-o jumătate din cazuri.
  - cu înaintarea în vârstă modificările maculare sunt asemănătoare degenerescenței maculare legată de vârstă.
  - vitrosul este modificat, la nivelul său apărând condensări sau mai rar membrane vitreo-retiniene.
- Gonioscopia - poate decela o membrană întinsă de la rădăcina irisului la linia Schwalbe.
- Electroretinograma - unda b subnormală unda a aspect normal.
- Simțul cromatic uşor afectat.
- Electrooculograma şi curba de adaptare la întuneric normale.
- Câmpul vizual : scotom central relativ şi constricții periferice când retinoschizisul periferic este important.
- OCT : oferă imagini de înaltă rezoluție a regiunii maculare: spații chistice în spațiile nuclear extern şi plexiform ; poate face diagnosticul diferențial între retinoschizis şi dezlipirea de retină.
- Angiofluorografia : ajută la diferențierea între o maculă cu schizis față de un edem macular cistoid. În retinoschizis angiografia este normală în timp ce în edemul macular cistoid apare o hiperfluorescență tardivă cu aspect petaloid şi pot fi văzute zone periferice de non perfuzie
- Evoluție : după 40 de ani leziunile maculare sunt înlocuite de zone de atrofie; leziunile periferice progresează foarte încet.
- Complicații : hemoragii vitreene, rupturi retiniene, decolare de retină regmatogenă.
- Diagnosticul diferențial :

- degenerescența maculară non exudativă
- retinopatia pigmentară
- boala Stargardt
- distrofia Wagner
- boala Norrie
- distrofia Goldmann-Favre
- vitreoretinopatia exudativă.

- Tratament : nici un tratament nu este disponibil pentru a opri progresia naturală a schizisului.
  - utilizarea de dorzolamidă topic şi oral favorizează reducerea spaţiilor chistice şi creşterea acuităţii vizuale
  - fotocoagularea laser se poate folosi pentru reducerea riscului de dezlipire de retină dar din cauza naturii non progresive a retinoschizisului congenital, fotocoagularea profilactică nu poate fi justificată.
  - încercarea de a aplatiza cavități periferice de schizis în absența unei dezlipiri de retină nu s-a dovedit a fi benefică.
  - chirurgia este utilizată în cazul hemoragiilor vitreene dense şi a dezlipirilor de retină.

Sindromul Goldmann-Favre

- Este o distrofie vitreoretiniană transmisă autozomal recesiv.
- Este determinată de modificări ale genei NR2E3.
- Debutul ei este precoce (între 10-20 de ani) cu
  - nictalopie
  - scăderea acuității vizuale bilateral
- îngustarea periferică a câmpului vizual, însoțite de modificări tipice ale fundului de ochi ;
- modificările FO sunt de obicei bilaterale şi simetrice.
  - edem macular cistoid
  - retinoschizis
  - decolare de vitros posterior
  - modificări pigmentare degenerative asemănătoare celor din retinopatia pigmentară.
- Cataracta apare frecvent; atrofia optică este raportată ocazional , dezlipirea de retină este asociată frecvent.
- Elecroretinograma arată scăderea amplitudinii undelor a şi b.
- Curba de adaptare la întuneric este alterată.
- Bolnavii prezintă discromatopsie în ax albastru – galben.
- Ca opțiune de tratament : administrare sistemica de ciclosporina A și bromcriptină care pot obține regresie a edemului macular şi aplatizarea retinoschizisului determinând astfel o îmbunătățire a acuității vizuale.

Oftalmoartropatii

- **sindrom Stickler**
- **sindrom Kniest**
- **displazie spondiloepifizară congenitală**
- **fibre de mielină, vitreoretinopatii şi deformaţii scheletice**

Sindrom Stickler

- AD
- asociere de semne oculare asemănătoare cu boala Wagner cu anomalii musculoscheletice
  - general
    - hipoplazia feţei, malare
    - micrognaţie
    - aplazia bazei nasului
    - fanta palatină incompletă
    - leziuni articulare care pot simula artrită juvenilă
    - surditate 10%
    - maladii de colagen
  - ocular
    - miopie mare (8D)
    - alterări vitreene
    - DR
    - glaucom
    - cataractă nucleară, opacităţi corticale
    - pigmentaţie perivasculară

Degenerescenţe vitreoretiniene cu leziuni nervoase

- **sindrom Knobloch**
- **vitreoretinopatie şi neuropatie periferică**

AFECŢIUNI DEGENERATIVE DOBÂNDITE ALE VITROSULUI

Modificări ale gelului vitrean

- Patologiile cel mai frecvent constatate sunt legate de degenerarea structurii vitreene strâns legată de vârstă.
- La tineri gelul vitrean apare omogen, dens, compact.
- Odată cu vârsta, gelul vitros se rarefiază fibrele devin îngroşate şi după 40 de ani modificarea devine evidentă în regiunea bazei vitrosului.
- Degenerările vitreene apar de obicei la pacienţi după 40 de ani.
- Simptomele clinice pentru pacienţii miopi sunt anticipate mai înainte cu 10 ani.
- Ordinea apariţiei este :
  - lichefierea sau fluidizarea vitrosului

- sinereza
- dezlipirea posterioară de vitros

Lichefierea/sinereza

- Degenerarea gelului vitros, după 45-50 ani începe cu fluidificarea, întâi în partea posterioară a sa, în cadranul temporal şi se extinde spre interior cu formarea lacunelor vitreene. Aceste lacune (cavităţi) nu reflectă lumina şi în interiorul lor se găsesc fibre de colagen condensate şi acid hialuronic depolimerizat.
- Sinereza indică formarea de fibre izolate sau legate între ele formând grupuri filamentoase în interioarul unor zone de lichefiere vitreană.
  - fibrilele de colagen care limitează lacunele se îngroaşă şi formează filamente lungi cu forme diverse, descrise de pacienţi ca „muşte zburătoare„ percepute mai bine în lumină puternică, privite pe o suprafaţă albă.
  - uneori sinereza este asociată cu fosfenele - atunci când unele fibre vitreene sunt parţial ataşate de retină asupra căreia exercită o tracţiune.
- Pasul următor este reprezentat de contracţia fibrelor de colagen cu pierderea aderenţelor vitreo-retiniene care duc în final la dezlipirea posterioară de vitros. La nivelul papilei se va recunoaşte inelul Weiss iar o opacifiere similară se poate vedea şi în faţa regiunii maculare. Dezlipirea posterioară poate începe la vârsta de 40 de ani şi progresează succesiv.

Decolarea posterioară de vitros - DPV

- DPV este prezentă la 6% la persoane între 45-65 ani şi 65% între 65-85 ani
- Contracţia fibrelor de colagen cu pierderea aderenţelor vitreoretiniene şi lichefierea vitrosului cu vârsta permite decolarea posterioară de vitros care este separarea vitrosului posterior parţial sau total de membrana limitantă internă a retinei
- Decolarea posterioară de vitros poate apare şi la tineri în urma unor procese inflamatorii ale uveei, corioretinei, care modifică structura fibrilara a gelului vitros.
- Deshidratarea progresivă a gelului vitros este un factor de risc pentru contracţia şi detaşarea ulterioară a acesteia, constatându-se că debutul simptomatologiei este mai frecvent în lunile calde la pacienţii care consumă o cantitate mică de lichide sau la cei trataţi cu diuretice antihipertensive.
- Decolarea posterioară de vitros apare mai frecvent la pacienţii cu cataracte (94%) la miopii forte (30-50% din cazuri).
- Există o corelaţie netă între ruptura de reţină şi decolarea posterioară de vitros sau sinereza.
- Simptomele premergătoare rupturii de retină consecutiv dezlipirii posterioare de vitros sunt reprezentate de apariţia fosfenelor asociate cu flocoane vitreene multiple.

- o fotopsie percepută stabil în regiunea nazală indică o tracțiune vitreoretiniană în cadranul temporal.
- apariția fosfenelor se repetă intermitent în corelație cu mișcarea ochilor.
- dispariția bruscă a simptomatologiei luminoase asociată cu o creştere a miodezopsiei poate apare atunci când se produce o ruptură de retină datorată tracțiunii vitreoretiniene.

- În ceea ce priveşte mecanismele biochimice ale îmbătrânirii corpului vitros, recent au fost găsite în globul ocular sisteme enzimatice metaloproteaze (MMPs). Aceste enzime au rol în degradarea chimică a țesuturilor conjunctivale şi a structurilor ce conțin în special fibre de colagen. Metaloproteazele care atacă şi degradează fibrele de colagen din vitros sunt : colagenazele care dezintegrează fibre de colagen de tip I, II şi III şi gelatinazele şi stromelizina care degradează fibre de colagen de tip IV.
- Au fost izolate în corpul uman şi sisteme inhibitoare corespunzătoare celor patru clase de MMPs (TIMP-1, TIMP- 2, TIMP- 3 şi TIMP- 4).
- În particular TIMP-3 este un puternic modulator al inflamației şi angiogenezei. Aceasta enzimă conținută în membrana Bruch şi în epiteliul pigmentar retinian are rol în apariția DMLV.
- Cu trecerea timpului şi apariția unor boli care determină modificări ale epiteliului pigmentar (ex. miopia) apare o scădere lentă a enzimelor protectoare şi drept urmare o creştere a MMPs care atacă componentele fibrilare ale vitrosului (de la simplă întrerupere a fibrelor până la fragmentarea moleculelor de acid hialuronic care devin incapabile să susțină structura vitreana). Astfel apar cavități mari cu vitros lichefiat, ruptura legăturilor fibrilare dintre vitros şi rețină, fie la nivel papilar şi macular (dezlipire posterioară de vitros) fie la nivel periferic cu apariție de bride care se pot retrage şi produce ruptura retinei.
- Procesul de îmbătrânire şi degradare este amplificat de acțiunea radiațiilor ultraviolete care activează mecanismele de producere ale radicalilor liberi datorită acțiunii favorizante a acidului ascorbic existent în gelul vitros.

Hialita asteroidă

- Hialita asteroidă este o tulburare frecvent unilaterală care apare la pacienții cu vârste peste 60 de ani.
- Mai frecvență la bărbați decât la femei.
- Se caracterizează prin prezența în vitros a unor particule sferice sau alungite de culoare alb-gălbuie dispuse în șiraguri sau ciorchini ;
  - particulele sunt legate de gelul vitrean care în rest are o structură normală, opacități albe, refractile, mobile la nivelul vitrosului
  - cristalele sunt constituite din hidroxiapatita (calciu, fosfolipide);
  - când sunt foarte multe cristale, acuitatea vizuală poate fi afectată;
  - hialita asteroidă este rezultatul îmbătrânirii colagenului din corpul vitros sau reprezintă o depolimerizare a acidului hialuronic.

- Hialita asteroidă poate ascunde detalii ale unor afecțiuni retiniene.
- Afecțiunea nu necesită tratament ; o eventuală vitrectomie poate fi utilă atunci când dorim să vizualizăm şi să aflăm cauzele unor afecțiuni retiniene.

Sinchizis scânteietor (synchisis scintillans, colesterolosis bulbi) se caracterizează print-o acumulare de cristale de colesterol în vitros, iris şi retină.

- Vitrosul este de obicei, dar nu neapărat lichefiat.
- Spre deosebire de particulele alb gălbui mobile din hialita asteroidă, cristalele de colesterol sunt mobile şi se depun în partea inferioară a corpului vitros atunci când ochiul este în repaus. Ele sunt variate ca dimensiuni şi apar mai mari decât particulele din hialita asteroidă.
- Sinchizisul scânteietor apare de obicei în ochi care au suferit diverse traumatisme, hemoragii sau dezlipire de retină.
- Acuitatea vizuală este uşor scăzută sau nu este afectată.
- Din punct de vedere biochimic s-a demonstrat prezența în aceste opacități a cristalelor de colesterol dar prezența particulelor de sinchisis nu e corelată cu hipercolesterolemia.

Amiloidoza vitreană

- Poate fi izolată sau făcând parte dintr-o amiloidoză sistemică.
- Poate fi unilaterală sau bilaterală, cazurile bilaterale apărând precoce în formele dominante de amiloidoză familiară.
- mutația în gena Transthyretin (TTR – glicina 54) care este capabilă să producă amiloidoză.
- Simptome : scădere progresivă a AV uni sau bilateral
- Opacitățile din corpul vitros sunt albicioase, vătoase situate în vecinătatea retinei de-a lungul vaselor iar ulterior se măresc, se agregă şi pot ocupa şi vitrosul anterior. În timp vitrosul se lichefiază şi poate apare decolarea posterioară de vitros determinând scăderea acuității vizuale.
- Substanța amiloidă se poate depune în țesutul celuloadipos orbitar, în mușchii extraoculari, pleoape, conjunctiva, iris, pereții vaselor retiniene şi în rețeaua trabeculară putând determina creşterea presiunii intraoculare.
- Ca tratament, atunci când acuitatea vizuală este scăzută, este indicată vitrectomia.

AFECȚIUNI INFLAMATORII ALE VITROSULUI

Hialitele sunt inflamații ale vitrosului. Ele pot fi inflamatorii sau infecțioase.

Hialite inflamatorii

- Sunt inflamații ale vitrosului determinate cel mai frecvent de procese din vecinătate (uveite posterioare sau intermediare).

- Simptome
  - scăderea acuității vizuale
  - miodezopsii
  - fosfene, fotopsii.
- Clinic :
  - Tyndall la nivelul vitrosului, aspect tulbure al vitrosului determinat de celulele inflamatorii care invadează vitrosul
  - opacităţi flotante vitreene, membrane intravitreene.
- Evoluţia poate fi favorabilă ducând la clarificarea vitrosului sau nefavorabilă prin formarea de membrane vitreene care pot determina tracţiuni la nivelul retinei. Cataracta patologică poate fi asociată.
- Tratament
  - medical : administrare locală +/- sistemică de antiinflamatorii, antibiotice, antiparazitare, antifungice (în funcţie de etiologie).
  - chirurgical : vitrectomie prin pars plana care poate avea şi valoare diagnostică prelevandu-se probe pentru stabilirea etiologiei.

Hialite infecţioase

- cuprind endoftalmita şi panoftalmia
- Agenţii patogeni pot pătrunde la nivelul vitrosului pe cale endogenă (diseminare de la nivelul unor focare infecţioase prezente în organism) sau pe cale exogenă (traumatism penetrant ocular, iatrogen).
- *Panoftalmita* = afecţiune infecţios inflamatorie care interesează ochiul în întregime ; se mai denumeşte şi flegmon ocular.

Endoftalmita

- Inflamaţie oculară care interesează în mod predominant cavitatea vitreeană +/- camera anterioară.

Endoftalmita endogenă

- Endoftalmita endogenă este rară apărând în 2 până la 15% în toate cazurile de endoftalmită.
- Agenţii etiologici pot fi :
  - bacterii gram + : stafilococcus aureus (cel mai frecvent şi implicat cu infecţii ale pielii sau boli cronice ca diabetul zaharat, insuficienţă renală), streptococcus, bacillus caereus (implicat în abuzul de droguri intravenoase şi injecţii intravenoase), clostridium (implicat în asociere cu carcinoame de intestin.)
  - bacterii gram – : (neisseria meningitidis, hemophillus influentae, E. Coli, Klebsiella)
  - fungi : (candida, aspergillius, cryptococcus) ; pot determina până la 50% din toate cazurile de endoftalmită endogenă.
- Tratament - tratamentul afecţiunii de fond ;

- tratament antibiotic (vancomicina, aminoglicozide, cefalosporine) sau antifungic (amfotericina B, fluconazol), local şi sistemic;
- tratamentul cu steroizi topici poate fi luat în considerare;
- vitrectomia indicată atunci când endoftalmita progresează.

- Prognostic rezervat datorită posibilităţii apariţiei complicaţiilor de tipul cicatricilor corioetiniene, membranelor epiretiniene, decolării de retină tracţională sau exudativă. În cazul endoftalmitei endogene cu Aspergillius, datorită afectării regiunii maculare, prognosticul vizual este nefavorabil.

Endoftalmita exogenă

- *Endoftalmita acută postoperatorie* care apare la mai puţin de 6 săptămâni postoperator.
  - cel mai frecvent poate complica chirurgia cataractei (incidenta de 0,08-0,09% ; iar dacă se implantează şi pseudofak, incidenţa creşte la 0,3-0,5%), dar şi manevre chirurgicale ca : vitrectomia prin pars plana, cheratoplastia penetrantă, chirurgia strabismului, a pterigionului.
  - germenii implicaţi cel mai frecvent sunt : stafilococi coagulazo - negativ, stafilococul auriu, streptococul, enterococul şi specii gram negative ;
  - simpla prezenţă a germenilor nu explică apariţia endoftalmitei, aceasta survenind şi : - atunci când factorii locali oculari de apărare sunt depăşiţi
    - ➢ când există prezenţa unor circumstanţe preoperatorii ca : blefarite, conjunctivite, obstrucţii ale căilor lacrimale
    - ➢ când există anumite condiţii intraoperatorii care expun ochiul la infecţii : operaţii prelungite, soluţii saline contaminate, pierderi de vitros.
- *Endoftalmita acută postoperatorie* cu debut întârziat care apare după 6 săptămâni de la o intervenţie chirurgicală
  - germenii implicaţi au o virulentă scăzută : propionibacterium agnes, stafilococul epidermic, fungi.
- *Endoftalmita bulei de filtrare* survine ca o complicaţie a unei operaţii filtrante, penetrante de glaucom.
  - agentul etiologic cel mai frecvent întâlnit este streptococul, stafilococul şi hemofilus influentzae.
  - utilizarea antimetaboliţilor este factor predispozant.
- *Endoftalmita posttraumatică*
  - apare în 15-30% în traumatismele oculare penetrante.
  - germenii sunt proveniţi din mediul extern de obicei stafilococi, streptococci, bacillus (bacillus cereus până la 25%).

Tratamentul endoftalmitelor

- Endoftalmita constitue o urgenţă oftalmologică majoră şi imediată care impune ca diagnosticul să fie pus cât mai rapid şi tratamentul să fie corect efectuat, în funcţie de acestea depinzând prognosticul afecţiunii.
- Tratamentul endoftalmitei postoperatorii :
  - vitrectomia prin pars plana sau aspirarea corpului vitros cu administrarea de antibiotice intravitrean (vancomicina, ceftazidim, amicacina)
  - administrare sistemică de antibiotice şi steroizi intravenos (tratamentul parenteral nu este necesar decât dacă există dovezi de infecţie în afara globului)
- Tratamentul endoftalmitei posttraumatice :
  - se tratează eventualele plăgi
  - administrarea de antibiotice sistemice : vancomicină şi un aminoglicozid sau o cefalosporină de generația a 3-a. Se poate lua în considerare clindamycin pentru speciile de Bacillus.
  - antibiotice topice ; cicloplegice
  - antibiotice intravitreene
  - se poate lua în considerare vitrectomia prin pars plana
- Tratamentul endoftalmitei endogene
  - antibiotice administrate intravenos, cu spectrul larg inclusiv vancomicină şi un aminoglicozid sau un cefalosporin de a 3-a generație; se adăugă clindamycin la utilizatorii de droguri intravenoase până când infecția cu Bacillus poate fi exclusă
  - injecții parabulbare cu antibiotice
  - injecții intravitreene cu antibiotice
  - administrare topică de cicloplegice, steroizi
  - vitrectomie
- Tratamentul endoftalmitei candidozice
  - fluconazol oral
  - amfotericina B intravenos sau intravitrean
  - administrare topică de cicloplegice
- Antibiotice :
  - <u>Vancomicina</u> pentru microorganismele gram + ; se utilizează intravitrean şi sistemic ; este bactericidă împotriva celor mai multe microorganisme şi bacteriostatică pentru enterococi. Interferează cu permeabilitatea membranei celulare şi sinteză ARN. După administrare sistemică ea poate pătrunde în majoritatea țesuturilor, inclusiv în vitros mai ales când bariera hematooculară este compromisă.
    - Doze : 1 gr. iv la 12 ore
    - intravitrean 1 mg în 0.1 ml.

- Gentamicina pentru microorganismele gram–, inclusiv Pseudomonas aeruginoza. Este primul aminoglicozid de ales, este inhibitor a sintezei proteice a microorganismelor.
  - ➢ Doze: dacă funcţia renală este normală 2mg/Kg corp în perfuzie venoasă timp de 30-60 minute, apoi 1.7 mg/Kg corp iv la 8 ore sau 3 - 6 mg/Kg corp la 8 ore iv ajustat în funcție de parametrii funcției renale.
- Ceftazidime : face parte din a 3-a generație de cefalosporine care acoperă germenii gram -, mai puțin eficiente la cei gram +. Dintre cei gram- asupra cărora are acțiune se numără : haemophilus, enterobacter, neisseria.
  - ➢ Doze : 2 gr iv la 12 ore.
- Ceftriaxona (Rocephin) : face parte din a 3-a generație de cefalosporine ; este activ împotriva gonococilor, haemophilus influentzae şi germenilor gram- . Poate fi folosit în asociere cu vancomicina când culturile sunt în curs.
  - ➢ Doze: 2 gr iv la 24 ore.
- Cefotaxim (Claforan) : face parte din a 3-a generație de cefalosporine cu acoperire largă pentru germenii gram -, dar cu eficacitate redusă pentru cei gram +.
  - ➢ Doze : 2 gr iv la 4 ore.
- Clindamicina : se utilizează iv la consumatorii de droguri sau în endoftalmitele postraumatice suspectate pentru infecția cu Bacillus cereus.
  - ➢ Doze : 600 - 900 mg iv la 8 ore.

- Antifungice : pentru candida sau aspergillus la pacienții imunodeprimați se foloseşte Amfotericina B în doze de 3 mg/Kg corp/zi iv timp de 14 zile.
- Tratamentul chirurgical al endoftalmitelor consta în vitrectomie.
  - Vitrectomia terapeutică are avantajul că elimimă bacteriile şi produşii toxici ai acestora, previne organizarea vitrosului şi eventualele tracțiuni ulterioare.
  - Complicațiile vitrectomiei în endoftalmită pot fi determinate de vizibilitatea scăzută a mediilor oculare anterioare . Pot apare : dezlipire de retină, găuri retiniene iatrogene.

Prognostic

- Prognosticul endoftalmitelor este foarte variabil datorită marii varietăți a germenilor implicați.
- Endoftalmitele endogene au cel mai rău prognostic datorită capacității reduse de apărare a organismului, diagnosticului tardiv, germenilor foarte virulenți.
- Pentru endoftalmitele exogene cei mai importanți factori pentru prognostic sunt acuitatea vizuală şi agentul etiologic incriminat.

- Hipotonia oculară, diabetul zaharat, vârsta înaintată, absența reflexului roşu pupilar sunt factori de prognostic nefavorabil.

AFECȚIUNI DOBÂNDITE ALE VITROSULUI

Hemoragia vitreană

- Este una din cele mai frecvente cauze de scădere a acuității vizuale.
- Diagnosticul este în general simplu dar managementul afecțiunii este în funcție de depistarea etiologiei care stă la baza sa.
- Sângele poate proveni din mai multe surse:
  - un vas de sânge normal, rupt prin tracțiune în cursul decolării posterioare de vitros;
  - un vas de sânge anormal (neovascularizații sau anevrisme retiniene);
  - sângele nu este de cauză retiniană şi vine din polul anterior sau spațiul subretinian
- Prevalența hemoragiei din corpul vitros corespunde bolii de bază cu care este asociat.
- Cele mai frecvente cauze de hemoragie în corpul vitros sunt :
  - retinopatia diabetică proliferativă, retinopatia ischemică
  - decolarea vitrosului posterior cu sau fără ruptură retiniană
  - traumatisme oculare.
- Cauze mai puțin frecvente :
  - ocluzia de venă centrală a retinei sau de ram venos (produce retinopatie ischemică)
  - retinopatia proliferativă din siclemie
  - microanevrism retinian
  - degenerescentă maculară legată de vârstă poate da hemoragie subretiniană cu pătrunderea ulterioară a sângelui în vitros
  - hemoragia subarahnoidiană (sindrom Terson)
  - glaucom secundar neovascular
- Cauze rare :
  - complicații ale chirurgiei oculare
  - afecțiuni maligne orbitare
  - discrazii dobândite sau congenitale
  - vasculite
  - retinopatia hipertensivă
- Patogenie
  - Mecanismul cel mai frecvent implicat în patogenia hemoragiilor vitreene pare a fi ischemia retiniană ce duce la eliberarea de VEGF (vascular endothelial growth factor), bFGF (basic fibroblast growth factor) și IGF (insulin like growth factor) cu rol în formarea neovaselor.

- Ruperea veselor retiniene normale cauzate de rupturi retiniene sau decolare posterioară de vitros sau prezența unor hemoragii subretiniene ce se întind spre corpul vitros, sunt mecanisme patogenice mai rar întâlnite.
- În cazul sindromului Terson, hemoragia în vitros apare ca urmare a ruperii venulelor şi capilarelor retiniene determinate de creşterea bruscă a presiunii intracraniene, presiune care este transmisă pe calea nervului optic vaselor retiniene.

- Clinic este foarte important istoricul pacientului, medical şi ocular.
- Hemoragia în corpul vitros este o urgență deoarece scăderea acuității vizuale este dramatică, scăderea acuității vizuale variind în funcție de gradul hemoragiei.
- Pacientul percepe flocoane, ceață, fum, umbre sau pânze de păianjen, iar o hemoragie densă poate produce scăderea acuității vizuale până la percepția luminii.
- Pacienții trebuiesc chestionați despre eventuale traumatisme în antecedente, intervenții chirurgicale oculare, diabet zaharat, boli hemoragice, leucemie, miopie mare.
- Explorări
  - determinarea acuității vizuale la ambii ochi
  - examinarea ochiului controlateral pentru a căuta indicii asupra etiologiei hemoragiei vitreene
  - examenul la biomicroscop prin ajustarea fascicolului în poziție tangențială
  - oftalmoscopia directă
  - gonioscopia pentru a evalua neovascularizația din unghi
  - oftalmoscopia indirectă : singura modalitate de a observa anomalii periferice ; utilizând şi indentația sclerală cu sticlă cu 3 oglinzi, se pot examina rupturi retiniene în periferie
  - ultrasonografia, când mediile oculare netransparente nu permit vizualizarea retinei
  - uneori angiofluorografia.
- Evoluție:
  - hemoragia vitreană se resoarbe lent, de la câteva săptămâni până la luni;
  - sângele este de obicei eliminat cu o rată de 1% pe zi .
  - evoluția depinde de etiologia care stă la baza hemoragiei vitreene şi prognosticul cel mai grav este la pacienții cu diabet zaharat şi degenerescentă maculară.
- Complicații, mai ales în hemoragiile trenante:
  - hemosiderosis bulbi (prin eliberarea fierului de la nivelul hemoglobinei, toxic pentru fotoreceptori),
  - glaucom secundar

- glaucom cu celule Ghost (fantomă) : celulele Ghost sunt celule sferice, rigide de culoare kaki, şi dacă ele au acces în camera anterioară, forma şi rigiditatea lor poate bloca rețeaua trabeculară
- glaucom hemolitic : hemoglobina din sânge şi resturi de celule roşii pot bloca rețeaua trabeculară

- la persoanele cu miopie mare creşte riscul apariţiei rupturilor retiniene, sau dezlipirii de retină;
- vitreoretinopatia proliferativă : ce duce la dezlipire de retină

- Tratamentul
  - Dacă hemoragia este redusă şi nu ne aflăm în prezența unei dezlipiri de retină tratamentul poate fi urmat ambulator. Se recomandă limitarea activităților, ridicarea capului patului în timpul somnului permițând sângelui de a se stabiliza în partea inferioară a vitrosului. Dacă se observă rupturi retiniene se poate face fotocoagulare laser sau crioterapie.
  - Odată ce retina poate fi vizualizată tratamentul urmează etiologia.
  - În cazul neovascularizației din retinopatia proliferativă se efectuează panfotocoagulare laser, dacă este posibil prin hemoragia reziduală, cu scopul de a provoca regresia neovascularizației ; laserul Krypton trece mai bine prin hemoragie decât laserul Argon.
  - tratamentul chirurgical este indicat
    - în cazul hemoragiilor vitreene care nu se rezolvă spontan în 2-3 luni,
    - când hemoragia vitreană este densă şi atunci când pacientul prezintă şi o neovascularizație a irisului, în unghi sau glaucom cu celule fantomă
    - în cazul hemoragiilor mai recente de 2-3 luni în cazul pacienților cu diabet juvenil, hemoragie vitreană bilaterală, copii mici(pentru a evita riscul ambliopizarii)
    - în cazul dezlipirii de retină
    - urgent în caz de dezlipire de retină asociată, neovascularizația irisului sau în unghi ; se poate efectua la o lună în caz de diabet zaharat tip I, hemoragia subhialoidiană ; la 2 sau 3 luni diabet zaharat de tip II, alte cauze.
  - Noi terapii cum ar fi injecția intravitreană de hialuronidază, sunt studiate şi pot furniza opțiuni suplimentare de tratament.
  - Pacienții trebuie să fie urmăriți periodic oftalmologic şi monitorizată boala sistemică. Ar trebui reevaluare la 2 sau 3 săptămâni cu ecografie de tip B pentru a exclude o eventuală dezlipire de retină sau o ruptură de retină.
  - Dacă hemoragia în vitros recidivează se poate justifica o nouă vitrectomie.

Bibliografie

1. *Benson WE. Familial exudative vitreoretinopathy. Trans Am Ophthalmol Soc.1995*
2. *Bergren RL, Brown GC, Ducker JS. Prevalence and association of asteroid hyalosis with systemic diseases. Am J Ophthalmol 1991*
3. *Dumitrache Marieta – Oftalmologie pediatrică, Ed Universitara Carol Davila, Bucureşti 2010*
4. *Dumitrache Marieta– Oftalmologie clinică, Editura Universitară Carol Davila, Bucureşti, 2008*
5. *Gole GA, Goodall K, James MJ. Familial exudative vitreoretinopathy. Br J Ophthalmol 1985*
6. *Gregory M, Callegan MC, Gilmore MS. Role of bacterial and host factors in infectious endophthalmitis. Chem Immunol Allergy, 2007*
7. *Hariprasad SM, Shah GK, Mieler WF, et al, Vitreous and aqueous penetration of orally administered moxifloxacin in humans. Arch Ophthalmol, Feb 2006*
8. *Irvine WD, Flynn HW Jr, Murray TG, Rubsamen PE. Retained lens fragments after phacoemulsification manifesting as marked intraocular inflamation with hypopyon. Am J Ophthalmol, Nov,15,1992*
9. *Jack J. Kansky Clinical ophthalmology- a systemic approach -, Vth edition, 2003*
10. *Lang G – Ophthalmology a pockettext book atlas,G Thieme, 2007*
11. *Mieler WF, Ellis MK, Williams DF, Han DP. Retained intraocular foreign bodies ad endophthalmitis. Ophthalmology, Nov 1990*
12. *Moss SE, Klein R, Klein BE. Asteroid hyalosis in a population: The Beaver Dam Eye Study. Am J .Ophthalmol 2001*
13. *Nelson LB : Harley's Pediatric Ophthalmology ,4th edition, Philadelphia, W.B.Saunders Company, 1998*
14. *Okada AA, Johnson RP, Liles WC, D'Amico DJ, Baker AS. Endogenous bacterial endophthalmitis. Report of ten-year retrospective study. Ophthalmology, May 1994*
15. *Onofrey BE, Skorin L, Holdeman NR – Ocular therapeutics handbook, Lippincott WW, ed 2, 2005*
16. *Ophthalmology- 2nd edition,- M. Yanoff, Mosby, 2004*
17. *Schorderet DF, Escher P. NR2E3 mutations in enhanced S-cone sensitivity syndrome (ESCS), Goldmann-Favre syndrome (GFS), clumped pigmentary retinal degeneration (CPRD), and retinitis pigmentosa (RP). Hum. Mutat.Nov,2009*
18. *Soheilian M, Rafati N, Mohebbi MR, et al. Prophylaxis of acute posttraumatic bacterial endophthalmitis: a multicenter, randomized clinical trial of intraocular antibiotic injection, report 2. Arch Ophthalmol .Apr 2007*

ENDOFTALMITELE

V. Potop

- Endoftalmitele sunt afecțiuni oculare dramatice având caracter de urgență oftalmologică majoră și consecințe devastatoare asupra funcțiilor și anatomiei oculare . Ele reprezintă inflamații de natură infectioasă sau noninfecțioasă ale conținutului ocular (umoarea apoasă sau corpul vitros)
- **Clasificarea endoftalmitelor**
  - Endoftalmite noninfectioase sterile
    - induse de cristalin
  - Endoftalmite infecțioase
    - Endoftalmite exogene
      - *chirurgicale* (acute , cu debut intîrziat, legate de bula de filtrare)
      - *nechirurgicale*(posttraumatice)
    - Endoftalmitele endogene

Endoftalmitele noninfecțioase sterile

Endoftalmita fakoanafilactică

- Este o uveită anterioară acută de tip granulomatos survenită în urma ruperii chirurgicale sau traumatice a capsulei cristaliniene cu persistența unor mase cristaliniene în vitros .
- Mecanismul bolii este un răspuns imun la proteinele cristaliniene eliberate în urma ruperii cristaliodei la un subiect sensibilizat în prealabil la aceste proteine; boala este mediată de complexe imune .
- Endoftalmita anafilactică este o inflamație granulomatoasă centrată pe resturile cristaliniene cuprinzand leucocite polimorfonucleare în centru înconjurate de macrofage , celule epitelioide ,celule gigante iar în periferie limfocite și plasmocite .
- *D*ebutul bolii poate surveni după zile , săptămani sau luni de la operație sau traumatism. În cazurile cu o sensibilizare prealabilă (operatie la ochiul congener sau traumatism) debutul poate surveni în primele 24 de ore de la operație .
- Manifestări clinice :
  - dureri oculare moderate
  - scădere moderată a vederii fără chemozis sau edem palpebral
  - precipitate retrocorneene alb cremoase (mutton-fat),
  - sinechii iriene posterioare
  - hipopion
  - uneori TIO poate crește prin blocaj trabecular
  - poate surveni o vitrită anterioară dar retina , coroida și nervul optic sunt de regulă indemne .

- Tratament precoce prin:
  - îndepărtarea maselor cristaliniene restante
  - corticosteroidian topic

Uveita negranulomatoasă (fakotoxică)

- Este o formă mai mult cronică de uveită
- Survine după operația de cataractă avand la bază o reactie imună la mase cristaliniene reziduale
- Nu există reactie granulomatoasă prin lipsa celulelor gigante şi a celor epiteloide
- Clinic
  - survine după 3-6 săptămani după operatie
  - are o simptomatologie discretă cu scăderi moderate ale AV şi dureri moderate
  - obiectiv o reacție inflamatorie în CA cu Tyndal şi celule dar fără precipitate "mutton-fat"
  - uneori se poate acompania cu creşteri ale TIO prin blocarea trabeculară cu mase cristaliniene sau celule inflamatorii .
- Tratament-dacă masele sunt discrete tratamentul corticosteroidian poate controla boala dar persistența sau lipsa răspunsului recomandă îndepărtarea maselor reziduale .

Vitrita sterilă -după injecțiile intravitreene de triamcinolon acetonid folosite în tratamentul formelor edematoase a degenerescenței maculare legate de vârstă pot apare fenomene inflamatorii vitreene .

- Diagnosticul uveitelor sterile se poate face pe unele aspecte clinice - precipitatele mutton-fat , durerile şi scăderea vederii de aspect moderat .
- Nu există aspecte patognomonice pentru uveitele sterile de aceea în cazurile posttraumatice sau postchirurgicale diagnosticul pozitiv al acestora presupune excluderea prealabilă a unei endoftalmite infectioase.
- În situatiile acestea vitrectomia diagnostică şi o strictă monitorizare a bolii reprezintă atitudinea corectă .
- Vitrectomia diagnostică se va efectua cât mai precoce înainte ca tratamentul să reducă şansele unei eventuale culturi pozitive , fiind preferată în defavoarea prelevării de UA .

Endoftalmitele infecțioase

Endoftalmitele exogene

- Expresia clinică a endoftalmitei acute depinde de severitatea infecției şi a inflamației, mergand de la forme medii determinate de germeni mai puțin virulenți până la forme severe cu debut precoce post operator (a doua zi) şi evoluție rapidă .
- Monitorizarea clinică a unei endoftalmite cuprinde:
  - măsurarea AV

- examenul biomicroscopic al segmentului anterior si posterior
- examenul extern al ochiului
- ecografie oculară pentru membranele vitreene

- Survin după traumatisme oculare sau după intervenţii minore de tipul injecţiilor intravitreene de triamcinolon acetonid sau avastin folosite în tratamentul degenerescenţei maculare legate de vârstă .
- Cel mai frecvent sunt post chirurgicale (60% din totalul endoftalmitelor).
- Germenii care contaminează structurile oculare provin din :
  - mediul agentului traumatic în cazul traumatismelor
  - flora existenta la nivelul pleoapelor , conjunctivei, căilor lacrimale
  - unele soluţii perfuzabile , dupa intervenţii chirurgicale .
  - germenii gram pozitivi se întâlnesc în 60-90% din cazuri cu preponderenţa stafilococului cuagulazo negativ-saprofit al conjunctivei
  - germenii gram negativi în 10-25% din cazuri (Piocianic , Proteus si Haemophilus)
  - fungii in 3-10% din cazuri .
- Endoftalmitele exogene pot surveni în următoarele situaţii clinice :

Endoftalmita infecţioasă acută postoperatorie

- apare în primele şase săptamâni după o intervenţie chirurgicală oculară penetrantă (operatie cataracta, keratoplastie perforantă , vitrectomie etc) şi reprezinta o amenităre severă a funcţiei şi anatomiei oculare .
- agenţii infecţioşi provin din flora existentă la nivelul pleoapelor , genelor sau conjunctivei în momentul operaţiei .
- culturile efectuate din UA prelevată la sfârşitul unor operatii de cataractă în unele studii au relevat existenţa unor germeni la aproximativ 30% din cazuri .
- in literatură incidenţa endoftalmitei post operatorii este de 0,1-0,2% .
- simpla prezenţă a germenilor , nu explică singură apariţia endoftalmitei .
- Aceasta survine atunci când :
  - factorii locali oculari de apărare (eliminarea fizică prin fluxul UA fagocitoza şi activarea complementului) sunt depăşiţi
  - anumite circumstante preoperatorii asigură o abundenţă a germenilor cu colonizarea masiva a ochiului (blefarite, conjunctivite, obstrucţii ale căilor lacrimale)
  - anumite conditii intraoperatorii expun ochiul la infecţie (operaţii prelungite , soluţii saline contaminate, plăgi operatorii conformate anormal, pierderi de vitros).
  - unele condiţii postoperatorii (plagi operatorii instabile, permeabile)

Endoftalmita postoperatorie cu debut întârziat

- Apare dupa şase săptămani de la o intervenţie chirurgicală
- Are caracterele clinice ale unei uveite anterioare , cu dureri de intensitate medie, fotofobie şi începţoşare a vederii , acompaniate de precipitate

endoteliale corneene şi tyndal al UA şi vitrosului .

- Agenţii etiologici ai acestor endoftalmite sunt germeni cu o virulenţă scăzută
  - Propionibacterium agnes ,
  - Stafilococul epidermic
  - Fungi .

Endoftalmita bulei de filtrare

- Este o complicaţie a unei operatii filtrante - penetrante de glaucom
- Agentul etiologic cel mai frecvent este streptococul .
- Utilizarea antimetabolitilor ca modulatori ai cicatrizării este un factor predispozant .

Endoftalmita postraumatică

- Apare în aprox.15%-30% din traumatismele oculare penetrante prin contaminarea directă a conţinutului ocular cu germeni proveniţi din mediul extern .
- In aceste situatii pe langă stafilococi şi streptococi survine contaminarea cu germeni de tipul Bacillus din rândul căruia B.cereus poate fi implicat în până la 25% din cazuri , amănunt important în alegera terapiei iniţiale în astfel de cazuri .

Endoftalmitele endogene

- Reprezinta o contaminare hematogenă a ochiului (2-8% din toate endoftalmitele):
  - de la un *focar de infecţie* situat în organism ,
  - in anumite *conditii favorizante* : boli acute severe cu bacteremie (meningite , endocardite) imunodepresii (SIDA, leucemii , neutropenii , limfoame) abuz de droguri i.v , dezechilibre metabolice (diabetici decompensaţi) , hepatite severe, ciroze , pielonefrite etc.
- Agentii etiologici
  - Fungi -peste 50% din endoftalmitele endogene sunt determinate de fungi iar în rândul acestora Candida albicans este intalnită în aproximativ 80% din cazuri , urmată de Aspergillus mai ales la cei cu tratamente i.v. prelungite .
  - *Germenii gram pozitivi* sunt cele mai frecvente bacterii , în rândul acestora detaşându-se stafilococul auriu urmat de pneumococ şi streptococul viridans .La nou născutii cu meningită sunt implicaţi streptococii din grupul B, iar la vârstnicii cu boli maligne streptococii grup G, şi clostriidiile în neoplamele de colon . Endoftalmitele endogene ale celor cu abuz de tratamente iv sunt determinate mai ales de Bacilus cereus .
  - *Germeni gram negativi*-E.Coli cel mai frecvent , Neiserii , Klebsiele , Seratia, *Noocardia steroides,Actinomices sau Mycobacterium Tuberculosis*

MANIFESTĂRILE CLINICE ALE ENDOFTALMITELOR

Endoftalmitele acute exogene

- Pentru a preveni evoluţia endoftalmitei în fazele sale fulminante şi apariţia leziunilor ireversibile se impune diagnosticul suspiciunii de endoftalmită.
- Suspiciunea de endoftalmită este sugerată de:
  - orice inflamaţie oculară postoperatorie care depăşeşte aşteptările chirurgului
  - dureri oculare crescânde
  - scăderea acuităţtii vizuale
- Examenul suspectului de endoftalmită cuprinde:
  - monitorizarea AV
  - examenul anexelor oculare-pleoape, sac lacrimal, sinusuri
  - biomicroscopia minuţioasă a UA, cu monitorizarea tyndalului, celulelor şi evidenţierea eventualelor bride de vitros
  - examenul plăgii operatorii (etanşeitate-Seidel, necroza marginilor, abcese ale suturilor, stabilitatea inciziilor)
  - monitorizarea afectării mediilor transparente.

Endoftalmita acută postchirurgicală

- Simptomatologie ; la scurt timp postoperator apare :
  - începţosare a vederii însoţită de dureri oculare ,
  - fotofobie
  - secreţie cojunctivală modificată .
- Examenul obiectiv ;
  - edem palpebral
  - hiperemie conjunctivală şi chemozis
  - hipopion
  - vitrită
  - atenuarea sau dispariţia reflexului roşu pupilar
  - edem corneean şi infiltrate corneene
  - exudate retiniene şi coroidiene
  - papilită
  - mase vitreene , exudat purulent .
- Acuitatea vizuală şi transparenţa mediilor sunt elementele cele mai importante în monitorizarea evoluţiei bolii .
- Evaluarea gradului de afectare a clarităţii mediilor transparete se face astfel:
  - Gradul 1; mediile permit vizualizarea detaliilor retiniene
  - Gradul 2 :mediile permit doar vizualizarea ramurilor vasculare de ordinul 2
  - Gradul 3 ; se văd doar vasele centrale mari
  - Gradul 4 ;se vede reflexul roşu, nu se văd vasele centrale
  - Gradul 5 ;reflexul roşu absent
- Când mediile transparente nu permit examenul vitrosului şi al retinei - ecografia oculară modul A şi modul B poate evidenţia opacităţi vitreene de

amplitudine joasă sau medie ,membrane vitreene, îngroşarea coroidei, decolare posterioară de vitros , decolare de coroidă .

Endoftalmita acută posttraumatică de natură bacteriană

- Poate debuta la zile –săptâmani după traumatism cu aceaşi simptomatologie, care va trebui diferenţiată de inflamaţia postraumatică.

Endoftalmita postraumatică de natură micotică

- Are o evoluție indoloră pe o durată de mai multe zile sau săptămani de la un traumatism , debutând cu începețoşarea vederii .
- Istoricul unui traumatism cu corpi vegetali sau obiecte contaminate cu sol orientează diagnosticul .

Endoftalmita legată de bula de filtrare

- Debuteaza clinic cu exudat purulent la nivelul bulei (blebită purulentă) care se complică cu o endoftalmită acută .

Endoftalmita cu debut întarziat

- Debutează după 6 săptămani sau luni de zile după o interventie chirurgicală (de regulă pentru cataractă cu implant de pseudofak PMMA)
- Simptomatologie atenuată constând din :
  - fotofobie
  - începețoşarea vederii
  - dureri discrete .
- Examenul obiectiv evidențiază
  - precipitate corneene
  - celule flotante în CA si vitros sau placa capsulară în sacul cristalinian în cazul P.Agnes .

Endoftalmita endogenă

Endoftalmita endogena bacteriană

- 50% din cazuri survin în contextul unei septicemii evidente clinic şi atunci la un interval de o săptămană pană la o lună de la debutul acesteia .
- 50% din cazuri pot fi primul semn al unei infecții sistemice sau o apariție la un subiect sănătos .
- Boala este monooculară afectând mai frecvent ochiul drept dar poate fi şi bilaterală (10% din cazuri) .
- Simptomele şi semnele sunt asemănătoare celor din endoftalmita post chirurgicală şi deseori sunt atribuite unei uveite anterioare acute
  - începețoşarea vederii
  - dureri oculare
  - edemul palpebral, chemozisul , hipopionul şi atenuarea sau dispariția reflexului roşu pupilar ar trebui să facă diferența .
- Datorită incidenței sale reduse boala poate fi inițial diagnosticată ca uveită

anterioară acută iar cazurile prezentate tardiv cu inflamații severe și hipertensiune oculară pot fi confundate cu închideri acute ale unghiului .

Endoftalmita endogenă micotică

- Survine în 50% din cazuri la cei cu terapie i.v prelungită.
- Manifestările la nivelul segmentului anterior sunt atenuate, cu începețoșarea vederii.
- La nivelul vitrosului apar microabcese flotante acompaniate de o corioretinită cu exudate multiple alb-cremoase , bine delimitate.
- Tulburările difuze ale vitrosului pot crea confuzii cu determinările oculare secundare ale unor tumori, în special limfoame, iar la copii mici cu retinoblastomul

DIAGNOSTICUL ÎN ENDOFTALMITE

- Este sugerat de datele de istoric şi de manifestările subiective si obiective ,
- Susținut de examenul ecografic
- Precizat etiologic de examenul bacteriologic şi cel molecular (PCR-polymerase chain reaction) al UA şi vitrosului .
- Endoftalmita constituie o **urgență oftalmologica imediată** în care precocitatea diagnosticului şi a tratamentului joacă un rol major în prognosticul bolii .
- Este esențială recunoaşterea primelor manifestări ale bolii şi începerea imediată a tratamentului .
- Ecografia în modul A şi B ajută la cuantificarea gradului de interesare vitreană atunci când mediile anterioare ale ochiului nu permit acest lucru , permit monitorizarea evoluției bolii , iar în unele cazuri pot chiar sugera o anumită etiologie (asocierea unui hipopion dens cu un vitros clar sugereaza implicarea unui stafilococ cuagulazo negativ) .
- Paracenteza CA cu un ac de 26-27G şi aspirarea a 0,1 mml UA.
- Aspiratii vitreene prin pars plană, a aproximativ 0,2ml vitros cu un ac 23G
- Hemoculturi repetate
- Uroculturi
- Examen LCR , în endoftalmitele endogene
- Din probele prelevate se vor efectua:
  - colorații Gram sau Giemsa
  - culturi pe medii aerobe şi anaerobe pentru bacterii
  - culturi pe medii pentru fungi (Sabouraud).
  - evidențierea genotipului germenului prin reacția ADN polimerazei

DIAGNOSTIC DIFERENȚIAL ÎN ENDOFTALMITELE ACUTE

- Istoric de chirurgie sau traumatism ocular recent :

- inflamaţie postoperatorie sterilă (pacientul nu a urmat tratamentul antinflamator)
- inflamatii induse de cristalin (fakoanafilaxie,mase corticale sau fragmente nucleare în vitros)
- uveite preexistente reacutizate
- uveite toxice
- recăderea unor uveite după întreruperea bruscă a tratamentului .

- Fără istoric de chirurgie sau traumatism ocular recent ;
  - metastaze oculare
  - tumori oculare
  - retinite virale .

PATOGENIA ENDOFTAMITELOR ACUTE

- Endoftalmitele acute reprezintă inflamaţii, în care leziunile oculare sunt produse de substanţele chimice eliberate de bacterii şi de substanţele eliberate de celulele imune implicate în inflamaţie, acestea pot determina necroza unor structuri oculare sau lezarea acestora urmată de fibroze şi glioză.
- Germenii pătrund în ochi prin plăgile chirurgicale sau traumatice în endoftalmitele exogene ori pe cale sangiună în cele endogene .
- Germenii ajunşi în ochi pe cale chirurgicală pot fi eliminaţi în timpul actului chirurgical sau pot declanşa inflamaţii culminând cu endoftalmita .
- Riscul dezvoltării unei endoftalmite depinde de;
  - masivitatea inoculării
  - virulenţa germenilor
  - antibioterapie pre, peri şi postoperatorie
  - accesul germenilor la vitros;vitrosul constituie un mediu propice dezvoltării germenilor.
- Bacteriile produc în vitros o necroză care progresează rapid iar asocierea polimorfonuclearelor o tranformă în necroză supurativă .
  - Coloraţia Gram a vitrosului poate evidenţia germeni în jurul focarelor de necroză dar poate să nu-i deceleze .
  - În aceste situaţii mai sensibile sunt culturile pe medii selective .
- Infecţiile micotice progresează foarte lent , tind să rămană localizate mult timp formând microabcese multiple .
  - Realizează inflamaţii de tip granulomatos cu participarea mononuclearelor .
  - Se evidenţiază prin colorаţii PAS (periodic acid Schiff) sau cu Metamină (coloraţia Gomori)
  - Când întalnesc structuri vascularizate, iris, corp ciliar unele ciuperci deşi granulomatoase pot induce o inflamaţie supurativă .
- Persistenţa inflamaţiei în regiunea corpului ciliar şi a bazei vitrosului poate duce la formarea unor membrane fibrovasculare care decolează corpul ciliar

determinând hipotonie oculară şi ftizia globului .

TRATAMENTUL ENDOFTALMITELOR

- Rezultatul unei culturi bacteriene poate fi obţinut după circa 48 de ore iar sensibilitatea la antibiotice dupa alte 24 de ore .
- Amânarea terapiei dupa un asemenea interval de timp ar avea efecte catastrofale asupra ochiului sau poate fi tardivă, ineficientă şi inutilă.
- **Tratamentul endoftalmitei acute se instituie cat mai rapid fără a aştepta măcar razultatul coloraţiilor . Acest tratament va fi precedat doar de recoltarea de probe biologice UA sau vitros. Deşi nu influenţează tratamentul initial rezultatale acestor recoltări urmează a confirma acoperirea terapeutică iniţială sau a descoperi adevăratul spectru etiologic şi terapeutic. După instituirea tratamentului şansele de a izola germenii sunt minime .**
- **Acuitatea vizuală şi transparenţa mediilor sunt elementele cele mai importante în monitorizarea evolutiei bolii .**
- Majoritatea endoftalmitelor acute postoperatorii sunt determinate de germeni gram pozitivi ; cu toate acestea se va institui un tratament iniţial cu spectru larg cuprinzând atât pentru germeni gram pozitivi cât şi gram negativi .
  - Antibioticul de elecţie eficient asupra majorităţii germenilor gram pozitivi (100% eficienţa în unele studii) este **Vancomicina** . Vancomicina se poate administra topic ,subconjunctival sau intravitrean .
  - Fluoroquinolonele de generaţie recentă de tipul **Levofloxacin** au o bună penetrabilitate oculară, un spectru larg şi o stabilitate în timp la inducerea rezistenţei la antibiotic din partea bacteriilor .

Acoperirea împotriva germenilor gram negativi se poate realiza prin

- **Aminoglicozide; gentamicina** acţionează sinergic cu vancomicina asupra enterococilor dar este toxică retinian în administrările intravitreene . **Amikacina** are o toxicitate retiniană mai redusă .
- **Cefalosporinele din generatia a treia ; Ceftazidima** are o eficienţă bună asupra germenilor gram negativi şi o bună toleranţă retiniană .

- Endoftalmitele posttraumatice sunt determinate în mod majoritar de germeni din genul Bacillus .Eficienţa terapiei antibacillus citată în literatura de specilitate arată că
  - Gentamicina este eficienta în 60-80% din cazuri ,
  - Vancomicina in 60-80 % din cazuri ,
  - Ceftazidima în 50% din cazuri
  - Amikacina ,Gentamicina si Ciprofloxacina 90-100% din cazuri .
- Endoftalmitele fungice se trateaza cu Fluconazol oral şi **Amfotericina B**

intravitrean (5mg in 0,1ml) după rezultatele pozitive ale culturii sau atunci cand există o suspiciune sustinută de infecție fungică .Tratamentul antifungic general se poate folosi dar numai cu o monitorizare atentă a funcției renale .

- Rolul corticosteroizilor în tratamentul endoftalmitelor acute
  - În endoftalmitele fungice suspectate sau confirmate corticosteroizii ca terapie adjuvantă sunt contraindicați .
  - În endoftalmitele acute bacteriene utilizarea lor poate avea efecte benefice, diminuand reacțiile inflamatorii .
  - Rezultatele din literatura de specialitate sunt împărțite; unii autori susțin rezultate pozitive cu diminuarea inflamației în formele postchirurgicale şi cele posttraumatice ,alții au constatat îmbunătățiri ale scorurilor inflamatorii în rândul celor tratati cu steroizi , dar AV după trei luni a fost apropiată de cea a celor fără tratament steroidian .
  - Steroizii se pot administra intravitrean (Dexametazon 0,4mg în 0,1ml) subconjunctival (Dexametazon 10mg), sistemic Prednison p.o. 30mgx2/zi-7zile sau topic.
- Tratamentul antibiotic sistemic în endoftalmite suscită discuții contradictorii; unii autori nu îl recomandă în endoftalmitele postchirurgicale, iar studiul vitrosului în endoftalmite (EVS-Endophthalmitis Vitreous Study) nu a decelat deosebiri semnificative ca acuitate vizuală sau claritate a mediilor între cei care au urmat tratament loco-regional şi cei care au urmat tratament sistemic .
  - Cu toate acestea **mulți oftalmologi consideră terapia sistemică ca terapie standard în endoftalmite**
  - **Rolul tratamentului antibiotic i.v este indiscutabil şi esential în endoftalmitele endogene .**
  - **Administrarea intravitreană a antibioticelor asigura avantajul accesului direct al acestora la locul infecției foarte vulnerabil ca apărare imună.**

Tratamentul endoftalmitei acute postoperatorii *:*

- Cele mai frecvente endoftalmite survin după operațiile de cataractă datorită ponderii acestei operații în cadrul cirurgiei oculare în general .
- Contaminarea se face prin plăgile operatorii .Profilaxia endoftalmitei presupune urmatoarele faze:
  - reducerea numarului de germeni la nivelul suprafeței oculare preoperator
    - antibioterapie topică (fluoroquinolone)cu zile/ore înaintea operației
    - instilații de iodin povidone 5% preoperator timp de 2 min apoi irigație
  - prevenirea pătrunderii germenilor în ochi în timpul operației

- folosirea unor câmpuri cu porţiuni adezive care vor izola pleoapele şi cilii de câmpul operator
- prevenirea acumulării de fluide în sacul conjunctival în timpul operaţiei prin aspiratie, înclinarea capului pacientului
- reducerea timpului chirurgical

- prevenirea pătruderii germenilor în ochi în perioada postoperatorie
  - etanşeitatea şi stabilitatea inciziilor, hidratarea inciziilor şi controlul tonusului ocular postoperator plus verificarea etanşeităţii cu testul Seidel
  - dimensiunea inciziilor
  - plasarea inciziilor
  - acordarea dimensiunii inciziei la instrumentul folosit;o incizie forţată de instrument va fi instabilă şi deşi aparent etanşă iniţial va fi vulnerabilă la mişcările de clipit sau frecatul ochiului
- distrugerea germenilor care au pătruns inevitabil în ochi
  - injecţii intracamerale de antibiotic la sfîrşitul operaţiei
  - injecţii sc postoperator
  - antibioterapie topică postoperatorie

- *Tratamentul topic :*
  - Vancomicină 50mg/ml ,
  - Amikacină 20mg/ml ,
  - Prednisolon acetat 1%
  - Atropina sulfat 1%
- *Tratamentul subconjunctival :*
  - Vancomicină hidroclorid 25mg în 0,5ml ser fiziologic ,
  - Ceftazidima 100mg în 0,5ml ser fiziologic sau Amikacină 25mg în 0,5ml ser fiziologic în cazul alergiilor la betalactamide .
  - Dexametazon 6mg în 0,25ml ser fiziologic
- *Tratamentul intravitrean* :
  - Vancomicină hidroclorid 1 mg în 0,1 ml ser fiziologic
  - Ceftazidima 2,25mg în 0,1 ml ser fiziologic sau Amikacină 0,2-0,4mg în 0,1ml ser fiziologic
  - Dexametazon 0,4mg în 0,5ml ser fiziologic (optional)
- *Tratamentul steroidian general* cu Prednison 30mg x2/zi este opţional .
- *Tratamentul sistemic general* cu aceleaşi antibiotice administrate i.v. poate fi folosit, dar rezultatele sale nu se considera superioare celor ale tramentului loco-regional .

Tratamentul endoftalmitelor acute posttraumatice

- Este cel folosit în endoftalmitele postchirurgicale la care se adaugă o terapie vizând genul Bacillus şi tratamentul general ca regulă standard .
- În plus la terapia intravitreană se poate folosi si Clindamicină fosfat 0,4mg.
- Tratamentul sistemic:

- Ceftazidimă 2g i.v.x3/zi ,
- Clindamicyn 600-900mg i.v x3/zi ,
- Amikacină 6mg/kgcorpx2/zi
- Ciprofloxacină p.o 750mg x2/zi.

Tratamentul endoftalmitei asociate cu bula de filtrare

- Este individualizat si cuprinde tratamentul endoftalmitei postoperatorii în unele cazuri iar în altele este asemănător celui al endoftalmitelor posttraumatice .

Tratamentul endoftalmitelor endogene sumează tratamentul locoregional si cel general iv în mod obligatoriu .

Tratamentul chirurgical al endoftalmitelor

- Actul chirurgical poate constitui o profilaxie a endoftalmitelor postoperatorii prin
  - selecția atentă a cazurilor, evitând operații la cei cu suspiciune de infecție
  - tratamentul prealabil al unor blefarite sau conjunctivite ,
  - antisepsie pre şi intraoperatorie a suprafetei oculare folosind o solutie de iodine povidone
  - construcție corectă a plăgii operatorii cu o geometrie care să permita ocluzia acesteia
  - chirurgie rapidă
  - evitarea pierderilor de vitros şi o vitrectomie anterioara în cazurile în care aceasta nu a putut fi evitată fără a lăsa bride de vitros în plaga (previn apariția endoftalmitei)
- Alteori actul chirurgical face parte din tratamentul endoftalmitei de la sutura unor plăgi dehiscente sau traumatice pană la vitrectomia terapeutică din endoftalmită .

<u>Vitrectomia terapeutică</u>

- Vitrectomia terapeutică are următoarele avantaje:
  - clarifică mediile oculare
  - elimină bacteriile si produşii toxici eliberați de acestea protejând retina de efectele toxice ale acestora
  - elimină fizic invaziile bacteriene masive ale vitrosului
  - previne organizarea vitrosului şi eventualele tracțiuni retiniene ulterioare .
- Dificultatea vitrectomiei în endoftalmite constă în vizibilitatea scăzută prin mediile oculare anterioare, fragilitatea deosebită a unei retine inflamate şi riscul unor găuri retiniene iatrogene .
- Studiul vitrectomiei în endoftalmite(EVS) a arătat că în cazul endoftalmitelor survenite după operația de cataractă, atunci când acuitatea vizuală era mai mare decat p.m.m rezultatele funcționale au fost aceleaşi

atât la cei cu vitrectomie terapeutică cât şi la cei fără vitrectomie. În rândul pacienţilor care aveau o acuitate vizuală limitată la p.l rezultatele în rândul celor vitrectomizaţi au fost net superioare .

Monitorizarea cursului bolii şi a terapiei

- Evoluţia rapidă şi efectele devastatoare ale bolii impun o atitudine de maximă urgenţă
- Dacă AV la prezentare este mai mare decat p.m.m se aplică protocolul de la endoftalmita acută postchirurgicală cu aspiraţie vitreană şi administrare intravitreană a antibioticelor plus tratamentul locoregional sau general .
- Dacă evoluţia este nefavorabilă şi AV scade se recurge la vitrectomie terapeutică .
- În cazul în care AV la prezentare este p.l se efectuază vitrectomie terapeutică de la început cu antibiotice în soluţia de irigaţie oculară şi tratament ulterior .
- Este dificilă aprecierea evoluţiei favorabile a bolii, mediile oculare nu se clarifică imediat şi AV scăzută persistă. Dictonul „dacă nu este mai rău înseamnă că e bine" capăta în această situaţie o mare valoare .
- Primele semne ale unei evoluţii favorabile pot fi scăderea durerii şi a edemului palpebral.
- Ecografiile repetate ale vitrosului pot ajuta la monitorizarea bolii .
- **Factorii de prognostic nefavorabil** sunt:
  - AV limitată la p.l
  - infiltrat cornean sau ulcer cornean inelar
  - absenţa reflexului roşu pupilar
  - defect pupilar aferent
  - hipotonie oculară (TIO sub 5mmHg)
  - hipertonie oculară (TIO peste 24mmHg)
  - diabet zaharat
  - varstă înaintată
  - boli debilitante
- Prognosticul endoftalmitelor acute este foarte variabil datorită varietăţii factorilor implicaţi
  - Cei mai predictivi factori sunt AV la prezentare şi agentul etiologic determinant .
  - Endoftalmitele endogene au cel mai rău prognostic datorită germenilor virulenţi determinanţi şi a capacităţii reduse de apărare a gazdei având un tablou clinic sters şi diagnostic tardiv .

Bibliografie

1. Chee SP , Jap A .Endogenous endophthalmitis .Curr.Opin.Ophthalmol.2001;12;464-470.
2. ESCRS Endophthalmitis Study Group. Prophylaxis of postoperative endophthalmitis following cataract surgery: Results of the ESCRS multicenter study and identification of risk factors. J Cataract Refract Surg. 2007;33(6):978-988.
3. ESCRS Endophthalmitis Study Group. Prophylaxis of postoperative endophthalmitis following cataract surgery: Results of the ESCRS multicenter study and identification of risk factors. J Cataract Refract Surg. 2007;33(6):978-988.
4. Freeman EE, Roy-Gagnon MH, Fortin E, Gauthier D, Popescu M, Boisjoly H. Rate of endophthalmitis after cataract surgery in Quebec, Canada, 1996-2005. Arch Ophthalmol. 2010 Feb;128(2):230-234.
5. García-Sáenz MC, Arias-Puente A, Rodríguez- Caravaca G, Bañuelos JB. Effectiveness of intracameral cefuroxime in preventing endophthalmitis after cataract surgery ten-year comparative study. J Cataract Refract Surg. 2010 Feb;36(2):203-207.
6. Gore DM, Angunawela RI, Little BC. United Kingdom survey of antibiotic prophylaxis practice after publication of the ESCRS Endophthalmitis Study. J Cataract Refract Surg. 2009 Apr;35(4):770-773.
7. Hariprasad SM, Mieler WF, Lin TK, Sponsel WE, Graybill JR. Vor- iconazole in the treatment of fungal eye infections: a review of current literature. Br J Ophthalmol 2008; 92:871–878
8. Hatch WV, Cernat G, Wong D, Devenyi R, Bell CM. Risk factors for acute endophthalmitis after cataract surgery: a population-based study. Ophthalmology. 2009 Mar;116(3):425-430.
9. Lockington D, Flowers H, Young D, Yorston D. Assessing the accuracy of intracameral antibiotic preparation for use in cataract surgery. J Catarc Refr Surg. 2010 Feb;36(2):286-289.
10. Lundström M, Wejde G, Stenevi U, Thorburn W, Montan P. Endophthalmitis after cataract surgery: a nationwide prospective study evaluating incidence in relation to incision type and location. Ophthalmology. 2007 May;114(5):866-870.
11. Mamalis N. Intracameral medication: is it worth the risk? J Cataract Refract Surg. 2008 Mar;34(3):339-340.
12. Russell W.R.Endophthalmitis.Ophthalmology.Yanof M, Duker JS.Ed.Mosby 2004.1152-1157.
13. Taban M,Behrens A,Newcomb RL . Acute endophthalmitis following cataract surgery; a systematic review of the literature .Arch.Ophthalmol.2005;123(5):613-620.
14. Uka J ,Miamoto A,Shimizu R.A five -year review of patients admitted with the diagnosis of bacterial endophthalmitis .Hiroshima J.Med. Sci.2005;54(2),47-51.
15. Zhang YQ, Wang WJ. Treatment outcomes after pars plana vitrectomy for endogenous endophthalmitis. Retina 2005; 25:746–750.

Capitolul 19

RETINA

Marieta Dumitrache

AFECȚIUNI HEREDITARE ALE FO

AFECȚIUNI RETINIENE

Afecțiuni la nivelul bastonașelor

HEREDORETINOPATII PIGMENTARE EVOLUTIVE

Retinopatia pigmentară izolată

RP asociată cu manifestări sistemice

Anomalii scheletice

Sindrom Lawrence-Moon-Bardet-Biedl

Sindrom Cockayne

RP şi surditate

Sindrom Usher

Sindrom Alstrom

Tulburări ale metabolismului acizilor aminați

Maladia Bassen-Kornweig

Atrofia girată

Cistinoză

Mucopolizaharidoze – maladii lisosomale

Sindrom Hurler – MPZ tip IH

Sindrom Scheie – MPZ S tip IS

Sindrom Hunter – MPZ II

Sindrom Sanfilipo – MPZ III

Maladii peroxisomale

Sindrom Refsum

Sindrom Zellwerger

Amauroză congenitală Leber

HEREDORETINOPATII PIGMENTARE NEEVOLUTIVE

Hemeralopia congenitală

Cu FO normal

Cu FO anormal

Maladia Oguchi

Fundus albipunctatus

Afecțiuni la nivelul conurilor

DISTROFII HEREDITARE NEEVOLUTIVE

Discromatopsii hereditare

Acromatopsie

HEREDORETINOPATII MACULARE EVOLUTIVE

Distrofii ale neuroepiteliului

Maladia Stargardt pură

Distrofia maculară juvenilă dominantă

Distrofia progresivă a conurilor

Maculopatia din RP
Distrofii ale epiteliului pigmentar
Fundus flavimaculatus
Distrofia viteliformă
Distrofia în rețea a EP
Distrofii ale EP și membranei Bruch
Degenerescența coloidă – Drusen familial
Distrofia EP și coroidei
Atrofia coroidiană areolară centrală
Distrofie pseudoinflamatorie Sorsby

AFECȚIUNI COROIDIENE (CORIORETINIENE)

Atrofie girată
Coroideremie
Distrofie coroidiană areolară centrală
Atrofie coroidiană difuză
Degenerescență corioretiniană peripapilară helicoidală
Distrofie retinocoroidiană paravenoasă pigmentată
Atrofie corioretiniană bifocală progresivă

AFECȚIUNI VITREENE (VITREORETINOPATII HEREDITARE)

VITREORETINOPATII IZOLATE
Retinoschizis juvenil legat de sex
Maladia Wagner
Sindrom Stickler
Maladia Goldman Favre
Vitreoretinopatia erozivă
Vitreoretinopatia neovasculară dominantă
Vitreoretinocoroidopatia dominantă
Degenerescența în bulgări de zăpadă
VITREORETINOPATII VASCULARE
Maladia Norrie
Incontinentie pigmenti
Vitreoretinopatie exudativă familială

AFECȚIUNI RETINIENE HEREDITARE

Afecțiuni la nivelul bastonașelor

HEREDORETINOPATII PIGMENTARE EVOLUTIVE – DEGENERESCENȚE TAPETORETINIENE

- sunt un grup de distrofii retiniene, difuze, progresive care afectează în principal bastonaşele prin anomalii de producere a proteinei fotoreceptorilor
- cuprind un număr important de afecţiuni care au manifestări oculare comune asociate sau nu cu semne generale variabile
  - hemeralopia (primul semn funcţional)
  - fotofobia
  - strâmtorarea concentrică a câmpului vizual

Retinita pigmentară

- este cea mai frecventă degenerescenţă hereditară
- apare cel mai frecvent în primul sau al doilea deceniu cu mare variabilitate interfamilială
- manifestarea clinică este frecvent bilaterală
- poate fi însoţită de patologie asociată
- frecventă 1/3000-1/5000 cazuri
- maladie heredofamilială, retinopatia pigmentară prezintă o diversitate genetică cu hereditate diferită
  - dominantă 20% - prognostic mai bun
  - recesivă 37% - este forma cea mai gravă care poate duce la cecitate
  - legată de sex 5% - are debut precoce şi evoluţie rapidă
  - sporadic 30-50%
- afecţiunea generează în timp handicap vizual major cu cecitate
- vârsta de debut a bolii este un elemnt de prognostic vizual, pentru că este corelată cu gravitatea formei clinice
- semnele de debut apar la copil şi sunt discrete, manifestându-se prin hemeralopie, FO normal, dar ERG începe să fie perturbată
- RP poate fi asociată cu:
  - cataractă subcapsulară posterioară
  - glaucom cu unghi deschis
  - miopie
  - keratocon
  - uveită intermediară
  - boala Coats
  - drusen de disc optic
  - hamartom astrocitic de nerv optic
  - degenerescenţă maculară cistoidă

Examenul oftalmologic evidenţiază

- **hemeralopia**
  - scăderea vederii noaptea
  - este primul simptom perceput de pacient
  - este asociată cu fotofobie, ebluisare şi modificări campimetrice
  - este prezentă în primii 20 ani de viaţă cu mare variabilitate interfamilială

- frecvent este bilaterală cu sau fără prezența unei patologii locale, generale asociate

- **acuitatea vizuală scade după forma genetică**
  - precoce în forma recesivă legată de sex
  - tardiv în forma dominantă
  - vârstă intermediară – în forma autosomal recesivă
- **AV centrală**
  - **este în general păstrată până în stadiul tardiv de evoluție al bolii**
  - AV poate să scadă în anumite forme clinice:
    - forma cu predominență maculară – forma inversă
    - prezența edemului macular cistoid, cataractă asociată

Câmpul vizual

- se modifică progresiv şi insidios, reprezentând după hemeralopie al doilea simptom caracteristic de boală
- afecțiunea interesează periferia medie a retinei astfel că examinarea campimetrică evidențiază **scotom inelar** care se lărgeşte spre centru şi extrema periferie
- CV tipic prezintă alterări ale CV superior, arătând suferința hemiretinei inferioare
- pierderea CV progresiv conduce la un **câmp vizual tubular**

Simț cromatic

- la debut testul Farnsworth este anormal numai la diminuarea iluminării
- în timp se produce o **discromatopsie pe axa galben/albastru** (tritan) mai târziu pe axa roşu/verde, apoi acromatopsie anarhică care apare paralel cu scăderea AV

Examenul obiectiv oftalmologic

- polul anterior al globului ocular
  - este în general normal
  - poate apare tardiv **cataractă predominent subcapsulară posterioară** (80% din cataractele din RP) cu mecanism de producere incert (s-a incriminat rolul inflamator al celulelor pigmentare prezente în vitros)
  - foarte rar RP cu subluxație de cristalin
- vitrosul este relativ frecvent normal, dar poate exista o corelare între modul de transmitere, vârsta, severitatea alterărilor campimetrice şi modificările vitreene care pot fi variabile
  - DPV cu condensare vitreană posterioară
  - prezență de pigment melanic, melanocite, astrocite şi macrofage în vitros
- examenul FO
  - Precoce
    - FO este normal, dar cu alterări variabile ale ERG

- primul semn este subţierea calibrului arterial care în timp poate produce alterarea fotoreceptorilor
- modificări pigmentare la nivelul epiteliului
- papilă palidă
- rar osteoblaste înainte de 10 ani

- Tardiv – triada caracteristică a RP pe FO
  - **depozite pigmentare intraretiniene cu aspect osteoblastic prezente iniţial în periferia retinei, în bastonaşe**
  - **vase arteriale cu calibru redus**
  - **papila palidă, ceroasă**
- Macular pot fi:
  - atrofie maculară (58%) cu hipopigmentare şi prezența de pete mici alb/gălbui – minidrusen
  - leziuni chistice fără edem (19%) asociate cu modificări de interfață vitreo-retiniană cu linii de tracțiune radiară la nivelul retinei interne
  - edem macular cistoid (23%) confirmat AFG
- Nervul optic
  - iniţial papila este normală
  - progresiv papila se decolorează, apare gri gălbui, palid ceros, albicios gălbui
  - atrofia optică are consistență fibroasă cu origine astroglială
  - diminuarea raportului C/D
  - drusen papilar uni/bilateral

Explorări funcționale

- AFG
  - prezintă valoare diagnostică şi prognostică
- Electroretinogramă
  - adaptare la întuneric prelungită
  - precoce – unda b în răspuns scotopic este întârziată
  - unda a şi b sunt diminuate în amplitudine
  - în stadiile avansate – **ERG este nedetectabilă, absentă**

Diagnostic diferențial

- al scăderii de vedere
  - glaucom
  - atrofie girată
  - AV lob occipital
- al hemeralopiei
  - miopie necorectată
  - deficit de vitamina A, Zn
  - coroideremia
  - atrofie girată
  - boala Goldman Favre
- aspectul "sare şi piper" al fundului de ochi

B.C.U. „M. EMINESCU" IAŞI

- retinopatia din rubeolă
- amauroza congenitală Leber
- albinism, coroideremie
- sifilis
- cistinoză
- toxicitate fenotiazinică

- al complicațiilor maculare
  - edem macular cistoid
  - membrană epiretiniană
  - atrofie maculară

RP autosomal recesivă – 37% forma cea mai comună

- debut în copilărie, adolescență
- evoluție mai puțin rapidă ca în RP legată de sex cu multiple variante posibile
- urmărire clinică prelungită

RP autosomal dominantă – 20%

- penetranță şi expresie variabilă
- forme difuze cu debut clinic şi ERG precoce alterată şi evoluție severă

RP cu transmitere recesivă legată de sex - 4%

- băieți
- formă clinică rară, dar cea mai severă, cu debut în copilărie
- atingerea maculară şi campimetrică precoce
- prognostic vizual rezervat cu AV < 20/100 spre 30 ani
- ancheta familială este necesară, se pot evidenția femei conductoare cu posibil diagnostic antenatal

Forme clinice

RP izolată

- Forma unilaterală
  - semne funcționale prezente
  - ERG alterată unilateral exclusiv
- Forma sectorială
  - bilaterală
  - frecvent este afectat cadranul nazal inferior cu subțiere arteriolară şi pigmentație osteoblastică
  - ERG alterată în contrast cu hemeralopia discretă
- Retinita punctată albescens
  - nu apar osteoblaste
  - mici pete albicioase gălbui diseminate pe tot FO, dar predominând în periferia medie a retinei
  - ERG alterată
  - diagnostic diferențial cu fundus albipunctatus unde sunt numai pete albicioase
- Retinita pigmentară inversată - RP centrală – distrofia conurilor

- RP bilaterală cu atingerea inițială a conurilor, apoi a bastonașelor
- inițial scăderea AV centrale și modificări de simț cromatic care preced deficitele campimetrice
- se întâlnește în formele de RP asociată cu patologie sistemică
- se poate transmite AR, dar și celelalte forme

- RP sine pigmentum
- Pseudoretinita pigmentară
  - migrarea melanocitelor din EPR în retina senzorială și aspectul osteoblastic al pigmentării
  - este secundară în:
    - traumatism
    - toxicitate clorochină, clorpromazină
    - infecții, inflamații: sifilis, toxoplasma, rubeolă
    - ocluzie artera oftalmică
    - RD exudativă

RP asociată cu manifestări sistemice

Anomalii scheletice

- Sindrom Laurence-Moon- Biedl –Bardet
  - sunt prezente 5 sau 4 din 5 semne clinice
    - RP
    - întârziere mentală
    - obezitate
    - hipogonadism
    - polidactilie
  - se mai pot găsi: nefropatie interstițială, intoleranță la carbohidrați, surditate 5-10%
  - transmitere AR
  - <u>Ocular</u>
    - RP cu debut înainte de 10 ani
    - AV scade progresiv
    - FO
      - aspect „sare și piper”
      - punctat albescens
      - leziuni maculare predominente
- Sindrom Cockayne A sau B
  - hereditar AR
  - debut în primii 2 ani de viață
  - tulburări mentale majore
  - tulburări de creștere a trunchiului cu membre normale, dar nanism cu microcefalie
  - surditate în copilărie
  - aspect de RP precoce la 2 ani, cu evoluție rapidă
  - uneori distrofie corneeană

RP şi surditate

- Sindrom Usher
  - Cel mai frecvent sindrom asociat cu RP
  - hereditar AR
  - cea mai frecventă cauză de cecitate, asociată cu surditate
  - Tip I
    - surditate, surdo-mut
    - tulburări vesrtibulare
    - RP în copilărie şi adolescență cu evoluție rapidă
  - Tip II
    - debut mai tardiv
    - deficit auditiv mediu/grav
    - RP în al II-lea deceniu
- Sindrom Alstrom
  - hereditar AR
  - hipogonadism şi obezitate moderate cu debut în copilărie
  - adolescență:
    - nefrită tubulară, deces la 20-40 ani
    - diabet zaharat
    - surditate la 5-8 ani
  - RP precoce cu scăderea AV şi nistagmus
- Alte sindroame asociate cu scăderea auzului
  - Cogan
  - Stickler (tulburări vitreene, anomalii orofaciale, scăderea auzului)
  - Waardenburg Klein (heterocromie iriană)
  - Duane (15% au scăderea auzului)

Tulburări ale metabolismului acizilor aminați

- Maladia Bassen –Kornweig – abetalipoproteinemie
  - absența în ser a betalipopropeinelor
  - AR, AD
  - la nou născut dezvoltare redusă cu steatoree
  - la copil: ataxie cerebrospinală, neuropatie periferică senzitivă şi motorie, retard mental
  - <u>Ocular</u>
    - RP cu acumulare de pigment
    - ERG alterat
    - poate avea plăci Bitot pe conjunctivă
- Atrofie girată
- Cistinoză

Maladii lizozomiale – mucopolizaharidoze (MPZ)

- Sindrom Hurler - MPZ tip I H
  - AR

- nanism cu distrofie scheletică, hepatosplenomegalie
- retard mental
- deces în copilărie
- Ocular
  - opacităţi corneene între 1-3 ani
  - RP
  - atrofie optică
  - ERG cu degradare progresivă

- Sindrom Scheie - MPZ tip I S
  - AR
  - debut 5-7 ani
  - inteligență normală
  - facies lat, mâini scurte, unghii deformate
  - surditate relativă
  - Ocular
    - opacități corneene importante
    - RP
    - uneori glaucom
    - ERG alterat
- Sindrom Hunter - MPZ tip II
  - Ocular
    - RP
    - atrofie optică
    - edem papilar secundar hidocefaliei
- Sindrom Sanfilippo III
  - Ocular – artere retiniene subțiate

Maladii peroxisomale

- Sindrom Refsum
  - hereditate AR
  - maladie metabolică – absența acid phytanic 2 hidroxylazei
  - debut spre 10 ani
  - malformații metatarsiene, metacarpiene
  - polineuropatii, ataxie cerebeloasă
  - ihtioză
  - tulburări de conducere cardiacă (moarte subită)
  - scăderea auzului spre 20 ani şi anosmie
  - cecitate nocturnă
  - RP atipică sine pigmentum sau cu debut macular
  - cataractă congenitală în 1/3 cazuri
  - creşterea proteinelor în LCR fără pleioctoză – inversie citoalbuminoasă
- Sindrom Z ellweger
  - adrenoleucodistrofia neonatală

- forma infantilă a maladiei Refsum
- AR
- General
  - manifestări renale: nefropatie interstițială cronică, insuficiență renală
  - manifestări scheletice: distrofie toracică asfixiantă, anomalii pelvis, falange conice
  - insuficienţă respiratorie
  - crize convulsive
  - retard psihomotor
  - deces în primul an
  - hipotonie
- Ocular
  - amauroză congenitală
  - atrofie optică
  - dispersie pigmentară fără osteoblaste
  - RP gravă

Amauroza congenitală Leber – arofie optică primară

- este forma infantilă a RP cu pierdere severă a AV
- se evidențiază în primele luni de viață
- evoluează cu cecitate congenitală sau în primele luni de viață
- transmitere AR frecvent, cromozomul 17p13, 1p31 dar şi AD
- responsabilă pentru aproximativ 10% cazuri de orbire
- mai frecvent la sexul masculin
- cuprinde multe entități clinice în asociere cu RP
- debutul este între 6 luni – 2 ani
- ocular
  - RFM absent sau minim
  - hipermetropie mare, peste 5D
  - cecitate imediată., congenitală
  - nistagmus precoce sever
  - semn oculo-digital precoce
  - enoftalmie
  - cataractă
  - colobom macular
  - rar keratocon, keratoglob
  - FO
    - Debut: normal sau „sare şi piper”, rar edem papilar
    - Tardiv: paloare papilară, subțierea vaselor, depozite de pigment dispersate pe retină
  - ERG absent
  - poate fi asociată cu manifestări neurologice, renale, scheletice, legate de anomalii în biogeneza peroxisom care intervine în

oxidarea lanţurilor din acizi graşi cu acumularea lor intracelular
- asociaţii sistemice
  - handicap mental
  - surditate
  - epilepsie
  - anomalii SNC, scheletice

Pseudoretinitele pigmentare sunt afecţiuni ce au aspectul FO similar cu cel din retinita pigmentară
- Toxicitatea fenotiazinică – dacă se depăşeşte doza de 800 mg/zi pentru tioridazină
- Sifilis (teste serologice pentru lues pozitive, CV asimetric, retinopatie pigmentară, uveite recurente, ERG normală)
- Rubeola congenitală – aspect al retinei de ''sare şi piper'', microftalmie, cataractă, surditate, anomalii congenitale cardiace, malformaţii sistemice, ERG normală
- după rezoluţia unei DR exudative din toxemia de sarcină sau boala Harada

Afecţiuni ce produc hesperanopie
- Atrofia girată (autosomal recesivă)
  - prezintă la FO arii bine definite de atrofie alb-gălbuie cu margini fine de pigment ce înconjoară ariile atrofice;
  - modificările se extind dinspre periferie spre maculă
  - apare nivel crescut de ornitină (de 10 ori mai mult decât normal) seric, urinar, cerebrospinal, în umorul apos
  - se însoţeşte de miopie forte, cataractă
- Coroideremia este o atrofie coroidiană însoţită de granule pigmentare mici, dispersate , care respectă zona macular
- Deficit de vitamina A – dobândit în malnutriţie, rezecţie intestinală

HEREDOPATII PIGMETARE NEEVOLUTIVE

- cu FO normal -

Hemeralopia congenitală (cecitate nocturnă congenitală) – cu FO normal -
- poate fi confundată cu RP în stadiul iniţial
- se manifestă numai prin hemeralopie
- FO şi CV fotopic sunt normale
- ERG este afectată numai prin diminuare de amplitudine a undei b
- rară şi de multe ori asimptomatică
- sunt trei tipuri
  - *Nougaret* – AD, cu uşoară atingere a ERG conuri, ERG bastonaşe qvasinormal

- ***Riggs*** - staţionară , fără miopie, cu ERG conuri normal
- ***Schubert-Bornschein*** cu miopie - AR sau legată de sex

Hemeralopie congenitală staţionară - cu FO anormal -

Maladia Oguchi

- AR
- prezintă cecitate nocturnă congenitală neevolutivă cu AV, FO, simţ cromatic normale
- cromozom 2q37, 13q34
- FO prezintă în particular o decolorare alb cenuşiu la expunere luminoasă care dispare după adaptare în obscur în jur de 1 oră (adaptare la obscur extrem de lentă – câteva ore)
- ERG unda b apare după adaptare prelungită de 4 ore

Fundus albipunctatus

- AR
- FO numeroase puncte strălucitoare alb gălbui predominând în polul posterior, respectând foveea şi extinzându-se în periferie
- cecitate nocturnă congenitală
- ERG este anormală pentru că adaptarea conurilor şi a bastonaşelor este anormal prelungită (2 ore de adaptare)

În acest moment nu există un tratament pentru retinita pigmentară nici curativ, nici preventiv

- vitamina A
- vasodilatatoare
- Dpenicilamină
- terapie genică
- implante retiniene

Trebuie apreciat corect

- prognosticul vizual
- riscul transmiterii la descendenţi
- aspecte medico-legale şi profesionale

AFECŢIUNI LA NIVELUL CONURILOR

HEREDORETINOPATII NEEVOLUTIVE

Discromatopsii hereditare

- debut în prima copilărie
- sunt 3 varietăţi de discromatopsii
  - Tip protan ax roşu-verde
    - AR legat de sex
    - protanopie – dicromatism

  - Protanomalie – tricromatism anormal – ecuația Raleigh decalată spre roşu
- Tip deutan; AR legat de sex
  - deuteranopie – dicromatism
  - deuteranomalie – tricromatism anormal – ecuația Raleigh decalată spre verde
- Tip tritan
  - foarte rară
  - afectat axul galben albastru
  - tritanopie – dicromatism
  - tritanomalie (discutabilă) ecuaţii deviate spre albastru

Acromatopsii

- ***Acromatopsie completă cu ambliopie*** cu absența totală a bastonaşelor
  - curba de adaptare tip scotopic (maxim 505nm)
  - AR
  - foarte rar, excepțional
  - macula normală uneori hipoplazică
  - ERG fotopic diminuată, scotopic – redusă, fuziune în flicker la 30Hz
  - nistagmus pendular congenital
  - absența totală a vederii culorilor
- ***Acromatopsie incompletă recesivă legată de sex cu ambliopie***
  - AR, X linkat
  - monocromatism al conurilor
  - AV=5/10
  - macula normală
  - nistagmus
  - fotofobie
  - ERG diminuat în fotopic, normal în scotopic
  - poate fi asociată cu protanopie, deuteranopie
- ***Acromatopsie incompletă fără ambliopie***
  - hereditate incertă
  - AV=5/10-10/10
  - macula normală
  - ERG normală
  - vedere colorată absentă

HEREDORETINOPATII MACULARE EVOLUTIVE

Distrofii ale neuroepiteliului

Maladia Stargardt pură

- sinonim distrofia tapeto-retiniană centrală, degenerescența maculară juvenilă este o distrofie maculară juvenilă rapid progresivă asociată cu pete flavimaculate, interesând ambele sexe

- maculopatia este izolată şi este elementul cel mai constant, dar boala poate avea aspecte polimorfe
- manifestări clinice 7-15 ani
- transmitere AD, AR
- cromozom 1p21, p22, 4p, 6q14

Fundus flavimaculatus

- la leziunea maculară se asociază pete flavimaculate extramacular
- petele flavimaculate sunt depozite de lipofuscină cu hipertrofia celulelor EPR
- debut tardiv
- transmitere AR (90%)
- cromozom 1p21-p13
- se caracterizează prin absența semnelor funcționale mai multe dcenii
- are evoluție spre atrofie corioretiniană a polului posterior
- aspectele flavimaculatus se însoțesc tardiv de atingere maculară – este tipul de boală fundus maculatus diferit de mladia Stargardt flavimaculată

Maladia Stargardt şi fundus flavimaculatus sunt forme clinice evolutive diferite ale aceleiaşi afecțiuni. Maladia Stargardt cu leziuni maculare tipice este descoperită între 7-15 ani, formele flavimaculatus având debut tardiv cu leziuni retiniene bilaterale, simetrice.

- Ambele tipuri reprezintă 7% din toate distrofiile retinei la copil
- Diagnosticul se pune pe scăderea progresivă a acuității vizuale bilateral, la copii sau adulți tineri afectând la început vederea de departe, fotofobie (30%).
- În stadiile precoce, scăderea acuității vizuale este disproporționată față de aspectul clinic oftalmoscopic.
- *Alterările maculare* se pot subdiviza în 4 stadii:
  - *Stadiul incipient*
    - dispariția reflexului foveolar, iar perimacular apare aspectul de "urmă de melc".
    - primele alterații corespund remanierii EP, macula pierzând aspectul omogen şi luând un aspect granitat, iar foveola este roşu portocaliu în contrast cu restul regiunii maculare.
    - pot apare izolat fine puncte albe sau gălbui formând o coroană în jurul foveolei, realizând aspectul maculopatiei flavimaculată.
  - *Stadiul de debut*
    - corespunde unei remanieri maculare care ia aspect granitat "în urmă de melc" cu pliuri ale limitantei interne cu dispoziție radiară
    - mici puncte albicioase gălbui fine care înconjoară foveola;

- angiografia evidenţiază alterări ale EP de tip "efect de fereastră" şi apariţia imaginei "ochi de insectă sau "ochi pană de păun"

- *Perioada de stare*
  - caracterizată prin apariţia de pigment pe toată aria maculară sau în centură faţă de focarul central cu mici focare depigmentate neregulate, mărginite de pigment.
  - punctele alb gălbui perifoveolare care cresc numeric devenind brune şi dau maculei aspect de "metal bătut".
  - durata acestui stadiu se întinde pe zeci de ani.
  - angiografic este evidentă imaginea de "ochi de bou" cu neinteresarea foveolei
  - uneori atingerea foveolară este precoce şi imaginea fluorografică este "ou invers" cu hiperfluorescenţă marcată în regiunea foveolară.
- *Stadiul terminal*
  - atrofii corioretiniene şi a EP care lasă evidente marile vase coroidiene, şi voluminoase grămezi de pigment care ocupă centrul leziunii.
  - acest aspect atrofic poate fi limitat la aria maculară, evocând aspectul de atrofie coroidiană areolară centrală sau se poate extinde la tot polul posterior.
  - angiografia fluoresceinică confirmă leziunile atrofice şi pigmentare, fluorescența coriocapilarei luând un aspect pătat; după distrucţia coriocapilarei, rămân vizibile numai marile trunchiuri vasculare coroidiene.

- *Alterări extramaculare*
  - inele para sau perimaculare formate din mici pete alb gălbui rotunde situate în planul profund, mai mici ca petele flavimaculate (au diametrul unui vas retinian).
  - leziunile flavimaculate sunt pete galbene vitroase, situate profund dedesubtul vaselor retiniene cu margini neregulate, relativ nete, izolate sau confluente.
    - numărul lor creşte în timp
    - sunt dispuse în coroană ovalar la un diametru papilar de marginea maculei sau periferic concentric în regiunea temporală a polului posterior sau regiunea nazală a papilei.
  - leziuni pigmentate periferice - mici, izolate (rar aspect osteoblaste)
  - papila şi vasele - papila este normală la debut, se decolorează în sectorul temporal în timpul evoluţiei, iar vasele sunt de aspect normal.

Explorări funcţionale

- *Acuitatea vizuală* (AV)
  - scade discret la debut, apoi progresiv în ani;

- se poate observa o stabilizare a vederii după 10-15 ani în formele Stargardt tardiv la adult tânăr;
- în formele juvenile şi formele flavimaculate, scăderea AV este rapidă şi gravă;
- aceşti pacienţi nu devin aproape niciodată orbi, conservând o AV 1/20.

- AFG evidenţiază alterările maculare
  - în perioada de stare „apect de ochi de bou" prin hiperfluorescenţă de formă ovală cu axul mare orizontal – asemănător cu intoxicaţiile cu antipaludice de sinteză
  - în evoluţie atrofia EPR se asociază cu alterarea coriocapilară – semn patognomonic – cu semnul esenţial la AFG de **„liniște coroidiană"**
  - pete flavimaculate nu sunt evidente la început, dar se impregnează cu fluoresceină în timpul tardiv
- CV evidenţiază
  - izoptere periferice conservate
  - scotom central (mai marcat la roşu) mai mult sau mai puţin profund în funcţie de gradul atingerii maculare:; scotom central relativ sau absolut
  - scotom inelar perifoveolar cu axul mare orizontal în distrofia mixtă con/bastonaş
- Vederea culorilor
  - discromatopsie roşu/verde – 50%
  - discromatopsie fără ax – 12%
  - discromatopsie galben/albastru –8%
- Examen electrofiziologic
  - ERG - este utilă pentru diagnosticul diferenţial cu distrofia progresivă a conurilor şi este moderat afectată
  - EOG - puţin afectată, cu indice Arden anormal în fundus flavimaculatus
  - PEV – alterat în funcţie de alterările maculei

Diagnosticul diferenţial se face cu:

- distrofia maculară juvenilă dominantă cu debut mai tardiv şi evoluţie mai benignă
- distrofia conurilor
- maculopatii din retinita pigmentară
- stadiul evolutiv al degenerescenţei viteliforme.

Tratamentul

- nu există un tratament care să permită oprirea evoluţiei bolii.
- diagnosticul precoce al bolii este util pentru reorientarea profesională şi pentru un sfat genetic corespunzător.

Distrofie maculară juvenilă dominantă

- prezintă leziuni strict limitate la aria maculară sub formă de neregularități pigmentare care dau aspect granitat maculei şi pot evolua spre leziuni cicatriciale cu aspect atrofic.
- afecțiunea poate rămâne asimptomatică pană spre 40 de ani când se manifestă prin diminuarea progresivă a vederii centrale cu anomalii ale vederii culorilor cu deficit pe axa roşu/verde precoce (caracteristică majoră pentru această afecțiune).
- are un debut tardiv, şi o evoluție lentă, benignă față de maladia Stargardt.

Distrofia progresivă a conurilor

- este un grup heterogen din punct de vedere genetic: AD, AR, AR legat de sex
- prezentă la adolescent şi adult tânăr cu scăderea vederii, discromatopsie, fotofobie
- vârsta de debut şi viteza de evoluție sunt variabile de la un membru la altul, de la o familie la alta, cu valori ale AV între 1/40-1/10
- se caracterizează prin
  - scăderea AV centrale bilateral, progresiv cu evoluție variabilă
  - anomalii precoce ale vederii culorilor prin afectarea conurilor în diverse forme
  - alterări ale CV cu scotom central, paracentral, inelar, CV periferic normal
  - nistagmus 25%
  - vederea culorilor - discromatopsie roşu/verde I sau fără axă definită precoce sau tardiv, importanța discromatopsiei nefiind totdeauna corelată cu severitatea scăderii AV sau aspectul F.O.
  - **fotofobie frecventă invalidantă care precede modificările maculare**
  - FO
    - remaniere pigmentară difuză maculară asociată cu discrete depozite pigmentare în lungul ramurilor venoase principale;
    - aspectul "ochi de bou" prezent şi în alte maculopatii distrofice sau nu, evoluează spre atrofie maculară cu respectarea foveolei
    - atrofia corioretiniană maculară cu interesarea elementelor vasculare coroidiene (coriocapilara şi vasele coroidiene)
    - modificări papilare cu decolorarea papilară şi a FO
    - pot fi forme pure cu afectarea numai a conurilor dar şi afectarea inițială a conurilor şi apoi a bastonaşelor
    - pot exista depozite gălbui subretiniene (pot simula Stargardt sau fundus flavimaculatus)
- ERG
  - confirmă diagnosticul şi precizează asocierea afectării conurilor cu a bastonaşelor

- ERG fotopic poate fi normală în maladia conurilor centrale, alterată în maladia conurilor periferice sau maladia generalizată a conurilor
- ERG scotopic alterată în cazul afectării asociate a bastonaşelor
- permite diferențierea tipului de distrofie retiniană
  - ➢ Distrofia conurilor – alterarea ERG cu dispariția undei a şi b în fotopic (în vedere diurnă) şi normal în scotopic (vedere nocturnă)
  - ➢ Retinoschizis juvenil – alterarea undei b în fotopic prin suferința retinei interne
  - ➢ RP – ERG este normală sau subnormală în fotopic şi alterată în scotopic
  - ➢ Distrofia mixtă – ERG alterată în fotopic şi scotopic
  - ➢ Distrofia viteliformă (maladia Best) – ERG normală sau subnormală, EOG alterată
- **Rezultatele ERG vor fi analizate în contextul clinic în funcție de vârstă şi colaborarea pacientului, trebuind a fi repetate înainte de a da un diagnostic grav**

- EOG normală
- AFG
  - pune în evidență alterările EPR şi atrofia maculară
  - în stadiul precoce poate fi „linişte coroidiană”
  - în evoluție aspect de „ochi de bou”
- prognostic
  - scăderea vederii spre 40 ani.
  - viteza de evoluție a bolii variază de la un pacient la altul fiind rapid invalidantă
- tratament – nu exită tratament

Albinism

- AD, AR
- este o depigmentare a ochilor şi/sau pielii dată de un deficit în tirozinază care permite transformarea tirozinei în melanină
- albinismul ocular este dat de tulburări ale melanogenezei legat de absența sau alterarea activității tirozinazei
- Forme clinice

Forma tirozinazo-negativă	**Forma tirozinazo pozitivă**	**Albinism ocular pur**
Incapacitate de a sintetiza melanina AR, prin anomalii ale genei OCA1 (albinism oculo-cutanat tip I) Homogenitate genetică care permite diagnosticul prenatal molecular	**Capacitate parțială de sinteză a melaninei AR genele responsabile sunt - OCA2 localizate în**	**X linkat atingeri oculare izolate cu depigmentare iriană şi retiniană fără depigmentarea pielii**

Pielea şi părul sunt foarte decolorate **Ocular** - **Iris clar, nepigmentat, hipoplazic** - **Absenţa pigmentării FO care ia o tentă portocalie cu vase coroidiene vizibile şi net desenate** - **Hipoplazie a vaselor perimaculare** - **Hiperplazie foveolară** - **Iris albastru sau brun închis cu transiluminare variabile** - **FO – hipopigmentare variabilă** - **AV – scădere în funcţie de hipoplazia foveolară** - **Reflex roşu al pupilei (prin absenţa pigmentării irisului şi coroidei)** - **Fotofobie – prin absenţa ecranului pigmentar** - **Anomalii de refracţie (frecvent)** - **AV<1/10** - **Nistagmus pendular, orizontal, creşte în caz de iluminare** - **Chiasma prezintă un număr diminuat de fibre nervoase directe**	**15q11 şi apelează gena P cod PEDH (pink eye dilute homolog)** - **OCA 3 localizată în 9p12 cod Tyrosinase – related protein 1 (TYRP1)** **Cmplexitatea genetică limitează diagnosticul prenatal** **Formele clinice sunt heterogene, cu un prognostic variabil**	**şi/sau tegumentelor** **FO depigmentat se poate asocia cu hipoplazie sau aplazie foveală cu reducerea importantă a vederii şi nistagmus**

Maculopatia din retinita pigmentară

- se caracterizează prin
  - vedere scotopică dificilă
  - hesperanopie (scăderea vederii noaptea) cu pierderea vederii periferice, dar cu păstrarea mult timp a vederii centrale.
  - în timp (20 -30 ani) urmează afectarea vederii centrale şi a vederii colorate.
  - leziunile clasice se descriu sub formă de grămezi de pigment dispersate pe toată retina periferică medie, perivascular (uneori cu aspect de spiculi osoşi) cu arii de depigmentare sau atrofie a epiteliului pigmentar retinian, îngustarea arteriolelor, decolorare papilară.
- funcţii vizuale:
  - AV este variabil modificată şi se degradează progresiv şi lent

- simţul cromatic - se alterează progresiv paralel cu gradul atingerii maculare; când atingerile maculare sunt mici se poate observa o discromatopsie pe axa galben/albastru, iar când alterările maculare sunt importante, este o discromatopsie pe axa roşu/verde sau fără ax predominant.
- câmp vizual - este acela al retinitei pigmentare; iar în perimetria cinetică se poate evidenţia un scotom central
- ERG, EOG (inferior/ 135%) sunt modificate

- diagnosticul se confirmă după efectuarea ERG. care este anormală sau absentă
- în evoluție se produce pigmentarea osteoblastică
- alterările maculare din retinita pigmentară pot fi
  - fenomene degenerative maculare tardive asociate retinopatiei pigmentare:
    - *degenerescența maculară atrofică* - este forma cea mai frecventă cu apariția tardivă spre 40-50 de ani, bilaterală cu evoluție asimetrică, aspect polimorf cu atrofie centripetă a EP şi creşterea pigmentației periferiei cu vârsta. Macula devine atrofică cu aspect "sare şi piper", în stadiul tardiv poate apare imaginea "ochi bou" sau atrofie coroidiană areolară centrală;
    - *degenerescența maculară microchistică izolată* este mai precoce, manifestându-se la adolescent sau adult tânăr, evidențiindu-se în regiunea maculară chiste foarte mici intraretiniene;
    - *degenerescența microchistică cu atingere vitreană* (sindrom Goldman-Favre) se caracterizează prin retinoschisis periferic inconstant care se poate întinde până la maculă, cu degenerescență microchistică maculară şi degenerescență fibrilară a vitrosului cu leziuni uni, bilterale.
    - *gaura maculară* - este o evoluție terminală a leziunilor anterioare uni sau bilaterale între 30-40 ani.
  - edemul macular cistoid - este relativ rar în R.P. cu AV moderat afectată (5/10) cu metamorfopsii în care edemul macular este dat de fenomene inflamatorii sau vasculare supraadăugate şi nu din cauza alterărilor degenerative secundare din R.P.

Distrofii ale epiteliului pigmentar

Fundus flavimaculatus (maladia Stargardt flavimaculată tardivă)

- ereditate autosomal recesivă
- se caracterizează prin absența semnelor funcționale mai multe decenii
- evoluție lentă spre atrofie corioretiniană a polului posterior; aspectele flavimaculate se însoțesc tardiv de atingere maculară.

- boala corespunde tipului de boală fundus flavimaculatus pur şi trebuie deosebită de maladia Stargardt flavimaculată.

Maladia Best – distrofia maculară viteliformă

- **este o maculopatie ereditară cu leziuni precoce şi EOG anormală**
- **cea mai frecventă distrofie maculară la copil**
- are transmitere AD cu expresie şi penetrare variabilă, cromozomul 11q13
- bilaterală, asimetrică, afectează ambele sexe
- înainte de 10 ani, dar clinic simptomatic este evidentă mai târziu
- prognosticul vizual la adult este satisfăcător
- scăderea AV este legată de atrofia maculei şi apariţia neovaselor coroidiene tardiv
- leziunile sunt frecvente la copil cu părinți afectați
- tulburări ale vederii culorilor pe axa galben/albastru
- leziunile maculare sunt tipice cu evoluție stadială

- *Stadiul de disc plin* (la copil sau adolescent) are oftalmoscopic aspectul "gălbenuş de ou pe o farfurie" cu o leziune bine delimitată rotundă sau ovalară centrând foveola de dimensiuni variabile (1/2 pană la 3-4 diametri papilari) de colorație galben sau portocaliu.
  - ➢ Angiografia arată absența fluorescenței la nivelul leziunii, iar în stadiile tardive pseudofluorescență la nivelul discului viteliform.
  - ➢ Examenul funcțional:
    - □ AV - în general bună
    - □ Vederea culorilor, perimetrie statică - normală
    - □ ERG, PEV - normal
    - □ EOG - precoce alterată cu raport Arden sub 140%
- *Stadiul de remaniere* se caracterizează prin dispariția progresivă a materialului viteliform şi apariția unei remanieri atrofice la nivelul EP.
  - ➢ AFG evidențiază mai multe aspecte:
    - □ "ou amestecat" sub forma de disc plin care-şi pierde omogenitatea.
    - □ pseudohipopion caracterizat prin decantarea materialului vitelin care formează un nivel lichidian orizontal mai mult sau mai puțin net; această formă se însoțește de neovascularizație sub retiniană.
    - □ "ou de potârniche" prin concetrarea materialului vitelin central şi paracentral. Remanierea nu este întotdeauna prezentă, evoluția putând fi progresivă spre stadiul atrofic.
  - ➢ Examenul funcțional:

- ☐ AV - bună
- ☐ vederea culorilor - discromatopsie lejeră fără ax definit
- ☐ perimetrie statică - scotom perifoveolar relativ cu scotom central relativ
- ☐ EOG - patologică în 90%

- *Stadiul atrofic* - nu este tipic pentru afecţiune şi se caracterizează prin dispariţia completă a materialului vitelin, remaniere pigmentară şi atrofie corio-retiniană.

- Aspectul viteliform tipic al distrofiei viteliforme este caracteristic şi alterările EOG nu pretează la confuzii, dar se pot pune probleme de diagnostic diferenţial uneori dificile în forma de remaniere sau atrofie, cu
  - degenerescenţele maculare pseudoviteliforme la adult
  - atingerile inflamatorii corioretiniene maculare
  - corioretinita seroasă centrală
  - decolarea seroasă a EP
  - neovascularizaţia subretiniană din pseudohistoplasmoză
  - maladia Sorsby
  - striuri angioide.
- A fost descrisă forma de distrofie viteliformă a adultului, în care leziunile în ''gălbenuş de ou'' apar de la vârsta de 30-50 ani, boala având transmitere dominantă. EOG poate fi normală sau modificată.
- Prognosticul vizual este favorabil în afara formelor complicate cu membrana neovasculară subretiniană.
- Clasificarea maculopatiei în funcţie de evoluţie
  - stadiul 0
    - ➢ macula normală
    - ➢ EOG anormal
  - Stadiu I previteliform – alterări discrete ale EP
  - Stadiul II viteliform
    - ➢ aspect gălbenuş de ou / împrăştiat (omletă)
    - ➢ pseudohipopion
  - Stadiul III
    - ➢ atrofie completă corioretiniană cu margini nete fără reflex foveolar
    - ➢ cicatrice fibroasă cu neovascularizaţie coroidiană
- Complicaţii
  - neovascularizaţie coroidiană
    - ➢ rară (2%)
    - ➢ se însoţeşte de scăderea AV maculară
  - hemoragie – care poate apare după rezorbţia materialului viteliform – cu sau fără NVC
    - ➢ necesită fotocoagulare laser a NVC

- Diagnostic diferențial
  - retinopatie seroasă centrală
  - toxoplasmoză
  - colobom macular
  - retinopatie solară
  - hemoragie maculară veche
  - distrofia pseudoviteliformă a adultului
  - sifilis
- Tratament
  - nu dispunem de tratament medical, iar fotocoagularea este contraindicată.
  - pacienții primesc o grilă Amsler și sunt instruiți să o folosească și să se adreseze medicului dacă apar modificări.

Distrofii în rețea a EP

- sunt foarte rare, cu ereditate autosomal dominantă cu expresivitate variabilă, cu debut în copilăre
- se pot subdivide în 3 grupe:
  - *degenerescența în "aripi de fluture"* – caracterizată printr-o pigmentare în forma unor aripi de fluture, localizată în regiunea maculară. AV este bună, CV normal, ERG normal, iar EOG patologică.
  - *distrofie reticulară Sjongren* în care tot polul posterior este ocupat prin tractusuri pigmentate, respectând zona maculară perifoveolară.
  - *distrofie macroreticulară* - este caracterizată prin tractusuri pigmentate centrate pe foveolă cu dispoziție radiară pe tot polul posterior.
- Funcțiile vizuale:
  - vederea culorilor normală
  - câmpul vizual normal
  - ERG normal
  - EOG subnormală sau patologică
  - AV în general conservată (4-5/10).
- Angiografia fluoresceinică
  - evidențiază tractusurile pigmentate care rămân sumbre
  - între tractusuri se evidențiază zone de atrofie a EP cu efect "fereastră" cu hiperfluorescență precoce și impregnare neomogenă tardivă.
- Diagnostic diferențial cu alte maladii heredodegenerative:
  - boala Stargardt
  - maladia Best
  - pigmentația grupată din rubeolă sau intoxicații medicamentoase.

Distrofii ale EP şi ale membranei Bruch

Degenerescența coloidă a maculei - degenerescență hialină, verucozități hialine, drusen familial

- cu variații intrafamiliale ale aceleiaşi heredodegenerescențe a polului posterior care sunt: choroidită Hutchinson Tay, degenerescență maculară Halthouse - Batten, distrofie Doyne, maladia leventinese, drusen dominant sau familial.
- au ereditate autosomal dominantă, distrofia fiind identică la membrii unei familii, dar variază de la o familie la alta prin diferența de expresivitate
- debutează între 20-30 ani, dar pot apare cazuri tardiv şi spre 60 ani.
- drusenul este asimptomatic pe plan funcțional şi electrofiziologic în absența complicațiilor, dar este bine definit aspectul oftalmoscopic şi angiografic.
- simptomele de debut sunt deseori ignorate de pacient şi sunt:
  - impresia de vedere tulbure
  - dificultate la citit
  - distorsionarea imaginii.
- drusenul sunt mici pete alb-gălbuie rotunde - proeminențe evoluând spre galben cu anii - pe membrana Bruch, care cresc numeric şi în suprafață cu timpul.
- concomitent se produc alterări ale EP cu zone atrofice şi dispersie pigmentară între drusen cu vase retiniene şi papila normală, iar uneori cu vascularizație subretiniană exudativă şi hemoragică.
- neovascularizația subretiniană se poate asocia cu modificări edematoase de tip cistoid în aria maculară cu decolări sau rupturi ale EP şi evoluția spre cicatrice glială disciformă.
- pacientul poate avea o perioadă asimptomatică mai mult sau mai puțin lungă; semnele funcționale obiective, precedând semnele funcționale subiective.
  - AV - diminuă lent, progresiv, rareori înainte de 40 de ani. Dacă AV este profund alterată şi este însoțită de metamorfopsii se poate suspiciona apariția neovascularizației; în acest moment evoluția este asemănătoare unui drusen senil complicat cu neovascularizație subretiniană; evoluția ultimă va fi către un scotom central dens corespunzător unei cicatrici disciforme.
  - vederea culorilor - este normală sau discromatopsie roşu/verde precoce, sau albastru/galben tardiv.
  - câmpul vizual - periferic este normal. Deficitul de câmp vizual central evidențiază o lărgire a petei Mariotte, scotom central relativ, absolut prin progresia modificărilor maculare; cartoanele Amsler arată distorsiunea liniilor
  - ERG - este normală
  - EOG - normală la debut, devine patologică în 50%.

- evoluția:
  - progresivă fără complicații - cu calcificări, confluări sau dispariții care lasă o zonă cicatricială atrofică și remaniere importantă a EP.
  - brutală spre degenerescență maculară de tip exudativ
  - foarte lentă spre atrofie areolară centrală
- diagnosticul diferențial al drusenului se face cu alte depozite gălbui în polul posterior în: fundus flavimaculatus, iar în stadiul evoluat cu degenerescența maculară senilă.
- dacă aspectul oftalmoscopic și angiografic al drusenului nu e specific, transmiterea dominantă a lui este cert prezentă, fiind o formă familială de distrofie maculară cu evoluție spre neovascularizații subretiniene

Distrofii ale EP și coroidei

Atrofie coroidiană areolară centrală

- este o atingere primară a EP și coriocapilarelor cu dispariția practic completă a EP, a coriocapilarelor și a fotoreceptorilor și scleroza marilor vase coroidiene, dar cu straturile interne ale retinei normale.
- poate fi primitivă și secundară.

în forma primitivă leziunea maculară este izolată cu caracter autosomal recesiv sau dominant.

- Oftalmoscopic
  - ➢ plajă atrofică bine delimitată în regiunea maculară (în stadiul avansat până la 2-3 diamteri papilari)
  - ➢ leziuni atrofice la ambii ochi, asimetric
  - ➢ leziunile atrofice se pot extinde (ca o pată de ulei) la tot polul posterior
  - ➢ la nivelul zonei atrofice EP a dispărut, permițând vizualizarea directă a vaselor coroidiene
  - ➢ marile vase coroidiene pot fi aparent normale, roșii sau au aspect de cordoane albe (scleroză coroidiană neconfirmată anatomo-patologic)
- AFG
  - ➢ stadiul de atrofie pură a EP
  - ➢ stadiul de atrofie coriocapilară totală sau parțială
  - ➢ element de diagnostic diferențial pentru că în atrofia areolară centrală numai EP și coriocapilarele sunt afectate, în alte afecțiuni degenerative fiind atrofie a tuturor straturilor coroidiene ca în: atrofia centrală, degenerescența pseudoinflamatorie Sorsby

în formele secundare leziunile maculare reprezintă stadiul evoluat al unei degenerescențe tapeto-retiniene centrale: maladia Stargardt, fundus flavimaculatus, distrofia conurilor, retinopatie pigmentară, disc viteliform.

- este un paralelism între localizarea şi întinderea alteraţiilor maculare cu gradul de alterare al AV centrale; în caz de conservare a unei insule foveolare, o vedere centrală poate fi menţinută ani, dar frecvent foveola este afectată şi vederea centrală nu depăşeşte 1/20 pentru distanţă, lectura fiind imposibilă.
- câmpul vizual arată un scotom central dens, relativ
- vederea culorilor este întotdeauna patologică cu o discromatopsie pe axa albastru/galben sau fără ax definit.
- ERG se manifestă prin reducerea de amplitudine a undei b cu potențiale oscilatorii abolite.
- EOG este patologică traducând o atingere întinsă a EP

Distrofia pseudo-inflamatorie Sorsby

- este o distrofie maculară la pacienții de ambe sexe, la vârsta 25-55 ani cu transmitere autosomal dominantă, uneori recesivă.
- oftalmoscopic se evidențiază edem al polului posterior şi în special în regiunea maculară, însoțit de hemoragii şi exudate.
- aceste forme pseudoinflamatorii din stadiul precoce evoluează în stadiul tardiv spre leziuni cicatriciale cu atrofie corioretiniană şi migrație pigmentară uneori masivă.
- diagnosticul diferențial se face cu
  - corioretinită acută
  - degenerescența disciformă
  - proces arteriosclerotic sau scleroză coroidiană.

DISTROFII COROIDIENE - sunt afecțiuni însoțite de atrofia EPR şi a coriocapilarei care permit vizibilitatea vaselor mari coroidiene

Atrofia girată

- AR
- legată de tulburarea metabolică cu creşterea nivelului ornitinei de 10-20 ori peste normal, în plasmă, urină, LCR, UA prin deficit enzimatic
- debut în copilărie cu
  - scăderea AV
  - **hemeralopie**
  - constricție de CV
- **miopie progresivă medie, forte**
- cataractă subcapsulară posterioară
- FO
  - degenerescență retiniană progresivă pornind din periferie
  - EPR festonat prin tranziție bruscă între zonele normale şi atrofice, cu mobilizări pigmentare ce delimitează ariile atrofice

  - la 5-6 ani în periferia medie a retinei **arii de atrofie coriocapilară alb-gălbui** rotunde, caracteristice cu **tendință de ghirlandă periferică** asociate cu depigmentarea EPR
- AFG - evidențiază atrofia EPR în plaje care în evoluție progresează spre polul posterior cu coalescențe fenestrate şi în final atingere maculară
- ERG alterată precoce
- EOG – anormal în formele evolutive
- semne generale asociate
  - păr fin cu alopecie areolară
  - alterări EEG
  - retard mental
- tratament
  - restricția argininei şi proteinelor în dietă
  - vitamina B6 – suplimentarea cu piridoxină ar reduce ornitina
- prognostic – cecitate între 40-60 ani

Coroideremia

- AR legată de sex (sex masculin 4-30 ani), femei purtătoare
- se manifestă la 8-10 ani cu hemeralopie care nu este spontan percepută; semnele funcționale sunt percepute tardiv şi nu întotdeauna în corelație cu semnele oftalmoscopice
- AV
  - poate fi normală mult timp
  - pierderea vederii periferice
  - tardiv scăderea vederii centrale
  - vedere colorată afectată pe axul albastru galben
- CV modificat după 30 de ani cu constricție progresivă
- evoluție spre degradare progresivă
- FO
  - precoce în periferia medie
    - atrofie coroidiană difuză şi progresivă fără afectare maculară
    - arii de atrofie de EPR care permit vizibilitatea sclerei
    - granule pigmentare mici
    - zone sănătoase care pot oferi AV centrală normală cu CV tubular, dispersate pe tot FO care respectă macula
    - coroida subțire
    - la fetițe retina poate avea aspect „sare şi piper"
  - tardiv – atrofie optică
- ERG la copil hipovoltată cu prelungirea undei b progresiv, târziu absentă

Distrofia coroidiană areolară centrală

- AD, locus gena 17p
- debut 30-40 ani cu scăderea progresivă a vederii centrale

- semne oculare
  - atrofie circumscrisă a epiteliului pigmentar
  - dispariția coriocapilarei maculare
- ERG, EOG normal
- prognostic – cecitate 60-70 ani

Atrofie coroidiană difuză

- AD
- debut 40-50 ani cu nictalopie şi scăderea vederii centrale
- semne oculare - atrofie coroidiană quasitotală, progresivă cu extensie periferică
- ERG – anormal
- prognostic – rezervat legat de atingerea maculară precoce

Degenerescență corioretiniană periferică helicoidală

- AD
- debut în copilărie
- semne – bandă atrofică corioretiniană iradiind lent de la papilă
- ERG normal până la alterare severă
- prognostic variabil – pot fi forme severe la tineri sau forme uşoare la pacienții în vârstă

Atrofie corioretiniană paravenoasă pigmentată

- hereditate – incertă
- pigmentație în osteoblaste în lungul vaselor mari retiniene cu atrofie corioretiniană adiacentă
- prognostic foarte bun pentru că atingerea maculară este rară

Atrofie corioretiniană bifocală progresivă

- AD
- locus în gena 6q
- debut la naştere
- semne – focare extensive de atrofie corioretiniană temporal şi nazal separate printr-o zonă normală
- prognostic rezervat pentru că atingerea maculară este ireversibilă

VITREORETINOPATII HEREDITARE

VITREORETINOPATII IZOLATE

Retinoschizis juvenil legat de sex

- este o malformație a straturilor interne ale retinei şi se caracterizează prin maculopatie microchistică asociată cu retinoschizis periferic care poate evolua spontan spre regresie

- hereditar AR legat de sex, hereditate XL gena RS 1, femeile conducătoare excepțional atinse vor fi predispuse la degenerescență maculară microchistică senilă
- debut precoce 10-20 ani (60%) prin maculopatie
- este o distrofie maculară cu maculopatie cistoidă stelară bilateral, mai frecvent la sexul masculin, cu o incidență 1/5000, 1/25000
- este cea mai frecventă degenerescență vitreo-retiniană ereditară
- **este un clivaj al straturilor superficiale ale retinei între stratul fibrelor nervoase şi alte straturi ale retinei (limitanta internă /celule ganglionare)**
- **clivajul este deosebit de retinoschizisul senil unde clivajul este situat în stratul plexiform extern**
- Clinic – triadă clasică simptomatologică
  - degenerescență maculară microchistică (retinoschizis central prezent la 98-100% din cazuri)
  - leziuni periferice (50% din cazuri)
  - alterări vitreene (50% din cazuri)
- Oftalmoscopic
  - atingerea maculară este caracterizată prin formațiuni chistoide la nivelul foveolei şi în regiunea perifoveolară
  - leziuni retiniene periferice caracterizate prin retinoschizis mai mult sau mai puțin întins, în general vascularizat
  - **schizisul macular foveolar prezent în 100% din cazuri**
    - ➢ este localizat, poate simula un edem macular cistoid dar nu se impregnează cu fluoresceina la AFG
    - ➢ asociat în 50% cu anomalii periferice retiniene şi vitreene în 50%
    - ➢ are aspectul de stea centrată pe fovee cu raze uşor striate, aspect care dispare cu vârsta, rămânând remaniere maculară
    - ➢ alte distrofii retiniene se pot însoți de schizis foveolar
      - ❑ sindrom Goldman-Favre
      - ❑ schizis foveolar cu hereditate dominantă, recesivă
    - ➢ în timp schizisul foveolar este înlocuit cu atrofie maculară nespecifică
  - **schizisul periferic în 50%**
    - ➢ predomină în **cadranul temporal inferior**
    - ➢ se poate întinde până la papilă, afectând macula care are încă o AV şi se extinde în toată hemiretina
    - ➢ stratul intern este strălucitor și încrețit de vase
    - ➢ se pot vedea găuri rotunde sau ovale în foița internă
    - ➢ zona de schizis se traduce prin scotoame pe CV
    - ➢ vitrosul este parțial decolat cu benzi de densitate variată cu bride atașate la retină

  - ➢ hemoragie vitreană secundar neovaselor retiniene sau peripapilare
  - ➢ pot fi dispersii pigmentare de tip osteoblastic și angorjări vasculare
- vedere colorată – anomalie tip tritan
- CV central poate evidenția
  - scotom relativ frecvent la 5° de punctul de fixație
  - deficit campimetric absolut nazal superior
- ERG caracteristică de tip „negativ" cu scădere (dispariție) în amplitudine a undei b – în schizis periferic
- complicații
  - frecvente, precoce în primul deceniu
  - DR în care există factor de risc prin prezența leziunilor palisadice
    - ➢ incidența DR este dificil de estimat
    - ➢ DRR este cauzată de rupturi în grosimea retinei la distanță uneori în zona de schizis
  - hemoragia în vitros (cea mai frecventă) în 40% poate fi secundară neovaselor sau rupturilor vasculare
  - hemoragia este moderată, cu tendință de rezorbție, limitată la zona de schizis
  - când hemoragia este macular necesită vitrectomie
- tratament
  - necesită fotocoagulare laser în neovascularizația peripapilară și preretiniană
  - chirurgical al hemoragiei vitreene și al DR

Maladia Wagner

- heredodegenerescență retinovitreană precoce, complicată cu DR extrem de gravă
- AD cu pătrundere forțată cu manifestare clinică la 5-6 ani
- miopie medie
- FO
  - inițial normal
  - paralel cu alterările vitreene pot fi zone retiniene periferice palide prin atrofie corioretiniană
  - tardiv poate apare dispersie pigmentară de-a lungul vaselor
  - situs inversus papilar, uneori
  - retinită palisadică
  - complicație majoră este DR
    - ➢ se dezvoltă alături de o gaură și este ruptură prin tracțiune
    - ➢ proliferare vitreoretiniană care agravează prognosticul
- cataractă precoce
- vitros lichefiat

- structură filamentoasă cu filamente mobile cu mișcările ochiului
- **caracteristice sunt bride implantate ecuatorial sau periecuatorial şi care se extind retrocristalinian**

Sindrom Stickler

- AD
- asociere de semne oculare asemănătoare cu boala Wagner cu anomalii musculoscheletice cu
  - general
    - ➢ hipoplazia feței, malare
    - ➢ micrognație
    - ➢ aplazia bazei nasului
    - ➢ fanta palatină incompletă
    - ➢ leziuni articulare care pot simula artrita juvenilă
    - ➢ surditate 10%
    - ➢ maladii de colagen
  - ocular
    - ➢ miopie mare (8D)
    - ➢ alterări vitreene – cavitatea vitreeană optic vid cu membrane ecuatoriale circumferențiale
    - ➢ degenerescență în palisadă, radiară cu scleroză vasculară
    - ➢ DR asociată cu
      - □ cristalin ectopic
      - □ glaucom
      - □ cataractă nucleară, opacități corticale
      - □ pigmentație perivasculară

Maladia Goldman – Favre

- este o degenerescență retino-vitreană cu transmitere AR
- poate fi asociată cu
  - retinita pigmentară cu hemeralopie precoce, pigmentație periferică, ERG şi EOG alterată
  - retinoschizis foveal
  - retinoschizis periferic
  - vitros lichefiat cu benzi flotante
  - vase retiniene periferice albe arborescente în formă dendritică
  - atrofie retiniană periferică +/- DR
- diagnostic diferențial
  - atrofia conurilor
  - retinita pigmentară
- prognostic rezervat

Vitreoretinopatie erozivă

- AD
- debut în primii 10 ani
- semne
  - degenerescență vitreană cu tracțiune vitreoretiniană multifocală
  - atrofie coroidiană mimând coroideremie
- complicații – DR prin ruptură gigantă, uneori bilateral
- ERG diminuat
- prognostic – rezervat legat de DR dificil de tratat

Vitreoretinopatie inflamatorie neovasculară dominantă

- AD
- debut 20-30 ani
- semne
  - uveită
  - degenerescență retiniană pigmentată
  - neovascularizație retiniană periferică
- complicații
  - hemoragie intravitreeană
  - DR tracțională
- ERG scădere selectivă a amplitudinei undei b
- tratament
  - fotocoagulare
  - vitrectomie
- prognostic rezervat

Vitreoretinocoroidopatia dominantă

- AD
- debut la adult, descoperit fortuit
- semne
  - bandă bine definită pigmentată între orra serrata şi ecuator
  - în bandă
    - calibru arteriolar diminuat
    - există neovascularizație
    - opacități albicioase punctiforme
    - tardiv atrofie corioretiniană
- ERG diminuat
- complicații
  - hemoragie vitreeană
  - edem macular cistoid
- prognostic bun

Degenerescență în bulgăre de zăpadă

- AD
- Stadiul I – zone periferice albicioase la copil
- Stadiul II
  - depozite în flocoane de zăpadă
  - degenerescență vitreeană
  - adult tânăr
- stadiul III
  - modificări vasculare
  - pigmentare moderată
- stadiul IV
  - creşterea pigmentației
  - dispariția vaselor periferice
- complicații
  - cataractă
  - DR
- ERG – scăderea amplitudinei undei b
- prognostic rezervat legat de DR dificil de tratat

VITREORETINOPATII VASCULARE – includ un grup de afecțiuni cu o dezvoltare anormală a retinei şi vitrosului

Maladia Norie

- AR legat de sex
- afectează SNC, sistemul auditiv şi ochiul
- <u>Ocular</u>
  - copil care prezintă precoce o masă fibroasă retrocristaliniană care evoluează ca retinopatie de prematuritate fără a avea factori de risc asociați
  - evoluție rapid către DR precoce
  - DR poate fi mascată de proliferarea retrocristaliniană sau de leziunile segmentului anterior
  - hipoplazie iriană
  - ectropion uveal
  - întinderea proceselor ciliare
  - CA micşorată
- general
  - leziuni nervoase (25-30%)
    - psihoză
    - demență cu comportament agresiv (tardiv şi sever)
    - epilepsie
  - leziuni auditive progresive în 25-30%
- determinările oculare apar la naştere, determinările neurologice şi auditive apar mult mai târziu.

- diagnostic diferențial
  - hiperplazia de vitros primitiv
  - retinopatia de prematuritate
  - boala Coats
  - vitreoretinopatia exudativă familială

Incontinentia pigmenti – sindrom Block – Sulzberg

- AD
- displazie ecto-mezodermică, letală la băieți
- general – afectează pielea, SNC, oasele, dinții
  - leziuni dermatologice precoce de tip erupție buloasă cu evoluție spre striuri pigmentate care se decolorează la adult (diagnostic dificil la adult)
  - leziuni cerebale cu epilepsie în 15%
  - anomalii dentare 65% şi osoase 20%
- ocular – leziuni variabile moderate în 15% sau severe 20%
  - nistagmus
  - strabism
  - cataractă congenitală
  - ptoză
  - atrofie optică
  - persistența vascularizației fetale
  - pigmentație conjunctivală
  - aspect de pseudogliom cu displazie retiniană considerată uneori retinopatie de prematuritate
    - apare în prima copilărie
    - masă fibroasă ecuatorială cu întreruperea neovascularizației retiniene
    - rețea vasculară anormală în periferie cu prezența de bucle şi anastomoze vasculare
  - atingerea maculară ischemică poate fi responsabilă de scăderea AV
- tratament
  - depistarea precoce a bolii
  - fotocoagulare pentru a obține stabilizare
  - la nevoie chirurgie vitreoretiniană

Vitreoretinopatia exudativă familială

- bilaterală
- AD sau AR legat de sex
- afecțiune rară, este o dezordine a retinei periferice şi a structurilor vasculare retiniene, în special temporal, asociate cu tracțiune retiniană
- este un defect genetic care induce dezvoltarea anormală a sistemului vascular hialoidian

- ocular
  - stadiu I
    - zone avasculare albe în retina periferică
    - benzi vitreene
    - degenrescență periferică cistoidă
    - microanevrisme
    - telangiectazii
    - angorjări vasculare
    - strabism, nistagmus
    - asimptomatic sau poate progresa spre stadiul II
  - stadiul II
    - proliferare fibrovasculară a retinei periferice cu tracțiuni, neovascularizație şi exudate
    - tracțiuni maculare
    - tracțiunea poate fi asociată cu dilatații tortuoase ale venelor cu exudație
    - tracțiunea poate progresa către DR totală
    - cataractă secundară
    - glaucom neovascular
    - pliuri retiniene care pot progresa rapid sau lent după care se stabilizează
    - şunturi şi neovase retiniene periferice
    - filamente mobile în vitros
    - DR
    - scăderea vederii după vârsta de 20-30 ani
    - rar progresie spre stadiul III
  - stadiul III
    - cicatrizare cu modificări pigmentare retiniene
    - DR regmatogenă 10-20% după vârsta de 30-40 ani
    - vitreoretinopatie proliferantă
    - hemoragie viteeană - rar
- diagnostic diferențial
  - retinopatie de prematuritate
  - persistență de vitros primitiv hiperplazic
  - boala Coats
- tratament
  - examinarea membrilor din familie
  - corecția strabismului
  - crioterapie şi fotocoagulare laser pentru neovascularizație
  - fotocoagulare laser pentru retina avasculară – controversată
  - vitrectomie

Bibliografie

1. *Aleman TS, Duncan JL, Bieber ML, et al. Macular pigment and lutein supplementation in retinitis pigmentosa and Usher syndrome. Invest Ophthalmol Vis Sci. Jul 2001;42(8):1873-81. [Medline].*
2. *Autti T, Raininko R, Vanhanen SL. Magnetic resonance techniques in neuronal ceroid lipofuscinoses and some other lysosomal diseases affecting the brain. Curr Opin Neurol. Dec 1997;10(6):519-24. [Medline].*
3. *Baumgartner WA. Etiology, pathogenesis, and experimental treatment of retinitis pigmentosa. Med Hypotheses. May 2000;54(5):814-24. [Medline].*
4. *Chern K C, Zegans M E - Ophtalmology review, Lippincott 2000*
5. *De Beus Anthony, Small Kent W –Retinitis pigmentosa, 2002, www.emedicine.com/ophthalmology*
6. *De Laage de Meux - Ophtalmologie pediatrique, Ed Masson, 2003*
7. *Dumitrache Marieta – Oftalmologie pediatrica, Ed Universitara Carol Davila, Bucuresti, 2010*
8. *Dumitrache Marieta, Anițescu Magdalena - Patologia maculei, Ed. Geron 2001*
9. *Ganet Janice A.- Ophtalmology Pearls, Hanley, Beefus 2003*
10. *Goebel HH, Sharp JD. The neuronal ceroid-lipofuscinoses. Recent advances. Brain Pathol. Jan 1998;8(1):151-62. [Medline].*
11. *Grant CA, Berson EL. Treatable forms of retinitis pigmentosa associated with systemic neurological disorders. Int Ophthalmol Clin. Winter 2001;41(1):103-10. [Medline].*
12. *Hampton F. Roy - Ocular differential diagnosis , 1997, Sixth Ed.*
13. *Kanski J.J, Milewski S.A. - Diseases of the Macula, Mosby 2002*
14. *Kimberling WJ, Moller CG, Davenport S, et al. Lutein and zeaxanthin exhibit photoprotective and anti-apoptotic activities in vitro. Invest Ophthalmol Vis Sci. 1998.*
15. *Kimberling WJ, Weston M, Moller C. Clinical and genetic heterogeneity of Usher syndrome. In: Wright AF, Jay B. Molecular Genetics of Inherited Eye Disorders. Chur, Switzerland: Harwood; 1994:359-382.*
16. *Onofrey BE, Skorin L, Holdeman NR – Ocular therapeutics handbook, Lippincott WW, ed 2, 2005*
17. *Oxford Handbook of Ophthalmology, 2006*
18. *Paskowitz DM, LaVail MM, Duncan JL. Light and inherited retinal degeneration. Br J Ophthalmol. Aug 2006;90(8):1060-6. [Medline].*
19. *Pavan-Langston, Deborah, Manual of Ocular Diagnosis and Therapy, Fifth Edition, 67-129, Lippincott Williams & Wilkins, 2002.*
20. *Persaud-Sawin DA, Mousallem T, Wang C, Zucker A, Kominami E, Boustany RM. Neuronal ceroid lipofuscinosis: a common pathway?. Pediatr Res. Feb 2007;61(2):146-52. [Medline].*
21. *Priore L.O., Kaplan H.J., Fezeb T. - Retinal pigment epitelial cell transplantation after subfoveal membranectomy in ARMD, American Journal of Ophtalmology, 2001, Vol 131, p.472 - 478*
22. *Pulido Jose S. – The requisites in ophthalmology – Retina, Choroid and Vitreous. Mosby, 2002*

23. Rubenstein AE, Korf BR. Neurofibromatosis: A Handbook for Patients, Families, and Health Care Professionals. Thieme Medical Publishers; 1990.
24. Ruggieri M, Pavone P, Polizzi A, et al. Ophthalmological manifestations in segmental neurofibromatosis type 1. Br J Ophthalmol. Nov 2004;88(11):1429-33. [Medline].
25. Sankila EM, Pakarinen L, Kaariainen H, et al. Assignment of an Usher syndrome type III (USH3) gene to chromosome 3q. Hum Mol Genet. Jan 1995;4(1):93-8. [Medline].
26. Schachat AP, Maumenee IH. Bardet-Biedl syndrome and related disorders. Arch Ophthalmol. Feb 1982;100(2):285-8. [Medline].
27. Sleat DE, Donnelly RJ, Lackland H. Association of mutations in a lysosomal protein with classical late- infantile neuronal ceroid lipofuscinosis. Science. Sep 19 1997;277(5333):1802-5. [Medline].
28. Weleber RG. The dystrophic retina in multisystem disorders: the electroretinogram in neuronal ceroid lipofuscinoses. Eye. 1998;12 (Pt 3b):580-90. [Medline].
29. Worgall S, Kekatpure MV, Heier L, Ballon D, Dyke JP, Shungu D, et al. Neurological deterioration in late infantile neuronal ceroid lipofuscinosis. Neurology. Aug 7 2007;69(6):521-35. [Medline].

ANOMALII VASCULARE ALE RETINEI

Retinopatia de prematuritate
Anomalii vasculare ale retinei

- Maladia Leber Coats
  - Anevrism miliar Leber
- Telangiectazii
  - Dobândite
  - Congenitală perifoveolară
- Hemangiom cavernos al retinei
- Macroanevrism arterial retinian
- Malformații arterio-venoase – boala Wyburn-Masson
- Hemangiom capilar retinian – Maladia von Hippel Lindau
- Hamartom combinat al retinei şi epiteliului pigmentar
- Boala Eales
- Retinopatia drepanocitară
- Retinopatia din hemopatii

Boli metabolice ale retinei

- Sfingolipidoze
- Mucopolizaharidoze
- Cistinoza

Sindroame neurooculocutanate - facomatoze

- Neurofibromatoza
  - Tip 1 – periferică - maladia von Recklinghausen
  - Tip 2 – neurinom de acustic bilateral
- Scleroza tuberoasă Bourneville
- Facomatoze cu predominență angiomatoasă
  - Sindrom Sturge Weber-Krabbe
  - Maladia von Hippel Lindau
  - Maladia Behcet

RETINOPATIA DE PREMATURITATE

Retinopatia de prematuritate este o retinopatie vasoproliferativă care apare la copii prematuri cu greutate mică, expuşi oxigenoterapiei.

Factori de risc pentru formarea retinopatiei de prematuritate sunt:

- greutate sub 1500g – 65% fac boala
- vârsta de gestație sub 32 săptămâni
- exces de oxigen mai mult de50 zile
- sindrom respirator
- hemoragie intracraniană
- transfuzii sanguine

Vascularizaţia retiniană normală cu dispoziţie radială în jurul nervului optic este definitivă acoperind şi periferia temporală a retinei după naştere la 15 zile.

Retinopatia de prematuritate se dezvoltă

- În stadiile primare prin:
  - imaturitatea vasculară retiniană la prematuri
  - hipoxia relativă care antrenează neovascularizaţia extraretiniană
  - hipoxia relativă este agravată prin hiperoxigenarea tranzitorie generatoare de vasoconstricţie cu extinderea teritoriilor nevascularizate şi accentuarea neovascularizaţiei
- În stadiile secundare prin:
  - proliferare endotelială

Pentru depistarea ROP la pacienţii cu risc de boală se va face examen oftalmoscopic atent după naştere şi apoi periodic în funcţie de evoluţia bolii şi maturitatea sistemului vascular până la vascularizaţia completă a retinei.

Examenul oftalmoscopic indirect cu indentaţie este efectuat după dilatarea pupilei sub anestezie locală şi aplicare de blefarostat

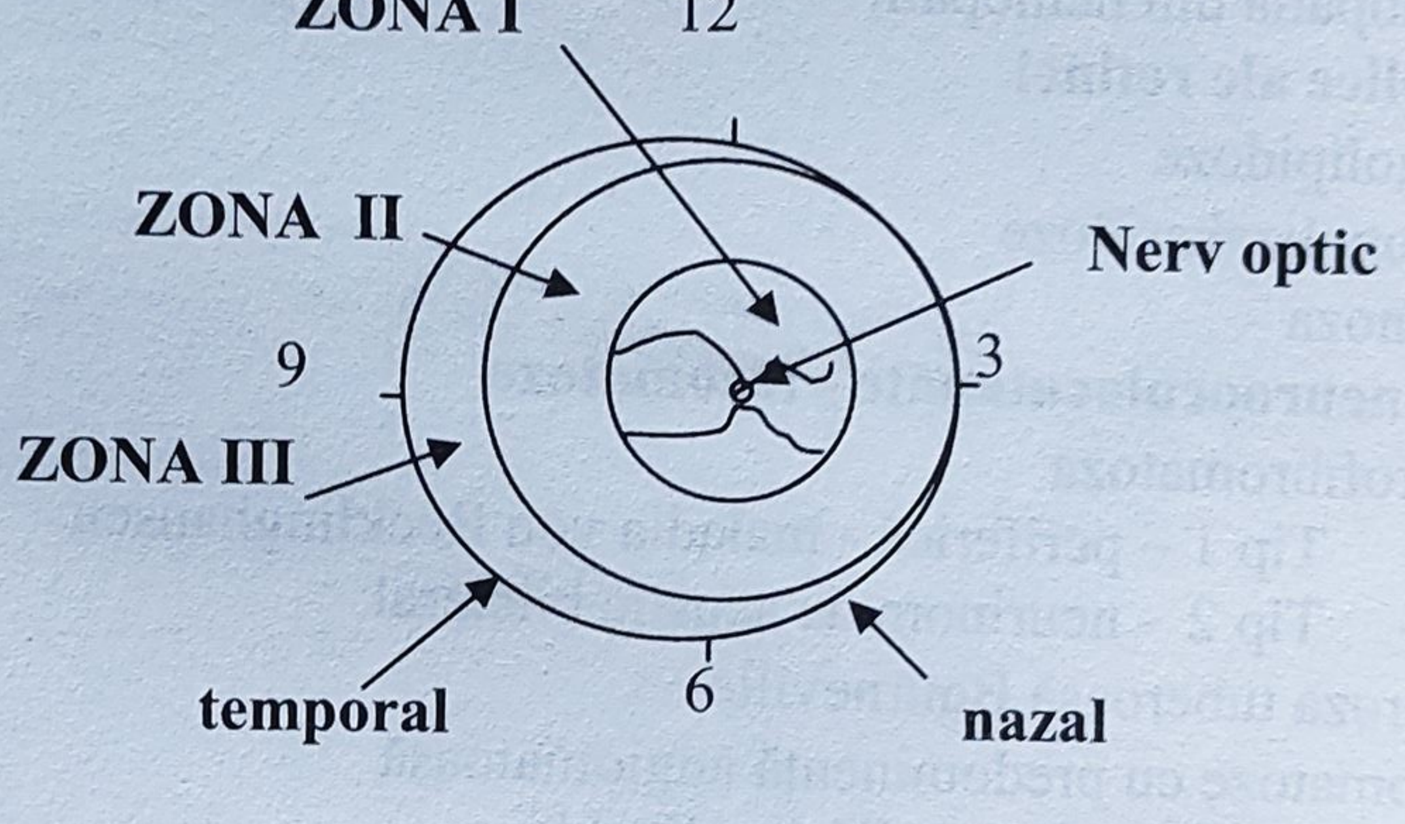

- dacă la examinare periferia retinei este vascularizată, copilul are şanse reduse să dezvolte boala şi este necesară repetarea examenului
- dacă vascularizaţia periferiei retinei este incompletă, dar nu sunt semne patologice, urmărirea clinică 2 săptămâni este suficientă
- dacă retinopatia este prezentă, ritmul de urmărire clinică oftalmologică al copilului este în funcţie de evoluţia leziunilor săptămâni, luni

Extinderea afecţiunii este apreciată în ore 1-12 din circumferinţa globului ocular

Reprezentarea leziunilor de la nivelul FO se face în 3 zone concentrice în jurul papilei

Zona I

- cerc cu centrul în discul optic şi cu raza egală cu dublul distanţei interpapilomaculare (papila este văzută la marginea leziunei de retinopatie)
- cuprinde 60° de diametru de cerc centrată pe nervul optic

- examinare periodică atentă a leziunilor din această zonă 1 pentru că modificările apar rapid
- leziunile semnificative în această zonă sunt: dilataţia vasculară crescută şi tortuozităţile vasculare

Zona II

- este un cerc situat în jurul zonei 1 care are marginea nazală la ora serrata şi cea temporală la ecuatorul globului ocular

Zona III

- reprezintă zona de surplus temporal în formă de semilună rămasă între marginea zonei 2 şi ora serrata temporal
- această zonă este ultima care se vascularizează la ochiul prematur

La prematuri se găseşte o zonă retiniană periferică încă nevascularizată, albicioasă (nu roz ca la ochiul cu retina normală) mai importantă temporal; **zona temporală este sediul cel mai precoce al ROP.**

Formele grave de ROP sunt prezente mai frecvent la copii prematuri cu vârsta gestaţională sub 32 săptămâni şi cu greutate foarte mică la naştere sub 1500g.

Pentru o bună apreciere a aspectului clinic al bolii este necesar să se noteze

- greutatea copilului
- vârsta de gestaţie
- data primului examen
- descrierea pe schemă a localizării leziunilor

Clasificarea internaţională a ROP cuprinde 5 stadii

- Stadiul 1 – linie fină de demarcaţie între retina avasculară (albă) situată anterior localizată în periferia fundului de ochi şi zona vascularizată
  - vasele prezintă ramificaţii fine, în număr variabil formând arcade vasculare anormale unde este dificil de deosebit arteriolele de venule
  - aceste vase sunt perpendiculare pe linia de demarcaţie (dispoziţie în fire de mătură)
  - evoluţia în 80% este spre regresie cu vindecare fără sechele, sechele minime sau evoluţie spre stadiul 2
- Stadiul 2 – burelet alb rozat care separă cele 2 porţiuni de retină cu **neovascularizaţie intraretiniană**
  - acest burelet este un ţesut mezenchimatos în care sunt şunturi arterio-venoase
  - se accentuează proliferarea vasculară cu neovascularizaţia dată de tortuozităţi arteriale şi venoase
  - rar există în acest stadiu dilataţia vaselor posterioare în zona I
  - pot apare câteva hemoragii

- evoluția poate fi către regresie (majoritatea cazurilor), sechele minime, sau evoluează spe stadiul 3

- Stadiul 3 – burelet alb/rozat cu **neovascularizație extraretiniană pe suprafața bureletului, la nivelul lui sau spre cavitatea vitreeană**;
  - se produce proliferarea fibrovasculară înainte de planul retinian, cu creşterea în volum a bureletului alb /rozat strălucitor
  - proliferarea fibro-vasculară se dezvoltă în vitros alături de țesutul strălucitor neoformat
  - vasele situate înaintea retinei sunt lărgite, tortuoase, însoțite uneori de hemoragii
  - proliferarea se extinde în zona 2 şi în vitros perpendicular pe planul retinei, unde pot forma benzi în toate cadranele generând trei substadii ale stadiului 3
    - 3a – discret
    - 3b – moderat
    - 3c – sever
  - substadiul 3a, 3b pot evolua spre regresie cu sechele de gravitate variabilă sau spre stadiul 4
  - stadiul 3c evoluează spre stadiul 4
  - în acest stadiu se recomandă instituirea tratamentului
- Stadiul 4a – **decolare de retină tracțională** (rar exudativă) parțială pornind de la nivelul bureletului **fără afectare maculară**
- Stadiul 4b – **DR tracțională cu afectarea maculei**
  - DR ocupă inițial un cadran
  - extensie cu gravitate progresivă
  - lasă mult timp un sector posterior retinian plan
  - DR poate fi subtotală cu respectarea maculei sau cu prinderea maculei
- Stadiul 5 – **DR totală tunelizată prin țesut proliferativ**
  - 5a tunel deschis
  - 5b tunel închis

Spațiul retrocristalinian

- poate fi clar şi permite examinarea vitrosului
- în stadiile 4, 5 poate fi prezent în spațiul retrocristalinian un țesut translucid unde există o bogată vascularizație
- la baza vitrosului, în spatele cristalinului se poate dezvolta o zonă proliferativă în formă inelară care realizează aspectul de fibroplazie retrolentală, este un țesut albicios în pupilă care maschează reflexul roşu
- cristalinul se poate opacifia

STADIUL	MODIFICĂRI RETINIENE
Retina imatură	Retina cu vascularizaţie normală, cu vase arborescente, fără linie de demarcaţie între retina normală şi zona periferică avasculară
ROP ACTIVĂ	
Stadiul 1	**Linie perfectă de demarcaţie** între zona vascularizată şi cea avasculară, linie ce reprezintă un **şunt arteriolovenos**. Vasele periferice au configuraţie dreaptă, paralele spre un **şunt plat** la nivelul retinei
Stadiul 2	Vasele periferice drepte se inseră într-un **şunt supradenivelat**
Stadiul 3	**Şunt cu neovascularizaţie** ce se extinde de pe suprafaţa retinei spre vitros (semn de boală severă)
Stadiul 3 – „boala plus”	Stadiul 3 **cu vase retiniene posterioare dilatate şi tortuoase în vecinătatea discului optic**
ROP CICATRICIALĂ – fibroză cu DR tracţională	
Stadiul 4	***DR subtotală*** a. extrafoveală b. incluzând foveea
Stadiul 5	***DR totală tunelizată***

ROP activă

- stadiile active ale ROP reprezintă spectrul severităţii şunturilor vasculare secundare reboundului de reglare a eliberării VEGF de la nivelul retinei periferice avasculare hipoxice.
- şuntul vascular este unul de natură arteriolar-venos la graniţa între retina vascularizată / retina avasculară.
- sunt 3 stadii active care descriu extensia şuntului şi boala plus care reprezintă dilatarea vaselor posterioare
  - stadiile active 1,2 indică şunt vascular relativ mic, la nivel retinian
  - stadiul 1 – şunt plat
  - stadiul 2 – margini supradenivelate
  - stadiul 3 reprezintă neovascularizaţia cu neovase pornite pe suprafaţa retinei – semn de boală severă
- **boala plus reprezintă vase retiniene posterioare dilatate şi tortuoase în vecinătatea discului optic** – este un semn de afectare severă şi poate coexista cu stadiul 2 sau 3; **este cel mai important factor de risc şi necesită tratament laser**

ROP cicatricială

- reprezintă regresia observată ca o cicatrizare secundară ROP activă, severă, de obicei stadiul 3, în zonele I sau II

- gradul şi severitatea ROP cicatricială depinde de severitatea bolii active şi sunt variabile
- marca ROP cicatricială este fibroza retiniană şi cicatrizarea secundară ce conduce la DR tracţională
- în forma medie ROP cicatricială se produce tracţionarea retinei periferice, ce tracţionează arcadele vasculare temporal şi îndreaptă calibrul vascular; tracţiunile mai severe vor trage macula temporal interferând sau nu cu acuitatea vizuală; tracţionarea maculei conduce la mişcarea globului spre exterior pentru a prelua fixaţia dând aspectul unei false exotropii – unghi kappa pozitiv
- fibroza severă şi tracţiunile conduc la DR parţială (stadiul 4) sau totală (stadiul5); tracţiunile circumferenţiale produc tunelizarea DR

Modificările segmentului anterior – sunt tardive şi au aspecte clinice variabile, de gravitate diferită

- edem corneean
- aplatizarea CA
- anomalii iriene
  - rigiditatea pupilară cu dilataţie pupilară dificilă
  - vascularizaţie anormală
- glaucom cu patogenie multiplă
  - închiderea unghiului
  - protruzia cristalinului
  - reacţie facoanafilactică
  - neovascularizaţie

Evoluţia ROP

- toate stadiile de ROP până la stadiul 3, rar stadiul 4 pot regresa rapid/ lent când
  - întinderea leziunilor este de gravitate mică, medie până la zona 3, în periferia zonei 2
  - rezoluţie totală stadiul 1,2
  - **primul semn de regresie este oprirea proliferării neovasculare, diminuarea strălucirii bureletului**
- agravarea ROP se face prin extinderea circumferenţială a leziunilor asociate cu dilataţii şi tortuozităţi ale vaselor posterioare
- evoluţia totală a fazei active se poate extinde spre 1 an, apoi evoluţia este lentă cu faze staţionare, evoluţie favorabilă sau agravare cu extensie şi proliferare neovasculară extraretiniană cu evoluţie asimetrică pe cei doi ochi

Complicaţii

Stadiul 1-2

- miopie 80% probabil prin deplasarea diafragmei cristalin / iris

- anizometropie
- strabism
- ambliopie
- ectopia maculară – legată de tracțiunea exercitată prin cicatricea periferică temporală pe retină însoțită de pliu retinian (este agravată la miopi); poate genera pseudostrabism +/- ambliopie
- ruptură retiniană
- DR

Stadiul 3-5

- nistagmus
- glaucom
- cataractă
- pliu retinian – masă alb strălucitoare periferică cu aderența vitrosului la pliu; dacă înglobează macula compromite vederea cu pseudostrabism, ambliopie, nistagmus
- heterocromie iriană
- rubeoză iriană
- uveită anterioară
- hemoragii vitreene şi DR secundară
- DR
- keratopatie în bandă
- ftizis bulbi

Complicații tardive

- la copil, adolescent, adult se pot întâlni sechele cicatriciale după ROP prin modificări retiniene şi vasculare periferice şi posterioare

Prognostic – depinde de extensia leziunilor

- Stadiul 1 - miopie şi cicatrice glială periferică (AV > 20/40)
- Stadiul 2 – tracțiunea retinei, heterotopia maculară (AV 20/50 – 20/200)
- Stadiul 3 – pliu retinian (AV < 20/200)
- Stadiul 4 – membrană retrolentală parțială şi DR (AV – pl)
- Stadiul 5 – membrană retrolentală completă şi DR (AV – pl, fpl)

Diagnostic diferențial al ROP

- al leziunilor vasculare şi retiniene periferice
  - incontinentia pigmenti
  - retinoschizis X linkat
- al ectopiei maculare
  - toxocara
  - pliu falciform congenital
- al leucocoriei (în stadiul 5)
  - retinoblastom

- vitreoretinopatie exudativă
- persistenţă vitros primitiv
- cataractă congenitală

Tratament

Cele mai importante aspecte în managementul ROP sunt profilaxia şi detectarea precoce

Tratament profilactic

- supraveghere atentă cu examinare competentă de profil al prematurului sub 1500g în particular 1000g şi vârsta gestaţională sub 32 săptămâni
- urmărirea altor posibile determinări sistemice ale prematurului
  - pulmonar – membrane hialine
  - anomalii cardiace, cardiovasculare (persistenţă canal arterial), renale, intestinale
  - complicaţii cerebrale
- supravegherea oxigenării deoarece hiperoxigenarea mult timp poate fi cauză esenţială pentru ROP

Protocol de screening pentru prematuri (conform AAO, AAP, AAPOS)

- ***Prima examinare***
  - prematuri sub 1500g
  - vîrsta gestaţională sub 28 săptămâni
  - prematuri peste 1500g instabili (cu risc crescut)
  - la 4-6 săptămâni cronologice, 31-33 săptămâni postconcepţie
- ***Urmărire***
  - controale stabilite de oftalmolog
    - ➢ dacă se obiectivează retina imatură în zona III fără ROP, examen lunar până la depistarea regresiei; odată regresia completă, se planifică examen ocular la 6 luni, inclusiv refracţie cu cicloplegie
    - ➢ stadiul 1 sau 2 ROP se repetă examenele la fiecare 2 săptămâni, funcţie de severitate şi zona afectată; odată ce se instalează un model de regresie, se urmăresc lunar
    - ➢ dacă oftalmologul recomandă tratamentul laser, acesta trebuie făcut în următoarele 72 ore de la indicaţie
  - ERTPS (Early Treatment of Retinopathy of Prematurity study) prezintă boala plus drept un semn important de risc crescut în ROP
- ***Semne de risc crescut de ROP***
  - zona I – orice stadiu şi boala plus
  - zona II – stadiul 3 fară plus
  - zona II – stadiul 2 sau 3 cu plus

Tratament curativ: laser, crioterapie, chirurgical

- este indicat tratamentul prin crioaplicaţii şi fotocoagulare laser a zonelor nevascularizate cu rezultate funcţionale bune, ameliorând prognosticul de boală la 48% din copii trataţi
- tratamentul laser este mai eficient şi mai puţin invaziv decât crioterapia

Fotocoagulare laser

- prin tratament laser se produce obliterarea ariei retiniene periferice avasculare
- este eficace pe retinopatia posterioară din zona I şi pentru formele de ROP cu risc crescut
- tratamentul de ablaţie laser se face pe retina avasculară, nu direct pe şunt sau pe zonele de neovascularizaţie
- în retinopatia de stadiu 3 cu interesarea continuă de 5 meridiane sau discontinuă de 8 meridiane, cu dilataţie vasculară şi situată sub zona II
- fotocoagularea este confluentă cu laser diodă sau argon pe toată zona periferică nevascularizată
- se efectuează prin oftalmoscopie indirectă cu indentaţie, evitând meridianul orizontal pentru că poate leza vasele ciliare şi secundar produce ftizie de glob
- sechelele formelor de ROP tratate cu laser pot fi multiple
  - ectopie maculară
  - miopie
  - migrare pigmentară
  - strabism
  - glaucom prin închiderea unghiului
  - cataractă
  - hemoragii intraoculare
  - pliu macular falciform
- este necesar supravegherea atentă pe durată mare a copilului şi chiar a adultului

Crioterapie – în zona avasculară 2 cu examene oftalmoscopice repetate

Tratament chirurgical

- este indicat în stadiul 4, 5 şi în 5-25% din copii stadiul 3 trataţi (pentru retinopatie din zona I cu mare potenţial evolutiv)
- reaplicarea anatomică în stadiul 4a, 4b variază între 40-70%
- se face vitrectomie cu sau fără lensectomie cu rezultate bune în 38%
- în stadiul 5 şansele de reaplicare a retinei se reduc până la 20-50% şi este indicat tratament asociat de ablaţie a cristalinului, disecţie bimanuală a fibroplaziei, gaz neexpansiv

MALADIA LEBER-COATS

- boală vasculară, exudativ proliferativă, necreditară
- afecţiune retiniană care asociază anomalii vasculare ale retinei cu telangiectazii şi anevrisme retiniene cu exudate intraretiniene, subretiniene şi DR
- anomaliile vasculare nu sunt asociate cu semne de inflamaţie retiniană
- distribuţie bimodală cu un vârf la 10 ani şi un vârf mai mic la adult tânăr de 40 ani asociat cu hipercolesterolemie
- la copilul mic este gravă
- atinge mai frecvent sexul masculin 75-90% (10/1)
- unilaterală 90% şi asimetrică în formele bilaterale
- 50% progresivă
- formele sunt cu atât mai severe cu cât leziunile sunt mai precoce
- boala se poate diagnostica în primul deceniu prin:
  - strabism 55%
  - leucocorie
  - scăderea AV
  - complicaţii - diagnostic pozitiv prin complicaţii în 25%
    - ➢ glaucom neovascular
    - ➢ cataractă complicată
- ***ocular***
  - asimptomatic dacă modificările sunt în periferia retinei
  - alteraţii vasculare manifestate prin
    - ➢ dilataţii anevrismale arteriale izolate sau etajate localizate în periferia medie a retinei, frecvent în sectorul temporal
    - ➢ vase mai mici cu numeroase telangiectazii (AFG evidenţiază aceste anomalii)
  - manifestări exudative
    - ➢ placarde exudative subretiniene gălbui strălucitor
    - ➢ sunt localizate în spatele leziunilor vasculare atingând eventual polul posterior şi putând antrena atingerea maculei
    - ➢ în timp exudaţia este gălbuie sub şi intraretinian, masivă şi poate produce: DR exudativă, hemoragie vitreeană, cataractă secundară, rubeoză iriană, glaucom secundar neovascular
    - ➢ 66% pot produce DR exudativă
    - ➢ mici exudate uscate intraretinian, grupate în ghirlandă în jurul leziunilor vasculare
    - ➢ uneori hemoragii

- în formele avansate se produce dezlipire exudativă de retină; dacă exudația este masivă, dezlipirea de retină este vizibilă şi la examenul biomicroscopic ca o masă albicioasă situată retrolental.

- AFG
  - examen foarte important pentru că precizează exact anomaliile vasculare, hemoragiile, zonele de nevascularizație, comunicări arterio-venoase
  - foarte utilă în evaluarea tratamentului şi în ghidarea tratamentului laser
- Echografia
  - diferențiază boala Coats de retinoblastom, putând evidenția calcificările caracteristice acestuia.
  - precizează zonele de dezlipire de retină
- RMN ocular poate diferenția boala Coats de afecțiuni precum toxocariaza sau persistența de vitros primar hiperplazic.
- ***general***
  - distrofie musculară scapulohumerală
  - sindrom Turner
  - malformații venoase cerebrale
  - dizostoză mandibulo-facială (Hallerman-Streif)
  - nevus epidermic
- evoluție
  - netratată
    - excepțională stabilizare
    - frecvent DR totală
    - glaucom neovascular
    - cataractă complicată
    - atrofie glob ocular
  - tratată – se poate ameliora prognosticul
- diagnostic diferențial

în stadiul inițial	stadiile avansate
retinopatia diabetică **tromboza venoasă retiniană** **boala Eales** **retinopatia prematurului** **drepanocitoză**	**diagnostic diferențial al leucocoriei** **- cu retinoblastom se confirmă prin** **➢ explorare clinică** **➢ AFG** **➢ Ecografie** **➢ RMN** **- persistența vascularizației fetale** **- angiom coroidian adesea în boala von Hipel Lindau** **- vitreoretinopatie exudativă familială** **- DR** **- cataractă congenitală** **- telangiectazia juxtafoveală** **- toxocara** **- incontinenta pigmenti**

- tratament
  - urmărire clinică a formelor moderate sau a celor fără speranță de vedere utilă
  - medical ineficace
  - **tratamentul precoce al anomaliilor vasculare este necesar pentru a obține o rezorbție a exudatelor și a opri evoluția nefavorabilă**
  - fotocoagulare cu laser Argon și laser Yag-Nd dublat în frecvență sub control AFG a zonelor de telangiectazie în absența DR- direct pe dilatații și anevrisme
    - ➢ în timp de săptămâni se poate obține fibroză
  - crioterapia (mai agresivă) este indicată
    - ➢ când mediile anterioare nu sunt transparente
    - ➢ când leziunile sunt periferice
    - ➢ în anomalii vasculare severe
    - ➢ când fotocoagularea este insuficientă
  - în caz de proliferare vasculară epiretiniană sau DR este indicată chirurgia vitreoretiniană cu tamponament intern și tratarea directă a anomaliilor vasculare

Anevrism miliar Leber

- debut 30-50 ani
- FO: telangiectazii în periferia retinei temporale și exudate dure atingând uneori macula
- AFG: umplere precoce și difuzie tardivă
- prognostic dependent de atingerea foveolei prin exudate dure
- tratament: fotocoagulare laser

TELANGIECTAZII

- Sunt un grup de afecțiuni retiniene vasculare idiopatice caracterizate prin dilatația și tortuozitatea capilarelor retiniene (uneori arteriole și venule) cu formarea de anevrisme și ruperea barierei hematoretiniene cu apariția edemului retinian și a exudatelor dure:

Telangiectaziile dobândite pot fi prezente în:

- RD
- OVCR
- retinopatia din drepanocitoză
- sindrom ischemic ocular
- bala Eales
- retinopatia de prematuritate
- vascularite retiniene

Telangiectazia congenitală perifoveolară

- afecțiune rară, idiopatică, prezentă la 20-30 ani
- uni sau bilaterală, AD
- dezordini vasculare retiniene caracterizate prin ectazia capilarelor retiniene, cu dilatații neregulate care crecază condiții de nonperfuzii
- se poate complica cu hemoragii retiniene cu posibilitatea de invadare a maculei ; hemoragiile sunt superficiale şi se rezorb frecvent fără sechele
- semne şi simptome

Gr 1A	Gr1B	Gr2	Gr3
congenital, unilateral bărbați 40 ani scăderea AV 20/25, 20/40 FO la ½ temporală a maculei vase telangiectatice cu exudat şi edem macular AFG dilatație capilară şi difuzie tardivă prognostic rezervat tratament:fotocoagulare laser a zonelor de difuzie unele cazuri se rezolvă spontan	dobândit, unilateral, idiopatic bărbați, 40 ani scăderea minimă a vederii 20/25 FO vase telangiectatice limitate la un sector orar la marginea zonei avasculare centrale cu sau fără exudație AFG: dilatație capilară fără difuzie prognostic bun nu necesită tratament fotocoagularea nu ameliorează vederea	dobândit, bilateral, idiopatic simetric ambele sexe 50-60 ani e forma cea mai frecventă FO - vase telangiectatice temporal de fovee sau în toată retina parafoveolară, edem minim şi dilatație medie a capilarelor retiniene - puncte albe refringente, multiple, juxtafoveolar - mici depozite galbene prin ocluzie capilară - hiperplazie EPR - posibil NVC AFG: dilatații capilare şi difuzie tardivă prognostic rezervat, posibile complicații cu NVC tratament - nu are tratament - fotocoagularea NVC	bilateral, dobândit cu capilare neperfuzate prin ocluzie capilară pacienți spre 60 ani scăderea AV variabil de la minim până la orbire FO: leziunile anterioare sunt extinse telangiectazii severe ocluzii capilare perifoveolare atrofie optică AFG lărgire ZAC, dar fără difuzie prognostic peiorativ tratament ineficient asocieri sistemice: diabet

HEMANGIOM CAVERNOS AL RETINEI

- malformație retiniană unilaterală este un hamartom vascular
- AD sau sporadic, cu penetrație variabilă
- *ocular*
  - asimptomatic
  - scăderea AV dacă este afectată macula (10%)

- FO
  - ➢ dilatații vasculare saculare în ciorchine cu aspect de „boabe de strugure" unilateral fără exudație notabilă (diferit de sindrom Coats) localizate la nivelul retinei sau juxtapapilar
  - ➢ capilarele nu sunt fenestrate
  - ➢ peretele vascular deși mult subțiat rămâne intact și nu există exudație sau edem retinian
  - ➢ vascularizația retinei în afara angiomului cavernos este normală
- complicații
  - ➢ rare
  - ➢ dacă este atinsă macula se poate dezvolta membrana epiretiniană secundară
  - ➢ hemoragii preretiniene, subretiniene și intraretiniene, hemoragie vitreeană
- evoluția arată o stabilitate relativă a leziunilor, rar membrană epiretiniană și hemoragie vitreeană
- tratamentul :fotocoagulare sau crioterapie la nevoie
- hemangiomul cavernos retinian poate fi asociat cu alte localizări angiomatoase – cutanat, cerebral și cu semne neurologice

MACROANEVRISM ARTERIAL RETINIAN

- este o dilatație anevrismală a unei arteriole retiniene care apare cu predilecție la pacienți cu HTA, modificări arteriosclerotice
- femei în vârstă
- simptome: scăderea AV
- oftalmoscopic - dilatație arteriolară focală în lungul unei arcade vasculare temporale asociat frecvent cu hemoragii retiniene
- evoluție
  - involuție spontană după tromboză și fibroză
  - complicată cu hemoragie subretiniană, intraretiniană, preretiniană, intravitreeană
  - exudație cronică cu edem retinian și exudate dure
- complicații
  - hemoragie vitreeană
  - OVCR
- AFG: evidențiază anevrismul
- tratament: observație clinică sau la nevoie fotocoagulare laser perianevrismală

MALFORMAȚII ARTERIO-VENOASE – BOALA WYBURN-MASON

- boală rară în care sunt anomalii retiniene arterio-venoase cu anastomoze (şunturi AV) asociate cu malformaţii arterio-venoase în regiunea ipsilaterală a creierului mijlociu
- cazuri sporadice, neereditar, unilateral
- descoperire oftalmologică sau neurologică
- **asociază malformaţii arteriovenoase localizate la nivel retinian, talamus, creier cu nevi faciali şi uneori retard mental**
- manifestări generale
  - angiom intracranian cu aport arterial prin artera bazilară şi artera cerebrală posterioară şi drenaj venos spre sinusurile venoase craniene
  - malformaţii arterio-venoase la creier, faţă, orbită
  - paralizii nervi cranieni
  - anomalii cardiovasculare
- clinic prezintă
  - cefalee
  - crize convulsive
  - pareze
  - hidrocefalie
- ***ocular***
  - hemangiom racemos al retinei, malformaţie arteriovenoasă cu tortuozităţi şi şunturi vasculare care pot ajunge până la nervul optic, chiasmă, tract optic şi care pot produce hemoragii retiniene sau glaucom
  - rar leziuni cutanate, decolorarea papilei, nevus extensiv
  - scăderea AV
  - anomalii CV
  - exoftalmie
  - în general unilateral
- diagnostic diferenţial - von Hippel Lindau unde transmiterea este AD

HEMANGIOM CAPILAR RETINIAN – MALADIA VON HIPPEL LINDAU

- **asociază tumori angiomatoase retiniene şi angioame cerebrale**
- rară
- Maladia Lindau – angioblastom SNC
- Maladia von Hippel – angiom retinian
  - ambele sunt însoţite de malformaţii sau tumori ale organelor abdominale în particular rinichi, pancreas

- este o facomatoză tip 2 care se manifestă prin dezvoltarea unui angiom (hemangiom sau hemangioblastom)
- poate fi izolat sau asociat cu hamartom, creier, cerebel, rinichi, suprarenală (feocromocitom), chiste hepatice, pancreatice, ovariene, epididimare, policitemie în cadrul sindromului von Hippel Lindau
- autosomal dominantă cu penetranță incompletă şi forme sporadice

Maladia von Hippel - localizarea oculară izolată

- este o angiomatoză retiniană, hamartom de tip hemangiom capilar
- vârsta de depistare în jur de 8 ani, incidența maximă 25 de ani
- uneori asimptomatic sau prezintă scăderea AV
- uni, bilateral (30-50%)
- unic sau multiplu
- examenul oftalmoscopic evidențiază
    - angiomul retinian – o masă rotundă rozată strălucitoare, de dimensiuni variabile (½ DP- 1 DP sau peste) localizat periferic sau juxtapapilar (atunci nu există vase anormale)
    - 2 vase dilatate şi tortuoase cu arteră aferentă şi venă eferentă dilatate
    - angiomul creşte în volum, vasele devin mai largi, sinuoase şi de culoare întunecată, însoțite de exudație intra şi subretiniană, hemoragii
    - poate apare în evoluție DR exudativă localizată sau totală cu glaucom neovascular dureros cu pierderea AV
    - tratamentul trebuie să fie precoce cu fotocoagulare laser crioterapie, vitrectomie
- este necesar examenul membrilor familiei
- poate involua spontan
- AV poate fi scăzută prin prezența exudatelor maculare sub formă de „stea maculară" sau datorată hemoragiei vitreene ce poate complica evoluția bolii
- diagnostic diferențial
    - boala Coats
    - angiomatoza Wyburn-Masson – vase retiniene mai dilatate, tortuoase.....
    - retinopatia diabetică – microanevrisme, hemoragii în polul posterior
    - hemangiom retinian
- uneori recurență după tratament
- tratament
    - urmărire clinică
    - fotocoagulare
    - crioterapie
    - vitrectomie în DR, hemoragie vitreeană

Von Hippel Lindau

- leziuni oculare vasculare retiniene din von Hippel asociate cu determinări generale variate
  - hemangioblastom în SNC
  - chiste în rinichi, pancreas, epididim, ovar
  - carcinom renal – 25%
  - feocromocitom – 5%
- ***Manifestări neurologice şi viscerale ale sindromului von Hippel Lindau***
  - hemangiom cerebelos în localizarea cea mai frecventă
  - tumora devine simptomatică la adolescent, adult tânăr
  - posibil hemangiom bulbar sau medular
  - determinări renale, pancreatice sau neoplasm renal, feocromocitom
- este necesară evaluarea exactă a leziunilor sistemice
- unele leziuni oculare pot involua spontan
- este posibil recurență după tratament
- diagnostic diferențial
  - macroanevrism
    - hipertelorism
    - dilatații fusiforme ale arteriolelor cu hemoragii, exudate
  - boala Coats
    - anevrisme şi telangiectazii vasculare
    - bărbat
    - unilateral
  - malformații retiniene arterio-venoase congenitale
- tratament
  - fotocoagulare şi crioterapie a leziunilor care pot reduce exudația
  - vitrectomie în pars plana sau indentație sclerală în DR

HAMARTOM COMBINAT AL RETINEI ŞI EPITELIULUI PIGMENTAR

- este caracterizat prin dezvoltarea unei tumori benigne la nivelul retinei şi epiteliului pigmentar
- unilateral cu manifestare clinică (scăderea vederii) în prima copilărie
- clinic
  - FO
    - îngroşare retiniană localizată asociată cu tortuozități vasculare
    - hipertrofia epiteliului pigmentar
    - deseori se poate dezvolta membrană epiretiniană
  - starea funcțională legată de topografia leziunei
- tratament – dacă macula este afectată se poate obține o ameliorare relativă după îndepărtarea membranei epiretiniene

BOALA EALES

- afecțiune vasculară a retinei de etiologie necunoscută
- este o perivascularită retiniană idiopatică însoțită de neovascularizație şi nonperfuzie periferică, caracterizată prin ischemie şi proliferare fibrovasculară periferică
- bărbat tânăr, 20-30 ani
- 90% bilateral
- frecvent în Orientul mijlociu, India
- simptome scădere bruscă a vederii la un ochi frecvent prin hemoragie vitreeană
- examenul oftalmoscopic arată evoluție stadială
  - **stadiul 1 – stadiul de inflamație** – teci de periflebită în lungul venelor în periferie
  - **stadiul 2 stadiul de ischemie**
    - ischemie localizată
    - microanevrisme
    - hemoragii retiniene şi preretiniene
    - vitros tulbure
  - **stadiul 3 – stadiul de neovascularizație**
    - şunturi arterio-venoase
    - vase de neoformație în periferie
  - **stadiul 4 stadiul sechelar** - proliferare fibrovasculară cu bride retinovitreene care produc hemoragii vitreene şi DR tracțională
- semne generale
  - afectare vestibulo-cohleară cu scăderea senzorială a auzului şi disfuncție vestibulară
  - rar vasculite cerebrale
- diagnosticul pozitiv este frecvent un diagnostic prin excludere după eliminarea altor cauze de neovascularizație sau hemoragie vitreeană
- complicații
  - rubeoză iriană
  - glaucom neovascular
  - cataractă complicată
  - glob ocular atrofic
- diagnostic diferențial
  - RD
  - OVCR
  - retinopatia din drepanocitoză
  - retinopatia de prematuritate
  - boala Coats
  - sarcoidoză
  - vasculite
  - uveite

  - Parsplanite
  - Vogt-Koyanagi-Harada
  - LES
  - DR regmatogenă
- examenul ecografic şi AFG ajută diagnosticul pozitiv
- tratament
  - urmăreşte distrugerea teritoriilor de ischemie retiniană şi regresia neovascularizaţiei periferice
  - tratament medical
    - corticoizi oral în stadiu de inflamaţie
    - terapie antitbc – recomandată în cazuri selecţionate
  - panfotocoagulare laser Argon, Yag Nd dublat în frecvenţă în stadiu de neovascularizaţie
  - crioaplicaţii transsclerale
  - vitrectomie în hemoragia vitreeană masivă, DR

RETINOPATIE DREPANOCITARĂ

- poate prezenta 2 forme clinice: neproliferantă şi proliferantă

Retinopatia drepanocitară neproliferantă prezintă oftalmoscopic

- hemoragii intraretiniene superficiale sau preretiniene, rozate, periferice cu aspect pete „somon”
- zone de hiperplazie a EP periferic, negricioase cu aspect de „explozii solare” -secţiuni de soare
- găuri retiniene periferice

Retinopatia drepanocitară proliferantă

- stadiu I – ocluzie arterială
- stadiul II – anastomoză arterio-venoasă
- stadiul III – neovascularizaţie în „evantai”
- stadiul IV – hemoragie intravitreană
- stadiul V – proliferare fibrovasculară şi DR tracţională
- AFG
  - nonpefuzie capilară periferică
  - difuzie tardivă
- tratament
  - fotocoagulare panretiniană permite regresia neovaselor
  - vitrectomie prin pars plana pentru DR tracţională şi/sau hemoragia intravitreeană persistentă

RETINOPATIA ASOCIATĂ CU HEMOPATII

Anemia

- Retinopatia este rară şi se manifestă prin

- hemoragii în flacără cu centru alb – pete Roth
- noduli cotonoşi
- modificări vasculare
- neuropatie optică cu anemie pernicioasă

Leucemia

- Retinopatie relativ rară cu semne similare retinopatiei din anemie la care se asociază neovascularizaţie retiniană periferică (în leucemia mieloidă cronică)
  - aspect „pete de leopard" prin infiltraţie coroidiană
  - determinări orbitare (mai frecvent la copil)
  - pseudohipopion
  - hemoragii subconjunctivale spontane
  - hifemă
  - infiltrat nerv optic

Hipervâscozitate

- hemoragii asociate cu tortuozităţi vasculare
- vene dilatate şi segmentate
- ocluzii venoase uneori

BOLI METABOLICE

Macula roşie cireşie

- cuprinde un grup de boli metabolice ereditare în care se produce depunerea intracelulară de produşi metabolici anormali glicolipide, fosfolipide – în diverse ţesuturi din organism şi retină, din cauza lipsei unor enzime lizozomale
- metabolizarea diverselor componente celulare devine deficitară şi în timp acestea se acumulează intracecular, perturbând funcţionarea celulelor şi în final moartea lor
- lipidele se depun în stratul celulelor ganglionare şi dau retinei un aspect albicios. Celulele ganglionare sunt absente în foveolă şi culoarea roşie a foveolei contrastează cu zona albicoasă perifoveolară, macula luând aspectul roşu cireaşă
- în timp pierderea celulelor ganglionare duce la atrofie optică
- dezordini caracterizate prin maculă roşie cireaşă
  - ocluzia arterei centrale a retinei
  - deficienţă hexozaminidază A, B
  - deficienţă galactozidazăβ
  - deficenţă neuroaminidază
- diagnostic diferenţial al maculei roşie cireaşă
  - comotio retinae
  - gaură maculară

- hemoragie maculară
- sindrom ischemic macular
- intoxicație cu chinină, metanol
- panencefalita sclerozantă subacută

- **Bolile metabolice asociate cu macula roşie cireaşă sunt:**
  - **sfingolipidoze**
  - **mucopolizaharidoze**
  - **mucolipidoze**
  - **cistinoza**
- Tezaurismozele se transmit în general AR, iar manifestările clinice apar în primii ani de viață
- Profilactic este necesar sfatul genetic

Sfingolipidoze – caracterizate prin defecte în metabolismul glicolipidelor cu deficit enzimatic lizozomal cu acumulare de produşi de tip sfingozine în țesuturi vasculare şi nervoase

Maladia Tay Sachs (GM2) gangliozidoză tip 1 (idioția infantilă amaurotică familială)

- se caracterizează prin acumulare de lipide în retină şi creier cu orbire şi retard mental
- autosomal recesivă
- este prezentă în primul an de viață, se poate produce decesul în primii doi ani
- ***ocular***
  - macula roşie cireaşă 90%
  - AV absentă
  - posibil orbire bilaterală
  - atrofie optică
- sistemic
  - retard mental – 4 subtipuri în funcție de severitatea afectării SNC
  - determinări neurologice progresive

Boala Sandhoff – GM2 gangliozidoză tip II

- asemănătoare cu boala Tay Sachs

Boala Nieman Pick

- deficit în sfingomielinoză
- autosomal recesivă
- ***ocular***
  - macula roşie cireaşă (incidență mare)
  - atrofie optică
  - opacități corneene

- ***general***
  - nu este retard mental
  - hepatosplenomegalie
  - infiltrația oaselor lungi
  - celule spumoase la nivelul măduvei
- boala este divizată în 4 grupe cu încărcare variabilă celulară şi manifestări clinice variate

Boala Gaucher

- deficiență în glucocerebrozide
- autosomal recesiv
- ***ocular***
  - macula roşie cireaşă
  - spoturi albe pe retină

Gangliozidoză generalizată GM I

- macula roşie cireaşă
- hipoactivitate
- edem al feței şi extremităților
- anomalii scheletice la naştere

Boala Fabry (Krabbe)

- deficiență de alfagalactozidază A
- AR legat de sex, AD
- ***ocular***
  - Nu este macula roşie cireaşă
  - tortuozități vasculare retiniene
  - coneee verticillata (opacifierea corneei)
  - opacități cristalinene capsulare posterioare
  - dilatații conjunctivale anevrismale
- ***general***
  - parestezii la extremități
  - telangiectazii cutanate
  - dureri abdominale
  - insuficiență renală
  - HTA
  - tromboze vasculare
  - anemie

Mucolipidoze

- sunt datorate perturbării metabolismului glicoproteinelor
- au manifestări clinice comune mucopolizaharidozelor, sfingolipidozelor, dar fără eliminare urinară de mucopolizaharid

Mucolipidoza tip I

- ocular
  - mioclonii
  - macula roşie cireaşă
  - începeţarea vederii
  - mobilizări pigmentare retiniene
- sistemic
  - dismorfism facial
  - anomalii scheletice
  - retard psihomotor

Mucopolizaharidoze

- reprezintă un grup de boli cu deficienţă enzimatică lisosomală cu acumulare de acid mucopolizaharidic
- este însoţită de depozite tisulare de glicosaminoglicani prin metabolizarea incompletă a mucopolizaharidelor urmate de degenerescenţa epiteliului pigmentar, cu RP atrofie de nerv optic, începeţarea corneei
- autosomal recesiv, exceptând tipul II care este legat de sex
- 4 tipuri de MPZ
  - Sindrom Hurler – I H (Ia)
  - Sindrom Scheie – I S (Ib)
  - Sindrom Hunter – II
  - Sindrom Sanfilippo – III
- *ocular*
  - scăderea AV
  - mobilizări pigmentare retiniene ce pot simula aspectul de retinopatie pigmentară caracterizată prin migrarea pigmentului din retina periferică, perivascular, dând aspectul spicat (prin distrugerea EPR)
  - ERG similară cu distrofia conurilor în tip I, II, III
  - tardiv – atrofie optică prin moartea conurilor
  - începeţarea corneei şi retinopatii în sindrom Hurler IH, Scheie IS
  - numai retinopatie în sindrom Hunter II şi Sanfilippo III
  - numai modificări corneene în sindrom Morquito V, Maroteaux – Lamy VI
  - nu sunt modificări corneene sau retinopatie în sindrom Sly VII
- ***general***
  - retard mental
  - anomalii scheletice
    - facies grosolan
    - statură mică
  - mobilitate articulară redusă
  - hepatosplenomegalie
  - arterioscleroză
  - boli de inimă

Cistinoza

- autosomal recesivă
- este o tulburare a acizilor aminaţi care se caracterizează prin acumulare de cristale de cistină în diverse ţesuturi, lisosomii neputând excreta cistină
- acumularea de cistină în ochi sub formă de cristale fuziforme se face în conjunctivă, cornee, iris, corp ciliar, cristalin, retină (EPR)
- ***copil – forma infantilă – forma nefrotică***
  - ***ocular***
    - perturbări variabile ale vederii
    - fotofobie mare
    - depozite conjunctivale şi corneene
    - FO tip „sare şi piper”
  - ***general – sindrom Fanconi cu***
    - tulburări de creştere
    - poliurie
    - insuficienţă renală progresivă
    - hipotiroidism
    - frecvent deces înainte de pubertate
- ***adolescent***
  - nefropatie medie
  - perturbări variabile ale vederii
- ***adult – benign***
  - fără probleme renale

SINDROAME NEUROOCULOCUTANATE – FACOMATOZE

- Facomatozele (sindroame neurooculocutanate) sunt disembrioplazii ereditare AD şi cu penetranţă incompletă, evolutive, care afectează sistemul nervos, ochiul şi pielea
- Majoritatea au transmitere autosomal dominantă cu penetranţă variabilă cu excepţia sindromului Sturge Weber şi Wyburg-Masson (nu sunt ereditare) şi ataxia telangiectatică (transmitere autosomal recesivă)

Genetica facomatozelor (Friedman)

Facomatoza	**Cromozom**
Neurofibromatoza tip 1	**17**
Neurofibromatoza tip 2	**22**
Von Hippel Lindau	**3**
Scleroza tuberoasă	**9**
Ataxia telangiectatică	**11**

- Manifestările clinice se traduc în principal prin existenţa unor hamartoame şi coristoame care sunt discrete la naştere, dar se dezvoltă în timp.

- Hamartoamele sunt tumori benigne produse prin țesut normal în exces, localizat în structurile unde este normal amplasat (astrocitom în SNC)
- Coristoame – sunt tumori benigne dezvoltate din țesut normal, dar localizate unde nu există normal (coristom osos la nivelul coroidei).

Neurofibromatoza tip 1 sau maladia von Recklinghausen

- afecțiune polimorfă, cu aspecte clinice variabile, gravă, uneori chiar cu risc vital
- este o disembrioplazie neuroectodermică în particular a crestei neurale care participă la formarea feței, scheletului craniofacial, dar dă naştere la numeroase celule migratorii diferite histologic ceea ce explică polimorfismul lezional al afecțiunii – neurofibrom, nevrom plexiform, neurinom, neurofibrosarcom
- sunt dezordini ale celulelor Schwan şi melanocitelor cu hamartoame în sistemul nervos, piele, ochi
- afecțiune congenitală AD, dar şi cazuri sporadice, cromozom 17q11
- afectează egal ambele sexe
- se poate manifesta la naştere, dar mai frecvent în copilărie
- 5-10% din leziunile benigne sunt susceptibile pentru degenerescență

Neurofibromatoza tip I (periferică)

- este cea mai frecventă facomatoză
- incidență 1/3000
- are expresivitate şi penetranță variabilă
- maladie plurisistemică cu distrofie neuroectodermică
- determinările oftalmologice sunt diferite şi de gravitate variabilă mergând de la noduli Lisch (hamartom irian) la gliom de nerv optic
- diagnosticul pozitiv al NF se pune pe:

determinări cutanate

- 6 sau mai multe pete „cafea cu lapte", > 5mm în copilărie sau > 15 mm după pubertate
- 2 sau mai multe neurofibroame sau un neurofibrom plexiform
- noduli melanodermici
- nevi frecvenți
- pete acrome

leziuni de nervi periferici

- neurofibroame – mase mici rotunde subcutanate sesile sau pedunculate (uneori multiple)
- nevrom plexiform
  - subcutanat în lungul nervilor periferici
  - poate creşte în cursul vieții
  - poate fi susceptibil pentru degenerare malignă la nivelul SNC

leziuni ale SNC

- neurinom, schwanom
- neurolemom (din celule Schwan)
  - sunt rotunde încapsulate
  - au creştere lentă, fără degenerare
  - pot antrena compresiune în lungul nervilor cranieni (VII şi rădăcinile dorsale ale nervilor rahidieni)
- meningioame izolate sau multifocale care pot invada cortexul sau măduva
- anomalii meningiene – chiste arahnoidiene, meningocel
- gliom de nerv optic
- retard mental

leziuni viscerale

- tumori de lanţ simpatic şi parasimpatic
- anomalii de tract digestiv – megacolon
- anomalii de aparat urinar – megaureter
- tumori paraganglionare – feocromocitom

leziuni scheletice

- scolioză
- displazie osoasă la membre şi orbită, macrocefalie, hemiatrofie facială
- statură mică

determinări oftalmologice frecvente, variabile

- pleoape
  - **nevrom plexiform – este primul semn cutanat care apare în NF I cu debut la vârsta de 2-5 ani**
    - rar, discret la naştere, creşte odată cu vârsta
    - pleoapa este îngroşată, cu ptoză asimetrică mai accentuată temporal, cu aspect de „pleoapă în S”
    - tumora poate invada orbita
- orbita
  - neurofibroame, nevrom plexifirm (frecvent), schwanoame (rar), gliom de nerv optic, meningiom de teacă de nerv optic
  - **gliom de nerv optic şi / sau chiasmă optică este manifestarea cea mai frecventă**
    - în NF I gliomul de nerv optic poate fi prezent în 15%
    - poate fi prezent chiar în prima lună când poate exista exoftalmie
    - mai târziu AV scade, nistagmus, atrofie papilară
    - radiologic, gliomul nervului optic se prezintă ca o tumoră fuziformă
    - evoluţia este relativ lentă

- tratamentul necesită ablaţie chirurgicală prin abord neurochirurgical dacă tumora se extinde, radioterapie în funcţie de proximitatea tumorii în raport cu chiasma
- menigiom de nerv optic
- exoftalmie pulsatilă produsă de absenţa aripei mari a sfenoidului şi hernierea intraorbitară a unui encefalocel
- atingeri osoase cu displazie osoasă la nivelul pereţilor orbitari, dar şi cu afectarea aripei mari şi mici a sfenoidului cu lărgirea fantelor sfenoidală şi sfenomaxilară (se pot însoți de enoftalmie pulsatilă, exoftalmie, encefalocel)

- conjunctiva - leziuni rare sub formă de mici proeminenţe pete somon strălucitoare, confirmate histopatologic ca neurofibroame de nervi conjunctivali
- cornee – linii cenuşii care sunt nervi intracorneeni hiperplazici
- uvee
  - iris – noduli Lisch care sunt pete mici, transparente, adesea pigmentate brun galben, inconstante înainte de 6 ani, prezente 80-90% după 6 ani
  - ectropion pupilar al uveei
  - coroidă – neurofibroame prezente uneori pe coroidă sub formă de mici proeminenţe gălbui sau brun
  - MMC este mai frecvent în NF
- retină – hamartoame ca în maladia Bourneville, dar foarte rare
- leziuni ale segmentului posterior ce constau în astrocitoame retiniene (tumori albe, translucide, cu suprafaţa neregulată, ce pot prezenta calcificări) sau hamartoame coroidiene (tumori pigmentate, brun-negricioase, bine delimitate, plate sau uşor proeminente)
- glaucom congenital probabil prin compresiune de unghi, prin îngroşare neurofibromatoasă a corpului ciliar

- diagnosticul de neurofibromatoză tip I se bazează pe antecedentele heredo-colaterale şi aspectul clinic, fiind sprijinit de metode imagistice (CT sau RMN cerebral şi orbitar) sau teste functionale (potentţiale evocate vizual). S-au stabilit nişte criterii diagnostice pentru neurofibromatoza von Recklinghausen - astfel, diagnosticul necesită prezenţa a două din următoarele criterii:
  - cinci sau mai multe pete cutanate "cafe au lait"
  - două sau mai multe neurofibroame sau cel puţin un neurofibrom plexiform
  - doi sau mai mulţi noduli Lisch
  - gliom de nerv optic
  - nevi axilari sau inghinali
  - leziuni osoase
  - rude de gradul I cu neurofibromatoză

Neurofibromatoza tip II

- rară cu incidență 1/ 50 000, consecința unei mutații la nivelul cromozomului 22
- debut 20-30 ani
- este caracterizată prin **neurinom de acustic bilateral** posibil asociat cu alte tumori cerebrale (tumora este un schwanom vestibular)
- unul din părinți poate avea neurinom de acustic unilateral cu surditate sau neurofibrom, schwanom, opacități subcapsulare posterior
- pot avea feocromocitom sau alte tumori maligne
- ocular
  - cataractă subcapsulară posterioară
  - tumori retiniene şi coroidiene (hamartoame combinate).
  - nodulii Lisch nu apar
- pacienții acuză
  - surditate
  - tinitus
  - tulburări de echilibru
  - scăderea vederii.
- diagnosticul se face pe baza anamnezei (care indică afectarea altor membrii ai familiei pacientului) a examenului ocular şi a unui examen CT sau RMN cerebral ce pune în evidență prezența formațiunilor tumorale acustice bilaterale.
- opțiunile terapeutice sunt limitate.
  - tratamentul profilactic constă în sfat genetic
  - tratament microchirurgical în cazul neurinoamelor acustice.

<u>Scleroza tuberoasă Bourneville</u>

- **asociază hamartom retinian, epilepsie, retard mental, adenom sebaceu (caracteristic)**
- afecțiune rară congenitală AD cu penetranță variabilă şi expresivitate diversă, cromozom 9q34, 16p31
- majoritatea cazurilor apar sporadic
- fără predilecție de sex
- 1/ 30 000 – 1/ 60 000
- boala descoperită în copilărie, înainte de 2 ani (25%), înainte de 10 ani (60%)
- este caracterizată prin prezența de hamartoame astrocitare
- determinări SNC
  - sunt prezente în 80 – 90% din cazuri
  - sunt produse de astrocitoame intracerebral (nu sunt calcificate în copilărie, ci se calcifică mai târziu, cu vârsta)
  - astrocitom cortical şi subependimar care se manifestă prin

- crize convulsive cu spasm în flexie al braţelor şi gambelor la nou născut, crize generalizate la copil mai mare
- retard mental – 60%
- hidrocefalie – rar

- determinări cutanate
  - prezente în 90-100%
  - **angiofibrom facial adenom sebaceu** al obrajilor cu papule roşii vascularizate cu distribuţie „în fluture", vizibil între 2-5 ani
  - **pete depigmentate – nevi acromi (patognomonic)**
  - foarte rar pete „cafea cu lapte"
  - infiltraţii fibromatoase cutanate
  - fibroame subunghiale dureroase
- anomalii viscerale care pot avea prognostic grav sau chiar fatal
  - hamartoame subependimale concentrate în aria periventriculară cu calcificări cerebrale şi **retard mental**
  - leziuni pulmonare cu pneumotorax spontan
  - leziuni osoase
  - angiomiolipom renal
  - rabdomiom cardiac
- ***determinări oculare***
  - prima manifestare oculară este la nivel retinian sub formă de **hamartom astrocitar de retină şi/sau nerv optic** care se prezintă sub două forme
    - mici placarde cenuşii gelatinoase de 1-2DP superficiale prost delimitate situate înaintea vaselor pe care le estompează
      - unice sau multiple, uni sau bilaterale
    - hamartom astrocitic benign unic (uneori gigant) cu aspect muriform, chistic, prost limitat care se poate aplatiza
      - compromit rar funcţia vizuală
  - mici zone depigmentate retiniene, iriene rare şi limitate
  - mici noduli palpebrali, subconjunctivali

<u>Facomatoze cu predominenţă angiomatoasă</u>

Sindrom Sturge Weber Krabbe

- **asociază angiomatoză encefalotrigeminală cu glaucom homolateral şi crize de epilepsie**
- neereditar, nerasial, fără predispoziţie de sex
- afectează egal băieţii şi fetele
- semne cutanate
  - la naştere este prezent **angiom cutanat plan unilateral localizat la nivelul feţei în teritoriul ramurilor de diviziune ale nervului trigemen: primul ram – nervul oftalmic şi al doilea ram – nervul maxilar**
  - angioamele au aspect de naevus flamens

  - nu se extind cu vârsta, dar coloraţia se intensifică
  - poate fi hipertrofie de hemifaţă homolateral
- ***semne oculare*** de partea hemangiomului
  - hemangiom palpebral
  - vase conjunctivale şi episclerale dilatate
  - angiom episcleră
  - heterocromie iriană
  - hemangiom coroidian cavernos difuz
  - malformaţii arterio-venoase periferice retiniene
  - alterări ale EPR cu pseudoretinită pigmentară
  - heterocromie iriană homolaterală
  - **glaucom congenital sau juvenil în 30% - element de urgenţă**
    - ➢ are evoluţie severă
    - ➢ este produs prin anomalii ale unghiului şi/sau hiperemie a corpului ciliar prin hemangiom
- semne neurologice
  - crize convulsive
  - retard mental variabil
  - angiomul cutanat poate fi asociat cu angioame meningeale difuze

Sindrom Klippel-Trenaunay Weber

- nevus flamens cutanat
- hemangiom
- varicozităţi
- angioame intracraniene
- hemihipertrofie limbică
- glaucom congenital
- telangiectazii conjunctivale
- malformaţii arterio-venoase retiniene

Sindromul Louis-Bar – ataxie-telangiectazie

- maladie rară care **asociază o ataxie cerebeloasă cu telangiectazie oculocutanată bilaterală**
- ataxie de membre şi trunchi în primii 10 ani
- lent progresiv
- apar în timp mişcări dezordonate extrapiramidale şi dizartrie
- retard mental până la demenţă
- predispoziţie pentru infecţii respiratorii prin deficienţă imunologică
- frecvenţă mare a neoplaziilor
- anomalii în metabolismul glucozei
- ***semne oculare***
  - vase conjunctivale tortuoase cu telangiectazii
  - nistagmus

- insuficienţă de convergenţă
- strabism

Maladia von Hippel-Lindau

Maladia Behcet

- **este o maladie generală de tip vascular obliterant de cauză necunoscută**
- rară la copil şi dificil de diagnosticat
- prezentă în bazinul mediteraneean, orient mijlociu, extrem Orient (Japonia)
- HLA B5, BW 51 prezent
- fără tratament poate conduce la cecitate şi deces
- **asociază 4 criterii majore**
  - afte bucale recidivante
  - afte şi ulcerații genitale
  - uveită recidivantă
  - leziuni cutanate de tip eritem nodos
- manifestări oculare
  - sunt prezente la 80% din pacienți
  - pot fi inaparente la debut
  - uveită cu hipopion, uveită anterioară la 1/3 din pacienți, complicate cu cataractă, glaucom
  - leziuni posterioare
    - vasculită ocluzivă asociată cu hemoragii retiniene
    - exudate
    - inflamație vitreeană
    - leziunile FO pot antrena ischemie retiniană şi neovascularizație retiniană, iriană, atrofie de nerv optic, hemoragii recidivante în vitros, DR
- boala necesită tratament susținut corticoterapic general, coclchicină, ciclosporină, tratamentul fiind prelungit şi însoțit de efecte secundare.

Bibliografie

1. *American Academy of Pediatrics, American Academy of Ophthalmology, American Association for Pediatric Ophthalmology and Strabismus. Screening examination of premature infants for retinopathy of prematurity. Pediatrics. Feb 2006;117(2):572-6. [Medline]*
2. *Bartlett JD, Janus SD –Clinical Ocular Pharmacology, Butterworth Heinemann, ed V, 2008*
3. *Berson EL. Hereditary retinal diseases. In: Albert DM, Jakobiec FA. Principles and Practices of Ophthalmology. Philadelphia: WB Saunders; 1994:1181-1262.*
4. *Bright DC – Diseases of the Retina – in Clinical Ocular Pharmacology, Elsevier, 2008*

5. Chaum E, Greenwald MA. Retinochoroidal anastomoses and a choroidal neovascular membrane in a macular exudate following treatment for retinal macroaneurysms. Retina. Jun 2002;22(3):363-6. [Medline].
6. Chern K C, Zegans ME – Ophthalmology review, Lippincott Williams, Wilkins, 2000
7. Das-Bhaumik RG, Lindfield D, Quinn S, Charles S. Optic disc macroaneurysm in evolution: from incidental finding to branch retinal artery occlusion and spontaneous resolution. Br J Ophthalmol. May 7 2009;[Medline].
8. Dayani PN, Sadun AA. A case report of Wyburn-Mason syndrome and review of the literature. Neuroradiology. May 2007;49(5):445-56. [Medline].
9. De Laage de Meux - Ophtalmologie pediatrique, Ed Masson, 2003
10. Duane's Ophthalmology on CD-ROM, 2006
11. Dumitrache Marieta – Oftalmologie pediatrica, Ed Universitara Carol Davila, Bucuresti, 2010
12. Dumitrache Marieta – Tratat de oftalmologie, sub red.,, voIi+II, ed. Universitară Carol Davila, 2005
13. Eibschitz-Tsimhoni M, Lichter PR, Del Monte MA, et al. Assessing the need for posterior sclerotomy at the time of filtering surgery in patients with Sturge-Weber syndrome. Ophthalmology. Jul 2003;110(7):1361-3. [Medline].
14. Fielder AR, Shaw DE, Robinson J, et al. Natural history of retinopathy of prematurity: a prospective study. Eye. 1992;6 (Pt 3):233-42. [Medline].
15. Friedman – Kaiser – Trattler – Review of Ophthalmology, Elsevier Saunders, 2005
16. Gass JD, Braunstein R. Sessile and exophytic capillary angiomas of the juxtapapillary retina and optic nerve head. Arch Ophthalmol. Oct 1980;98(10):1790-7. [Medline].
17. Godde-Jolly D, Dufier J.L – Ophtalmologie pediatrique, Ed Masson, 1992
18. Grant CA, Berson EL. Treatable forms of retinitis pigmentosa associated with systemic neurological disorders. Int Ophthalmol Clin. Winter 2001;41(1):103-10. [Medline].
19. Gulani AC, Morparia H, Bhatti SS, et al. Colour Doppler sonography: a new investigative modality for intraocular space-occupying lesions. Eye. 1994;8 (Pt 3):307-10. [Medline].
20. Kanski J.J. - Clinical Ophtalmology 1989
21. Lajoie A, Koreen S, Wang L, et al. Retinopathy of prematurity management using single-image vs multiple-image telemedicine examinations. Am J Ophthalmol. Aug 2008;146(2):298-309. [Medline].
22. Laser ROP Study Group. Laser therapy for retinopathy of prematurity. Arch Ophthalmol. Feb 1994;112(2):154-6. [Medline].
23. Maher ER, Bentley E, Yates JR, et al. Mapping of von Hippel-Lindau disease to chromosome 3p confirmed by genetic linkage analysis. J Neurol Sci. Dec 1990;100(1-2):27-30. [Medline].
24. Mansour AM, Walsh JB, Henkind P. Arteriovenous anastomoses of the retina. Ophthalmology. Jan 1987;94(1):35-40. [Medline].
25. Moore AJ. Ophthalmologic screening of von Hippel Lindau disease. Eye. 1992;5:90-2.
26. Nelson LB, Harley RB – Harley's pediatric Ophthalmology, ed IV, WB Saunders, 1998

27. *Palmer EA, Flynn JT, Hardy RJ, et al. Incidence and early course of retinopathy of prematurity. The Cryotherapy for Retinopathy of Prematurity Cooperative Group. Ophthalmology. Nov 1991;98(11):1628-40. [Medline].*
28. *Pavan-Langston, Deborah, Manual of Ocular Diagnosis and Therapy, Fifth Edition, 67-129, Lippincott Williams & Wilkins, 2002.*
29. *Pulido Jose S. – The requisites in ophthalmology – Retina, Choroid and Vitreous, Mosby, 2002*
30. *Rhee D. Y, Deramo V. H. - The wills eye drug guide, Lippincott Raven 1998*
31. *Rubenstein AE, Korf BR. Neurofibromatosis: A Handbook for Patients, Families, and Health Care Professionals. Thieme Medical Publishers; 1990.*
32. *Ruggieri M, Pavone P, Polizzi A, et al. Ophthalmological manifestations in segmental neurofibromatosis type 1. Br J Ophthalmol. Nov 2004;88(11):1429-33. [Medline].*
33. *Ryan SJ – Retina, St Louis-Mosby, 2001*
34. *Shields J A, Shields C, Honovar S C et al - Clasification and management of coats disease, American Journal of Ophthalmology, 2000, Vol 131, p.572 – 583*

BOLI VASCULARE ALE RETINEI

Amauroza fugace – AF
Obstrucția arterei centrale a retinei
Obstrucția de ram arterial
Obstrucția arterei cilioretiniene
Obstrucția venei centrale a retinei – OVCR
Obstrucția de ram venos
Retinopatia diabetică
Modificările FO în HTA

AMAUROZĂ FUGACE – AF

- AF este pierderea tranzitorie, bruscă a vederii, unilateral, ca urmare a perfuziei insuficiente în circulația oftalmică retiniană (ACR şi ramuri), coroidiană sau/şi nerv optic cu o durată de câteva secunde, minute
- AF poate fi produsă de diferite cauze
  - oculare
    - ➢ drusen de nerv optic
    - ➢ DPV
    - ➢ glaucom cu unghi închis
    - ➢ creştere tranzitorie a presiunei intraoculare
    - ➢ arterită temporală Horton
    - ➢ hemangiom de orbită
    - ➢ osteom orbitar
  - vasculare
    - ➢ boli carotidiene
    - ➢ boli cardiace
    - ➢ ocluzie vasculară retiniană incompletă
  - neurologice
    - ➢ nevrită optică
    - ➢ neuropatie optică compresivă
    - ➢ edem papilar
    - ➢ scleroză multiplă
    - ➢ migrenă
    - ➢ tumori intracerebrale
    - ➢ pseudotumori cerebrale
- simptome
  - pierderea sau scăderea temporară a vederii urmată de revenirea la normal a AV
  - pierderea AV poate fi totală sau sectorială
- oftalmoscopic FO este normal sau poate prezenta semne ale unor afecțiuni vasculare preexistente

- sechele OACR
- ischemie retiniană

- diagnosticul este în general anamnestic, dar examenul ocular complet este necesar pentru a elimina alte afecţiuni asociate cu obnubilări vizuale pasagere
  - staza papilară
  - aretrita cu celule gigante
  - drusen
  - migrenă
- **maladiile de carotidă sunt cauza cea mai frcventă de amauroză fugace şi cecitate monolaterală la pacienţi în vârstă**
  - atacul durează 2-10 minute şi se poate repeta de câteva ori pe zi
  - se poate asocia cu crize cu deficit hemiparetic senzorial, afazie
  - recuperarea vizulă poate fi sectorială sau altitudinală
  - examenul retinei în atac poate evidenţia migrarea unui embol în sistemul arterial sau ocluzia arterială cu o retină normală, **în afara incidentului vederea nu este afectată**

OBSTRUCŢIA ARTERIALĂ RETINIANĂ

- **OACR este obstrucţia trunchiului arterial central retinian prin embol (rar tromboză) asociată cu vasospasm care produce ischemie retiniană totală gravă pentru că vasele retinei sunt terminale fără posibilitate de circulaţie colaterală.**
- **consecinţa este scăderea bruscă, totală şi permanentă a AV**
- **etiologia cea mai frecventă este ateroscleroza şi uneori embolia calcică**
- etiologia OACR este variabilă şi poate fi legată de vârstă
- embolia este principala cauză de obstrucţie arterială retiniană
  - emboli cardiaci
    - emboli calcici în valvulopatii
    - emboli septici în endocardită sau septicemie (bacterieni, micotici)
    - emboli mixomatoşi – mixom atrial la tineri
    - emboli trombotici fibrino-plachetari în fibrilaţie atrială, stenoză mitrală, operaţie pe cord - embolii **fibrinoplachetari** sunt alb-cenuşii, mai mari decât plăcile Hollenhorst, nu strălucesc în lumina oftalmoscopului şi se pot forma la nivel:
      - cardiac în stenoza mitrală
      - carotidian
      - lamina cribrosa la pacienţi cu arterioscleroză
  - emboli carotidieni
    - emboli de colesterol – 73% - **plăcile Hollenhorst** în care embolii sunt galben strălucitori şi produc ocluzia de ram atrterial, fixându-se la nivelul bifurcaţiilor vasculare

  - emboli calcici – plăci de ateromatoză de la artera carotidă sau valve ale inimii
- alte cauze
  - emboli grăsoşi în fracturi de bazin, oase lungi, pancreatite
  - talc – consumatori de droguri
  - amauroza fugace poate suspiciona arterita temporală Horton
- tromboza poate cauza OACR (rar)
- boli ale peretelui vascular (arterita, periarterita) – arterita cu celule gigante poate produce NOIA şi OACR (rar)
- modificările aterosclerotice sunt principala cauză de OACR la persoane în vârstă în
  - ateroscleroza carotidiană – OACR în 45%
  - ateroscleroza carotidiană cu stenoze – OACR în 60%
- coagulopatii cu hipercoagulabilitate
  - policitemia
  - sindrom antifosfolipidic
  - anticoncepționale - anticoncepționalele orale pot produce OACR la tineri (30-40 ani)
- migrenă (rar)
- creşterea PIO în glaucom sau presiune directă prelungită pe glob la pacienți inconştienți

- Clasificarea obstrucției arteriale retiniene
  - Ocluzia arterei centrale a retinei – OACR
  - Obstrucție ramuri arteriale retiniene
  - Obstrucția arterei cilioretiniene

OACR

- simptome
  - **scăderea AV bruscă, totală, nedureroasă**, la un singur ochi, până la nd, pl
  - pierderea de vedere poate fi parțială dacă obstrucția arterială retiniană este de ram cu dezvoltarea unei hemianopsii altitudinale sau quadranopsie
  - 20% din perfuzia maculei este asigurată de artera cilioretiniană
    - dacă este prezentă aretra cilioretiniană cu origine în arterele ciliare, o parte a retinei poate fi cruțată de ischemie, în special regiunea macular şi atunci AV va fi mai puțin scăzută
    - dacă artera cilioretiniană are originea în ACR – AV este profund scăzută
  - **scăderea totală a vederii se însoțeşte de midriază amaurotică**
  - apare DPA (defect pupilar aferent) – pupila Marcus gunn cu abolirea RFM la stimulare luminoasă la ochiul afectat şi a reflexului consensual la ochiul contralateral.

- oftalmoscopic
  - retina infarctizată devine palidă cu **edem retinian difuz, lăptos**
  - **disc optic palid** cu contur şters
  - **arterele retiniene sunt subțiri** cu evidențierea unei segmentări a coloanei sanguine şi/ sau întreruperea circulației sanguine în arterele obstruate
  - **macula (foveea) roşie cireaşă în stadiul acut** (în absența arterei cilioretiniene, zona macular vascularizată prin coroidă rămâne perfuzată). În ciuda perfuziei maculare centrale, AV este scăzută prin infarctul fibrelor nervoase şi al papilei
  - dacă există un ram arterial cilioretinian, teritoriul retinian deservit de acesta (de obicei regiunea interpapilo-macular) rămâne de aspect normal, fiind înconjurat de retina edematiată, opacă
  - nu există edem în zona macular pentru că foveea nu conține fibre nervoase
  - primele modificări oftalmoscopice apar la 15 minute după ocluzie, iar leziunile permanente se produc după aproximativ 90 de minute; după câteva luni de la ocluzie, artera se poate repermeabiliza, iar edemul retinian se resoarbe treptat, dar celulele necrozate nu pot fi înlocuite, vederea rămânând foarte scăzută.
  - în evoluție se instalează atrofie de nerv optic după 4-6 săptămâni cu disc optic palid şi artere de calibru diminuat
- perimetrie- deficit major de câmp vizual
- explorări paraclinice
  - ERG: unda a normală, unda b alterată, potențialele oscilatorii de pe panta ascendentă a undei b absente.
  - oftalmodinamometrie: tensiune scăzută în artera centrală a retinei.(acest lucru poate fi constatat la examinarea fundului de ochi cu lentila Goldmann, când o apăsare uşoară a lentilei produce pulsația sau chiar întreruperea fluxului sangvin arterial)
  - AFG: umplere întârziată şi incompletă a arborelui vascular retinian, fără extravazarea de colorant.
  - examenele de laborator sunt necesare pentru depistarea etiologiei.: hemoleucogramă completă, glicemie, viteza de sedimentare a hematiilor, colesterol, trigliceride, coagulogramă, fibrinogen, anticorpi antifosfolipidici, electroforeza proteinelor serice, CRP, cANCA, hemocultura (suspiciune de endocardită).
- examen clinic medicină internă, cardiologie cu EKG, ecocardiografie
- prognostic rezervat
- diagnostic diferențial al OACR
  - ocluzia de arteră oftalmică: afecțiune care produce un tablou clinic asemănător, dar vederea este de obicei pierdută (FPL) iar la examenul oftalmoscopic nu se mai constată aspectul de cireaşă macular deoarece circulația coroidiană este compromisă.

- NOIA arteritică: produce scădere bruscă, importantă şi nedureroasă a vederii la un pacient în vârstă, defect pupilar aferent relativ dar la examenul oftalmoscopic nu se constată edem retinian palid cu cireaşă maculară, ci doar edem papilar, iar arterele retiniene nu sunt filiforme şi nu prezintă segmentarea fluxului sangvin.
  - CV - hemianopsie altitudinală sau scotom central.
  - simptome de arterită temporală (uneori)
  - uneori NOIA se poate complica şi cu OACR.

- diagnostic diferenţial al maculei roşie cireaşă
  - sfingolipidoză – Tay Sachs, Nieman Pick, Gaucher - afecţiuni bilaterale, apar în primii ani de viaţă şi se însoţesc de semne neurologice importante.
  - chinină
  - comoţie retiniană
  - gaură maculară
  - hemoragie maculară
  - panencefalita sclerozantă
  - ischemie acută
  - intoxicaţie cu metanol
- **Tratament**
  - **URGENŢĂ ABSOLUTĂ şi tratamentul trebuie efectuat imediat după precizarea diagnosticului pozitiv (chiar înainte de explorările paraclinice)**
  - obiectivul este restabilirea circulaţiei retiniene
  - dacă obstrucţia este mai veche de 24 de ore, recuperarea vizuală nu mai este posibilă şi atunci tratamentul este profilactic pentru al doilea ochi
  - leziunea oculară este ireversibilă după 90 de minute
  - urmăreşte:
    - migrarea embolului potenţial spre un vas periferic,
    - relaxarea vasospasmului
  - pacientul este plasat în poziţie declivă fără pernă pentru a ameliora perfuzia retiniană
  - masaj ocular – se realizează aplicând o presiune importantă pe ochi cu două degete timp de 20-30 secunde (pacientul priveşte în jos) alternând cu perioade 20-30 secunde fără presiune
  - puncţia camerei anterioare sub anestezie locală, cu blefarostat printr-o mică incizie la nivelul limbului cu cuţit de 30 de grade, dirijând cuţitul spre iris la distanţă de cristalin; UA se eliberează 0,1-0,2cc şi CA se aplatizează
  - inhalarea pe mască 5-10 minute de carbogen (95% O2 şi 5% CO2) realizează o vasodilataţie retiniană; va fi prelungită 48h
  - acetazolamidă 500mg iv, oral cu sau fără betablocante pentru a reduce PIO

- în câteva cazuri heparina şi/ sau dextran cu greutate moleculară mică – Reomacrodex – iv ar putea fi util
- ulterior se instituie tratament vasodilatator şi antiagregant plachetar
- terapia fibrinolitică este controversată
- tratamentul hipertensiunii arteriale, al diabetului zaharat sau al altor afecţiuni asociate.
- întreruperea tratamentului cu anticoncepţionale orale.
- măsuri de îmbunătăţire a stilului de viaţă (dietă hipocalorică, exerciţiu fizic regulat, renunţarea la fumat).
- profilaxia OACR se face prin diagnosticul şi tratamentul corect al bolilor predispozante

- Prognosticul în OACR este ireparabil dacă se produce afectarea prelungită ischemică (mai mult de 1 oră) a straturilor interne ale retinei – în final producându-se orbirea.
  - prognostic mai bun în obstrucţia de ram.
  - la majoritatea pacienţilor, vederea rămâne scăzută la ochiul afectat în pofida tratamentului.
  - pacienţii cu OACR sunt expuşi la repetarea ocluziei arteriale oculare şi au risc crescut de producere a unui accident vascular cerebral.
  - aceşti bolnavi au o rată a mortalităţii la 10 ani dublă faţă de persoane de aceeaşi vârstă fără obstrucţii vasculare.

<u>Ocluzia de ram arterial</u>

- etiologia cea mai frecventă este embolică şi uneori periarteritică
- 90% este produsă prin embolii: colesterol, calciu, fibrină
- cel mai frecvent obstrucţia este la bifurcaţia arterei retiniene şi obstrucţia ramului temporal superior cu atingerea maculei, scăderea AV şi amputaţia câmpului nazal inferior
- 10% din pacienţi au risc de bilateralizare
- aceleaşi cauze ca şi la OACR
- episodul ocluziv poate fi precedat de amauroză fugace
- produce edem numai în teritoriul arterial obstruat în stadiul acut
- debut cu amputare bruscă, profundă, altitudinală sau sectorială a CV
- simptome
  - începeţoşare parţială a vederii sau chiar asimptomatic (funcţie de sediul ocluziei).
  - scăderea AV mai mare când ocluzia afectează ramul temporal superior, şi prin gravitaţie edemul poate afecta macula
- oftalmoscopic
  - edem retinian alb-lăptos sectorial, distal de sediul ocluziei.
  - ramul arterial albicios cu segmentarea fluxului sanguin şi cu o zonă de ischemie în jur

- ram arterial filiform, cu circulaţie încetinită şi segmentară a coloanei sangvine se poate vedea un embolus (cel mai adesea de colesterol, fibrinoplachetar sau calcar).
- exsudate moi
- rezorbția edemlui la 30 de zile

- perimetria arată un defect parţial corespunzător ariei de ocluzie
- în evoluție artera poate rămâne definitiv ocluzată
- rar - 5% din cazuri se poate produce neovascularizaţie în teritoriul afectat.
- diagnostic diferenţial:
  - edemul Berlin (posttraumatic) – albirea sectorială a retinei, dar arterele sunt de aspect normal
  - corioretinite difuze, există semne de inflamație, vasele nu sunt obstruate.
  - tumori retiniene, metastaze
  - mielinizarea de fibre optice, asimptomatică
- pacienții cu ocluzie de ram arterial retinian au un risc crescut de accident vascular cerebral sau de repetare a ocluziei arteriale oculare, ceea ce necesită colaborare interdisciplinară

Ocluzia ACR cu arteră cilioretiniană prezentă

- artera cilioretiniană prezentă la 15-20% din persoane, este o ramură din arterele ciliare posterioare scurte, care străbate discul optic, având emergența în sectorul temporal al acestuia şi traiect interpapilomacular.
- în obstrucția ACR artera cilioretiniană rămâne permeabilă şi asigură irigarea maculei şi a regiunii intermaculopapilare, ceea ce permite păstrarea vederii centrale la ochiul afectat.
- FO insulă de retină de aspect normal temporal de papilă înconjurată de retină îngroşată, albă, opacă.

Ocluzia de arteră cilioretiniană

- rar
- poate fi
  - izolată
  - asociată cu OVCR
  - asociată cu NOIA în cadrul unei boli Horton
- debut cu scădere bruscă a AV centrale
- FO: edem în regiunea intermaculopapilară
- CV: scotom central, centrocecal

Migrena clasică

- tipică la femei 21-65 ani care pot prezenta ocluzie acută ACR prin vasoconstricţie cronică

- episoade recidivante de cecitate unilaterală, aparente în absența cefaleei și scotomului scânteietor
- necesită folosirea profilactică de propranolol, antidepresive triciclice, inhibitori calcici

Ocluzia de artera oftalmică

- vederea FPL
- se dezvoltă schimburi pigmentare la nivelul EPR
- poate fi prezentă în mucormicoză
- ERG – absența undei A

Sindromul ischemic ocular

- reducerea circulației sanguine oculare prin ischemia arterială anterioară sau posterioară prin hipoperfuzie oculară cronică secundară unei stenoze carotidiene homolaterale severe dată de ateroscleroză
- este semnul suplimentar al trombozei carotidiene
- poate fi asociat cu:
  - diabet 56%
  - HTA – 50%
  - boală coronariană 38%
- etiologie:
  - ocluzie carotidiană (cel mai frecvent)
  - disecție de carotidă
  - arterita temporală
  - edem papilar în pseudotumori cerebrale
  - stenoza sau anevrismul arterei oftalmice
  - anomalii cardiace în general vasculare
- debut după 70 de ani cu scădere progresivă a AV
- simptome oculare:
  - amauroză fugace
  - scăderea graduată a vederii
  - scădere tranzitorie a AV unilateral, uneori asociată cu dureri orbitare la persoanele în vârstă
  - prin regenerarea dificilă a fotoreceptorilor, tulburări vizuale cu recuperare vizuală tardivă după expunere la lumină intensă (test de fotostress)
- semne oculare:
  - segment anterior
    - striuri și edem corneean
    - discret Tyndal albuminos (irită ischemică pseudoinflamatorie)
    - pupilă cu semimidriază puțin reactivă
    - rubeoză și atrofii iriene

- glaucom neovascular
- cataractă

- segment posterior:
  - dilatație venoasă, dar netortuoasă, subțiere a arterelor retiniene
  - hemoragii retiniene în zona mediu periferică
  - uneori edem papilar
  - exudat în vitros
  - hemoragii superficiale în periferia medie a retinei
  - noduli cotonoşi prin ischemie retiniană
  - NVSR survine în 2/3 din cazuri
  - EMC
  - puls sistolic
  - macula roşie cireaşă

- Diagnostic pozitiv
  - presiunea digitală pe ochi poate produce pulsație arterială
  - oftalmodinamometrie
  - Doppler carotidian – arată stenoză severă 80%
  - Angiografie
- Diagnostic diferențial
  - OVCR edematoasă
    - asemănări: hemoragii retiniene unilaterale, dilatări venoase, noduli cotonoşi
    - diferențe: perfuzie arterială normală şi hemoragii mai numeroase
  - retinopatia diabetică
    - asemănări: hemoragii şi dilatații venoase, retinopatie proliferativă
    - deosebiri: atingeri bilaterale şi exudate dure
  - retinopatia hipertensivă
    - asemănări: diminuarea calibrului arterial şi constricție focală, hemoragii, noduli cotonoşi
    - diferențe: atingeri bilaterale, absența modificărilor venoase
  - patologia asociată HTA: OVCR, OACR, macroanevrism retinian, NOIA, pareze muşchi oculomotori
  - boală de arc aortic (absență puls radial, dureri la nivelul muşchilor proximali ai brațului)
  - boala Takayasu
- Tratament (controversat)
  - corticoizi topic şi midriatice pentru complicațiile segmentului anterior
  - scăderea PIO pentru a descreşte presiunea de perfuzie
  - operații pe carotidă – endarterectomie penru a evita un accident şi/sau deces

- în sindromul de ischemie oculară cu glaucom neovascular şi NVSR – fotocoagulare panretiniană.
-

Diagnosticul diferențial al sindromului de ischemie oculară

	Sindrom ischemic ocular	**OVCR neischemică**	**RD**
Vârsta	**70-80**	**70-80**	**variabil**
uni/bilateral	**unilateral 80%**	**unilateral**	**bilateral**
FO vene	**dilatate**	**dilatate, tortuoase**	**dilatate**
disc optic	**normal**	**edem**	**normal**
oftalmodinamometrie	**scăzută**	**N**	**N**
hemoragii retiniene	**medii**	**medii-severe**	**medii-moderate**
Microanevrisme	**în periferia medie**	**variabil**	**pol posterior**
exudate dure	**absente**	**rare**	**prezente**
AFG **timp de tranzit artere/vene** **timp de stagnare în vasele retiniene**	**prelungit** **timp arterial prelungit**	**prelungit** **timp venos predomină**	**N** **absent**

OCLUZIA VENOASĂ RETINIANĂ

- Clasificare
  - OVCR
    - edematoasă
    - ischemică
    - papiloflebita
  - Ocluzia de ram venos retinian
- ocluzia venoasă este o oprire sau o întârziere a circulației curentului venos în trunchiul vascular retinian central sau în unul din ramuri
- dacă scăderea de AV nu este foarte mare, pacientul nu se adresează medicului şi OVCR nu este depistată atunci decât prin complicații prin glaucomul secundar neovascular – glaucom de 90 de zile sau tardiv prin complicații legate de retinita proliferantă cu decolare de retină

<u>OVCR</u>

- OVCR este o afecțiune vasculară relativ frecventă (depăşită doar de RD) cu complicații grave postromboză
  - hemoragie vitreeană
  - glaucom neovascular
  - retinita proliferantă
- OVCR poate fi produsă printr-un trombus la nivelul lamina cribrosa, iar în obstrucțiile de ram la încrucişările arterio-venoase (la acest nivel vena şi artera au aceeaşi adventice)
- este mai frecventă decât OACR
- ocluzia poate fi parțială şi simptomele sunt mai puțin grave

- dacă scăderea AV nu este foarte mare, OVCR este depistată prin complicații (glaucom neovascular de 90 zile)
- OVCR este mai frecventă după 50 de ani, la persoane de sex masculin
- factori de risc în OVCR
  - vârsta înaintată
  - sistemic
    - HTA
    - hiperlipemia
    - diabet
    - hipervâscozitate
    - anomalii de coagulare
  - ocular
    - hipertonie oculară
    - periflebită retiniană
- cauze OVCR şi de ram venos
  - afecțiuni sistemice
    - diabet
    - HTA
    - vârsta înaintată
    - discrazii sanguine: policitemia, leucemia, drepanocitoza
    - hipervâscozitate: mielom multiplu, crioglobulinemie
    - vasculite, sarcoidoză, LES, sifilis
    - tratament cu diuretice, contraceptive orale
  - afecțiuni oculare la care se asociază OVCR sunt
    - glaucomul
    - hipermetropia
    - periflebitele retiniene
    - compresia nervului optic prin tumori orbitare sau orbitopatia tiroidiană
- etiologic un număr mare de tromboze venoase retiniene sunt legate de arterioscleroză
- principalele mecanisme incriminate în OVCR sunt
  - compresiunea peretelui venos de
    - artera centrală a retinei, la pacienți cu arterioscleroză (teaca adventiceală comună ateră/venă)
    - lama cribroasă scleralâ, la pacienți cu anomalii congenitale ale discului optic, excavație glaucomatoasă, edem papilar.
  - modificări hemodinamice - circulația încetinită sau turbionară a sângelui predispune la formarea trombusului.
  - modificari ale constituenților sângelui cu hipercoagulabilitate sau creşterea agregării plachetare.
  - modificări ale pereteților vasculari prin leziuni ale endoteliului, vasculite care scad dimensiunea lumenului şi permit fixarea trombusului.

- OVCR se însoțește de: stagnarea sângelui venos în amonte cu
  - creşterea presiunii în rețeaua venoasă
  - insuficiența barierei hematoretiniene prin leziuni ale pereților capilarelor retinei
- toate acestea favorizează dezvoltarea:
  - hemoragiilor
  - edemului retinian
  - exudatelor dure
  - ischemie retiniană cronică prin stagnarea sângelui cu neovascularizația segmentului anterior sau a retinei
- debutul OVCR poate fi brutal sau progresiv cu
  - senzație de începțare intermediară a vederii
  - metamorfopsii scotom +
  - uneori scăderea AV dacă este implicată macula
- simptome
  - înainte de instalarea obstrucției, modificarea tranzitorie a vederii
  - scăderea vederii este în legătură cu extinderea ischemiei
  - cecitatea completă este rară
  - dacă ocluzia este parțială, simptomele sunt mai puțin grave
- semne
  - vene retiniene dilatate, tortuoase
  - hemoragii retiniene superficiale şi profunde în teritoriul venei obstruate
  - hemoragii papilare şi edem papilar lejer sau moderat
  - exudate cotonoase legate de infarctizări ale stratului de fibre nervoase (> 10% şi o zonă întinsă de nonperfuzie capilară la AFG arată existența unei OVCR ischemice)
  - forma ischemică poate avea DPA relativ
  - se poate dezvolta neovascularizație iriană
  - poate apare edem macular care va fi responsabil de scăderea vederii centrale
  - scotom, modificări periferice de CV
  - ERG – reducerea undei B, A
- OVCR afecteaă patul capilar sub două forme
  - ***capilaropatia edematoasă*** care se manifestă prin dilatarea patului capilar şi este provocată de creşterea presiunei venoase a vaselor retiniene inclusiv capilare şi care antrenează o transudație care traversează peretele capilar
  - ***capilaropatie ischemică*** legată de un blocaj al circulației în patul capilar, blocaj responsabil de nonperfuzarea teritoriilor retiniene şi ischemie
  - Între aceste 2 forme nu există totdeauna delimitare clară, deseori forma nonischemică poate deveni cu timpul ischemică

NONISCHEMICĂ (perfuzată) – EDEMATOASĂ	**ISCHEMICĂ (neperfuzată)**
este mai frecventă 70% **AV>1/10 sau relativ consevată (scăderea AV variabil)** **< 10DP de capilare neperfuzate** **obiectiv: vene dilatate, tortuoase, hemoragii superficiale în flacără punctiforme, în pată, fine dispuse până la periferia retinei, hemoragii profunde rare, rar noduli cotonoşi, edem papilar, edem retinian difuz** **DPA absent sau moderat** **AFG difuzie dar o bună perfuzie capilară** **Complicaţii: EMC** **Evoluţie** **- rezoluţie 6-12 luni** **- 16% progresează către forma ischemică** **- 50% se rezolvă complet fără tratament** **prognostic dependent de AV iniţială** **- AV>3/10 – stabilitate** **- AV1/10-2/10 – prognostic variabil** **- AV sub 1/10 prognostic rezervat**	**30%** **>10 DP neperfuzie capilară** **pacienţi în vârstă cu scădere mare de vedere** **debut prin scăderea relativ bruscă a AV** **deficite centrale şi periferice de CV** **DPA marcat sau absolut** **obiectiv: aceleaşi semne ca la forma nonischemică, dar mai severe: hemoragii numeroase, dense cu aspect variabil (flacără punctiforme enorme), exudate albe cotonoase superficiale numeroase, dense, confluente, vene puţin dilatate, neregulate, uneori hemoragii şi exudate peripapilare** **AFG nonperfuzie capilară difuză** **Complicaţii prin neovascularizaţie: glaucom neovascular (de 90 de zile), HV, DR** **Evoluţie** **- rezoluţie în 9-12 luni** **- circulaţie colaterală peripapilară reziduală** **- glioză epimaculară, alterări pigmentare** **- 60% dezvoltă neovascularizaţie iriană şi 33% din ei fac glaucom neovascular (GNV de 90 zile)** **- 10% se combină cu obstrucţie de ram arterial**

OVCR cu capilaropatie non ischemică, edematoasă (mai uşoară)

- simptome
  - debut cu jenă vizuală sau încetarea vederii
  - acuitatea vizuală este relativ conservată – 2/10 sau mai mult
  - deficite de câmp vizual minime - lărgirea petei Mariotte, scotom central
- semne oftalmoscopice:
  - edem papilar
  - edem retinian difuz cu aspect gri-închis al retinei
  - vene dilatate, tortuoase
  - hemoragii superficiale în flacără, fine, paralele cu tractul fibrelor optice dispuse până la periferia retinei
  - hemoragii profunde, rare, cu artere normale şi rari noduli cotonoşi.
- evoluţie favorabilă, fără complicaţii cu rezoluţie în 6-12 luni
- complicaţia majoră a acestei forme este *edemul macular cistoid* cu evoluţie posibilă spre pseudogaură şi gaură macular㠹.
- prognosticul depinde de AV iniţială
  - AV este > sau = cu 3/10 stabilitate
  - AV = 1/10 – 2/10 – prognostic variabil

- AV < 1/10 prognostic rezervat

Forma ischemică a OVR este mai puţin frecventă, dar semnele funcţionale sunt severe

- debut cu scădere importantă, unilaterală a AV
- simptome
  - acuitate vizuală scăzută relativ brusc
  - DPA marcat sau absolut
  - CV
    - deficite centrale de câmp vizual cu scotom absolut
    - deficite periferice
- oftalmoscopic - aceleaşi semne ca în OVCR, dar mai severe
  - hemoragii abundente cu afectarea majoră a patului arterial şi capilar.
  - hemoragii numeroase dense care realizează infarctizarea hemoragică a retinei şi care alterează grav structura retinei
  - hemoragiile au aspecte variabile: în flacără, punctiforme sau enorme.
  - exudate cotonoase albe, superficiale, dense, confluente prin suferința ischemică a fibrelor optice.
  - venele sunt mai puțin dilatate, dar neregulate.
  - arterele sunt modificate, cu strâmtorări extreme filiforme
  - papila este puțin modificată cu marginile nete, uneori acoperite de hemoragii şi exudate peripapilare.
- evoluția
  - rezoluție în 9-12 luni
  - circulație colaterală peripapilară reziduală
  - glioză epiretiniană maculară
  - alterări pigmentare
  - **rubeoza iriană se dezvoltă în 50% în 2-4 luni - Glaucomul de 90 zile**
  - timp de 6 luni pacientul trebuie urmărit cercetând rubeoza iriană şi neovasele din unghi gonioscopic şi efectuată panfotocoagulare retiniană laser urgent în caz de rubeoză
- complicații prin
  - *neovase retiniene*, papilare care dau
    - *hemoragii intravitreene*
    - *decolare de retină prin tracțiune*
  - *neovase iriene* (complicații precoce 6 săptămâni 3 luni) la marginea papilei şi în unghiul iridocornean responsabile de *glaucomul secundar neovascular*.
- prognostic rezervat în ischemia maculară
- explorările paraclinice sunt importante în diagnosticul şi managementuil OVCR sunt angiofluorografia şi electroretinografia.
  - AFG

- permite aprecierea tipului de OVCR (ischemică sau non-ischemică) prin precizarea teritoriilor de ocluzie capilară.
- momentul cel mai bun pentru realizarea AFG este după resorbția hemoragiilor.
- forma nonischemică: segmentare capilară difuză, prelungirea timpului de umplere venoasă
- forma ischemică: lărgirea capilarelor neperfuzate, prelungirea pronunțată a timpului de umplere venoasă
- se poate vizualiza mai bine edemul macular şi la 2-3 luni după accidentul vascular se pot evidenția vasele de neoformație. - AFG este indispensabilă în planificarea terapiei LASER.

- ERG
  - în forma ischemică arată diminuarea undei b şi dispariția potențialelor oscilatorii de pe panta sa ascendentă.
  - aspectul ERG are valoare prognostică, permițând identificarea precoce a cazurilor cu risc crescut de neovascularizație.
- pentru stabilirea etiologiei se utilizează examenele de laborator: hemoleucogramă completă, VSH, glicemie, profil lipidic, coagulograma, fibrinogen, electroforeza proteinelor serice, anticorpii antifosfolipidici,serologie pentru sifilis, teste pentru depistarea colagenozelor, enzima de conversie a angiotensinei (pentru sarcoidoză).

- forme clinice - OVCR prin tromboză venoasă centrală a retinei la nivelul lamina scleralis poate fi:
  - ACUTĂ prezintă:
    - edem retinian
    - necroză focală retiniană şi subretiniană
    - hemoragii intra şi preretiniene
  - CRONICĂ caracterizată prin:
    - hemosideroză
    - dezorganizare a arhitecturii retiniene
    - gliază
    - membrană fibrovasculară preretiniană
- diagnostic diferențial
  - retinopatia diabetică: afecțiune bilaterală, hemoragii în straturile profunde retiniene în punct şi în pată, microanevrisme, exudate dure, modificări venoase şi neovascularizație apar tardiv după ani
  - retinopatia HTA std III, IV – hemoragii numeroase în flacără, exudate moi, edem papilar şi macular, modificări bilaterale; nu se produce scădere mare a AV, poate precede OVR
  - sindromul de ischemie oculară în stenozele carotidei interne, poate semăna cu OVCR, cu vene dilatate, cu calibru neregulat, hemoragii

în flacără în periferia medie, exsudate moi şi se poate complica cu neovascularizaţie dar în general nu există edem papilar sau hemoragii juxtapapilare, iar presiunea în ACR este mult scăzută. DD prin oftalmodinamometrie şi echografie Doppler carotidiană sau oculară

- papilita apare la persoane mai tinere (sub 45 de ani), cu edem papilar unilateral şi hemoragii în flacără juxtapapilar, dar nu există modificări venoase importante iar hemoragiile nu sunt diseminate până în periferie.
- retinopatia din hipervâscozitate: frecvent bilaterală, în mielom multiplu, macroglobulinemia Waldenstrom, limfom, leucemie, anemie severă
- vasculite: sarcoidoză: creşterea ACE, gallium scan – anormal, uveite granulomatoase
- boli reumatologice, pulmonare
- sifilis – RBW – pozitiv
- LES – ANA pozitiv

- tratament:
  - este adesea paleativ
  - consult interdisciplinar pentru tratamentul adecvat al HTA, diabet, boli generale medicale
  - dacă PIO este crescută, tratament cu betablocante şi diuretice
  - antiagregante plachetare, anticoagulante, fibrinolitice cu eficacitate relativă în faza acută
  - în tratamentul OVCR este necesar
    - ➢ reducerea hematocritului la 35-38% prin hemodiluție
    - ➢ tratamentul bolilor subiacente sistemice şi oculare
    - ➢ urmăriri repetate timp de 4 săptămâni până la 8 luni şi apoi la fiecare 3 luni
    - ➢ diagnostic precoce şi tratament prompt
    - ➢ în caz de capilaropatie ischemică, fotocoagularea panretiniană laser va controla riscul complicațiilor neovascularizației; nu există tratament pentru scăderea AV prin ischemie maculară
    - ➢ edemul macular beneficiază de grid laser (laser în rețea)
  - tratament laser în capilaropatia ischemică
    - ➢ fotocoagulare laser panretiniană poate fi necesară pentru a controla riscul neovascularizației; nu există tratament pentru scăderea AV prin ischemie maculară
    - ➢ fotocoagularea panretiniană – urgență în caz de rubeoză iriană
    - ➢ edemul macular beneficiază de grid laser cu spoturi de 100-200μ aplicate în zonele de leakeage identificate la AFG fără

a depăşi zona avasculară foveală intern şi arcadele vasculare extern
- ➢ nu beneficiază de fotocoagulare grid postedem macular la pacienţii în vârstă cu OVCR

- vasodilatatoare, anticoagulante sau trofice vasculare - iar rezultatele sunt adesea dezamăgitoare.
- injecţii intravitreene de corticosteroizi (Triamcinolon acetonid 4mg/0,1ml)
- tratament chirurgical
  - ➢ cateterizarea venei centrale a retinei şi injectarea de activator al plasminogenului tisular, tehnică cunoscută sub acronimul REVS (retinal endovascular surgery).
  - ➢ neurotomia optică radiară.

<u>Ocluzia de ram venos (ORV)</u>

- obstrucţia venoasă de ram se produce la nivelul încrucişării arteriovenoase prin comprimarea de către peretele arterial rigid şi îngroşat.
- Ramurile temporale sunt primele afectate
- simptomatologia este legată de sediul ocluziei:
  - în ocluzia periferică simptomatologia este absentă sau apar scotoame în câmpul vizual - scăderea moderată a AV sau asimptomatică
  - în cazul afectării maculei apar metamorfopsii şi scăderea acuităţii vizuale
- oftalmoscopic :
  - vena obstruată este dilatată, tortuoasă
  - hemoragii superficiale hemoragii în flacără, în pată, punctiforme
  - edem retinian în sector
  - noduli cotonoşi
  - 60% localizate în cadranul superotemporal
- după câteva luni pot rămâne:
  - vene sclerozate
  - exudate dure
  - vase colaterale
  - microanevrisme
  - hemoragii reziduale
- AFG
  - hiperfluorescenţă precoce prin mascaj dată de hemoragii
  - hiperfluorescenţă tardivă prin difuzie
  - orientează tratamentul
- complicaţiile ORV sunt:
  - edem macular
  - neovascularizaţie retiniană

  - membrane epiretiniene
  - alterări ale EPR
- prognostic – la 6 luni 50% din ochi au AV>5/10
- tratament
  - fotocoagulare laser după AFG.
  - edemul macular ischemic nu beneficiază de tratament laser.

Papiloflebita

- debut spre 50 ani cu începțare moderată a vederii mai mult dimineața la sculare
- AV aproximativ 2/10
- DPA absent
- OVCR moderată şi edem papilar turgescent
- prognostic bun chiar în absența tratamentului

Retinopatia venoasă de stază

- sunt OVCR asociate cu afecțiuni ocluzive ale arterei carotidiene
- mai frecvente la 30-40 ani
- 50% din pacienți au diabet, HTA, boli carotidiene, au folosit contraceptive orale pe bază de estrogeni
- simptome
  - tulburarea vederii centrale care se ameliorează în cursul zilei
  - metamorfopsii
  - corpi flotanți
  - 90% cu AV satisfăcătoare (>1/2)
- CV central poate prezenta mici scotoame (decelabile la test Amsler) şi lărgire de pată oarbă
- DPA moderat
- FO
  - vene retiniene dilatate, tortuoase
  - edem papilar
  - hemoragii retiniene
  - discret edem macular
- tratament
  - anticoagulantele nu sunt indicate
  - dacă AV este scăzută unii recomandă corticoizi sistemic în doze descrescătoare (doza inițială 0,5-1mg/kg/zi)

RETINOPATIA DIABETICĂ (RD)

- RD este o afecțiune metabolică caracterizată prin hiperglicemie cu variații severe ale acesteia secundar diminuării eficienței insulinei endogene.
- RD este cea mai frecventă boală vasculară a retinei

- RD este principala cauză de orbire la pacienții diabetici între 20-65 ani.
- prevalența tuturor tipurilor de RD creşte cu durata diabetului şi cu vârsta. RD apare rar
- la copii sub 10 ani, indiferent de durata diabetului; după pubertate, riscul de apariție al RD creşte.
- durata diabetului e asociată cu o creştere a prevalenței RD atât în diabetul zaharat insulinodependent (DZID) cât şi în diabetul zaharat non-insulinodependent (DZNID).
    - la pacienții cu DZID retinopatia este în general absentă în primii 5 ani.
    - la pacienții cu DZNID, retinopatia poate fi prezentă în momentul diagnosticului sau în primii ani (3-4%), dar prevalența sa după 5 ani este mai redusă comparativ cu DZID.
- etiopatogenia RD este legată de
    - ocluzia microvasculară care produce modificări patologice vasculare cu:
        - pierderea pericitelor
        - îngroşarea membranei bazale
        - proliferarea celulelor endoteliale
        - agresivitate plachetară crescută
        - aceste modificări produc ischemie retiniană cu anomalii microvasculare intraretiniene şi neovascularizație
    - difuzia microvasculară prin ruptura barierei hematoretiniene interne generează
        - edem retinian difuz produs prin difuzie capilară extensivă
        - edem retinian localizat şi depozite de exudate dure prin difuzie focală
        - şunturi arteriovenoase cu anomalii microvasculare retiniene
        - microanevrisme
        - neovascularizatie
        - hemoragii
- **Retinopatia diabetică este o microangiopatie oculară** ce afectează arteriolele precapilare, capilarele, venulele, şi în mai mică măsură vasele retiniene mai mari.
- Proliferarea fibrovasculară depăşeşte suprafața retinei, invadând hialoida posterioară.
- Vitreoretinopatia proliferativă diabetică produce complicații devastatoare:
    - vasele de neoformație nu sunt etanşe şi sângerează producând hemoragii preretiniene sau vitreene.
    - țesutul fibrovascular se contractă exercitând tracțiuni asupra retinei producând dezlipire de retină prin tracțiune sau regmatogenă (dacă tracțiunea produce o ruptură retiniană).
    - ischemia retiniană duce la neovascularizație iriană cu apariția glaucomului secundar neovascular.

  - fiecare din aceste complicații poate duce la pierderea vederii şi în multe cazuri ele coexistă îngreunând tratamentul şi întunecând prognosticul RD.
- După 20 de ani de diabet, 90% din pacienții cu diabet zaharat insulinodependent şi 60% cu DZ insulinoindepenent prezintă un grad de retinopatie diabetică
  - leziunile oculare evoluează diferențiat
  - în timp este posibilă progresia RD neproliferante şi conversia către forma proliferativă şi apariția edemului macular
  - controlul intensiv al glicemiei este asociat cu un risc mai mic de apariție a RD şi cu o progresiune scăzută a RD existente atât la pacientții cu DZ insulinodependent cât şi la cei cu DZ non-insulinodependent.
- Factori de risc
  - vechimea diabetului
  - control metabolic deficitar
  - sarcina
  - HTA
  - nefropatie asociată
  - obezitate
  - hipelipidemie
  - creşterea nivelului Hb glicozilate
- Din punct de vedere clinic RD se clasifică în
  - RD neproliferativă RDNP – stadiu precoce
  - RD proliferativă RDP – stadiu avansat
- Apariția complicațiilor: hemoragie vitreeană, decolare de retină, rubeoză iriană, glaucom secundar, semnalează trecerea în faza de oftalmopatie diabetică avansată
- Edemul macular poat fi prezent în orice stadiul al RD
- **Leziunea inițială a RD, microangiopatia atinge deci capilarele – arteriole şi venule sub forma unei vasodilatații cu hiperpermeabilitate capilară şi obstrucție capilară care generează edemul retinian şi ischemia retiniană.**

Retinopatia diabetică edematoasă - traduce hiperpermeabilitatea capilară.

- simptome
  - asimptomatic
  - scădere mică AV şi/sau metamorfopsii dacă există edem macular
- oftalmoscopic
  - ***Micro-anevrisme sau ectazii*** ale peretelui capilar.
    - diametrul lor este între 10-100 microni (cele medii de 30 microni sunt perceptibile la oftalmoscop).
    - mici pete roşi, dincolo de limitanta internă a retinei, bordând zonele de ocluzie capilară.
    - sunt localizate în stratul nuclear intern

- AFG: hiperfluorescență punctiformă precoce urmată de difuzie

- ***Exudate dure-***
  - acumulări extracelulare de lipide intraretiniene, localizate în stratul plexiform extern
  - mici pete albe, gălbui, profunde, distribuite la întâmplare sau în coroană (exudate circinate)
  - AFG: hipofluorescență prin mascaj

- ***Edemul intraretinian***
  - este localizat între stratul plexiform extern şi stratul nuclear intern
  - îngroşarea retinei, localizată la nivelul maculei
  - AFG: hiperfluorescență tardivă difuză prin difuziune din capilarele retinei

- ***Hemoragii intraretiniene***
  - originea lor este în terminațiile venoase ale capilarelor
  - pot fi secundare rupturii microanevrismelor, alterării peretelui capilarelor şi venulelor.
  - localizate în straturile medii ale retinei, sunt de formă variabilă, punctifome sau în pată, în flacără, în stea şi predomină la polul posterior.
  - AFG: hipofluorescență prin mascaj

- ***Hemoragii în stratul fibrelor nervoase retiniene***
  - originea lor este în arteriolele precapilare superficiale
  - pot fi în flacără
  - AFG: hipofluorecență prin mascaj

Retinopatia diabetică ischemică se manifestă oftalmoscopic în stadiul preproliferativ sau proliferativ.

- În **stadiul preproliferativ** semnele de ischemie retiniană sunt:
  - ***noduli cotonoşi***
    - mici pete albe, superficiale în polul posterior.
    - prezența lor în număr mare, indică evoluția rapid progresivă a RD şi riscul major al neovascularizației.
    - AFG hipofluorescență focală prin mascaj asociată cu nonperfuzie capilară adiacentă
  - ***anomalii microvasculare intraretiniene*** care corespund dilatațiilor capilare telangiectatice şi apar ca nişte şunturi
    - vase fine între aretriole şi venule
    - AFG: hiperfluorescență focală asociată cu ocluzie capilară adiacentă, fără difuzie

- ***modificări de calibru ale tractului venos*** cu dilatație venoasă cu segmentări, bucle venoase în zonele de non-perfuzie capilară retiniană care survin prin hipoxia severă şi difuză.
- ***subțierea şi obliterări ale arteriolelor***
- ***ocluzii capilare*** întinse

Extensia zonelor ischemice retiniene hipoxice provoacă apariția neovaselor printr-un factor angiogenic sau vasoproliferativ. Neovascularizația este localizată la retină, papilă, iris.

- ***Neovascularizația retiniană*** - debutează într-o zonă de retină perfuzată situată în spatele zonei de non-perfuzie capilară.
- ***Neovasele papilare*** pot fi epipapilare (în aria papilară), peripapilare, papilovitreene. Neovascularizația papilară este semn de gravitate al RD proliferante.
- ***Neovascularizația iriană*** este mai tardivă şi se dezvoltă inițial la marginea pupilei, dar poate avansa către unghiul iridocornean.

În RD pot fi forme mixte în care în grade diferite sunt asociate semne ischemice şi edematoase.

Retinopatia floridă cu capilaropatie ischemică acută, caracterizată prin instalarea rapidă şi gravă a neovascularizației este rarisimă (1%) şi survine la pacienții tineri cu diabet insulino-dependent dezechilibrat, evoluând de mulți ani. Prognosticul său este sever în absența tratamentului (echilibrarea diabetului şi fotocoagularea panretiniană).

Capilaropatia edematoasă acută apare la tineri diabetici, insulino-dependenți tratați, cu ciclul glicemic perturbat. Se manifestă prin scăderea acuității vizuale progresiv şi se caracterizează prin edem papilar şi peripapilar, asociat eventual cu edem macular, hemoragii şi exudate.

- În funcție de modificările clinice, paraclinice şi posibilitățile terapeutice, RD este:
  - RD neproliferativă – uşoară, moderată cu manifestările clinice ale RD edematoase
  - RD preproliferativă – RD neproliferativă severă cu manifestările RD ischemice
  - RD proliferativă complicată cu:
    - hemoragii intravitreene şi retrohialoidiene
    - DR tracțională
    - membrană fibrovasculară

Modificări retiniene în RD după Diabetic Retinopathy Study

Tip RD	Stadiul retinopatiei	Modificări retiniene
RD neproliferativă	**Uşoară**	**cel puţin un microanevrism, hemoragie retiniană, exudat dur**
	Moderată	**- anomalii vasculare intraretiniene în cele 4 cadrane ale retinei - hemoragii moderate în 2,3 cadrane - dilataţii venoase sub formă de mărgele într-un cadran**
RD preproliferativă	**RD neproliferativă severă - anomalii microvasculare intraretiniene - hemoragii moderate în 4 cadrane - dilatări venoase sub formă de "mărgele" într-un cadran**	
RD proliferativă	**Uşoară**	**neovase, dar nu în disc <0,5 DP în 4 cadrane**
	Moderată	**- neovase >/= 0,5 DP in unul/ mai multe cadrane - neovascularizaţia papilei**
	Risc înalt	**- NVD> 0,3DP - hemoragii vitreene - orice tip de neovascularizaţie**
	Rubeoza iriană	**neovase iriene, risc de glaucom secundar cu unghi îngust**

RD neproliferativă (background) uşoară, moderată cu manifestările retinopatiei exudative

- microanevrisme localizate în stratul nuclear sunt primele leziuni
  - pete mici, punctiforme, roşii, rotunde, frecvent temporal de fovee
  - când sunt umplute cu sânge nu pot fi deosebite de hemoragii
  - AFG – hiperfluorescenţă punctiformă precoce urmată de difuzie
- exudate dure – localizate în stratul plexiform
  - leziuni gălbui, ceroase
  - cu margini relativ distincte localizate în polul posterior în inel
  - în centrul exudatelor dure sunt microanevrisme care cu timpul cresc şi pot atinge foveea
  - AFG – hipofluorescenţă prin mascaj
- edem retinian localizat iniţial în afara stratului plexiform şi înăuntrul stratului nuclear pentru ca mai târziu să invadeze stratul plexiform eventual stratul fibrelor nervoase, cu îngroşarea edematoasă a retinei.
  - acumularea de lichid în fovee dezvoltă spaţii cistoide
  - AFG – hiperfluorescenţă târzie, difuză dată de difuzia în capilarele retiniene

- hemoragii intraretiniene punctiforme şi în pete
  - de la vene şi capilare
  - sunt localizate în straturile medii ale retinei
  - AFG - hipofluorescenţă prin mascaj
- hemoragii în straturile fibrelor nervoase retiniene
  - îşi au originea în arteriolele precapilare superficiale
  - sunt în flacără
  - AFG – hipofluorescenţă prin mascaj
- tratament
  - fotocoagulare laser
  - control periodic oftalmologic
  - controlul glicemiei
  - AFG
- diagnostic diferenţial
  - drusen macular
    - bilateral – pete gălbui
    - diferenţa – nu sunt aranjate în inel şi nu se însoţesc de microanevrisme, hemoragii
  - retinopatia HTA
    - edem retinian bilateral, exudate dure, hemoragii
    - diferenţă – exudatele dure sunt în maculă în formă de stea
  - OVR veche
    - exudate dure, edem retinian, microanevrisme, hemoragii
    - diferenţă – unilateral
  - macroanevrisme arteră retiniană
    - exudate dure, edem retinian, leziuni microvasculare
    - diferenţă – unilateral 90% hemoragii localizaze

Retinopatia diabetică preproliferativă (RDPP)- este RD neproliferativă severă corespunde retinopatiei ischemice

- RDPP reprezintă un număr mare de leziuni cu progresie variabilă însoţite uneori de complicaţii.
- semne
  - noduli cotonoşi prin ocluzia arteriolelor precapilare
    - sunt mici, albicioşi, situaţi sub vase
    - AFG – hipofluorescenţă focală asociată cu arii adiacente de nonperfuzie capilară
  - anomalii microvasculare intraretiniene sunt fine vase între arteriole şi venule localizate la încrucişările vaselor retiniene
    - AFG – hiperfluorescenţă focală asociaă cu o ocluzie capilară fără difuzie
  - modificări venoase – dilatări vene, întecuire, anse sau segmentare
  - modificări arteriale cu îngustarea şi obliterarea ramurilor arteriale retiniene

- hemoragii după infarctizări retiniene localizate în straturile medii ale retinei

- evoluţie – evoluează către forma proliferativă cu creşterea numărului de exudate cotonoase şi neovascularizaţie
- acest stadiu predispune la complicaţii
- tratament – fotocoagulare

Maculopatia diabetică

- poate fi prezentă în orice stadiul al RD
- **creşterea edemului macular, a exudatelor dure şi a ischemiei interesând foveea constituie maculopatia diabetică – cauza cea mai frecventă de pierdere a vederii la pacienţii diabetici.**
- **Maculopatia exudativă, edematoasă (ME)**
  - simptome
    - ➢ metamorfopsii
    - ➢ pierderea vederii centrale
  - semne
    - ➢ edem macular cu pierderea reflexului foveolar
    - ➢ fără tratament evoluează spre edem macular cistoid cu degenerescenţă maculară cistoidă, pseudogaură maculară, decolare seroasă a neuroepiteliului

Maculopatia exudativă edematoasă focală	**Maculopatia exudativă edematoasă difuză**
- microanevrisme perimacular **- îngroşare foveală focală** **- zonă circumscrisă asociată cu un inel complet sau incomplet de exudate dure perifoveal (AV bună)** **- după câţiva ani formarea unui inel larg de exudate dure temporal de fovee** **- AFG – hiperfluorescenţă focală tardivă în reţea şi perfuzie maculară bună** **- tratament – fotocoagularea microanevrismelor şi a leziunilor microvasculare (după aproximativ 7 luni este posibilă rezorbţia exudatelor)**	**- îngroşare foveală difuză însoţită de modificări cistoide (uneori foveea nu poate fi identificată din cauza obliterării prin edem)** **- AFG – hiperfluorescenţă difuză tardivă, poate da aspect de petală de floare** **- tratament – fotocoagulare în grilaj a retinei îngroşate**

- **Maculopatia ischemică (MI)**
  - RD ischemică cu fovee relativ normală evoluează prin neovascularizaţie sau proliferare neovasculară
  - Proliferarea neovasculară preretiniană şi papilară se complică cu hemoragie vitreeană, DR prin tracţiune şi glaucom secundar neovascular 5%

- MI este secundară zonelor de nonperfuzie, este foarte gravă şi responsabilă de pierderea vederii centrale când este fără posibilități terapeutice
- MI cuprinde în funcție de stadiul de evoluție al RD 2 forme
  - ➢ Maculopatie ischemică cu lărgirea zonei avasculare foveale produsă de ocluzia capilară
  - ➢ Edem macular semnificativ clinic caracterizat prin
    - □ edem retinian la mai puțin de 500micrometri de fovee
    - □ exudate dure la mai puțin de 500 micrometri de centrul foveei asociat cu edem adiacent
    - □ edem retinian de 1 DP sau mai mare 1500 μm, sub 1 DP de centrul foveei
    - □ AFG arată nonperfuzie capilară foveolară

- **Maculopatie mixtă** – se caracterizează combinație edem macular difuz şi ischemie

RD proliferativă

- afectează 5-10% din populația diabetică. Riscul RDP şi incidența cresc la 60% după 30 ani.
- neovascularizația capului NO – neovascularizație prepapilară sau/şi în lungul vaselor mari – NV extrapapilară, astfel că o mare suprafață de retină este neperfuzată (absența membranei limitante interne la capul NO explică localizarea neovascularizației la acest nivel)
- noile vase sunt proliferări endoteliale localizate frecvent la vene în retină şi cortexul vitrosului posterior pe care-l folosesc pentru creştere
- rețea fibrovasculară proliferativă între MLI şi vitros de care este aderentă
- rezultă o aderență puternică a proliferării fibrovasculare de cortexul vitrean, cu tracțiunea lui şi prin contracție vitrosul produce ridicarea vaselor deasupra planului retinian
- țesutul fibrovascular continuă să prolifereze în lungul suprafeței posterioare a vitrosului parțial detaşat putându-se produce hemoragii
- gradual componenta fibroasă creşte şi descreşte componenta vasculară a proliferării, vasele neperfuzate proliferează
- severitatea neovascularizației este determinată de extinderea ariilor de neovase, de ridicarea sau nu a neovaselor pentru că cele elevate răspund mai puțin la tratament
- fibroza asociată neovascuzlarizației creşte riscul de tracțiune retiniană cu dezvoltarea DR tracționale
- hemoragiile preretiniene şi/sau vitreene aduc un factor important de scădere a vederii
- Evaluare clinică
  - **Neovascularizație prepapilară (NVP)**
    - ➢ severitate medie – dacă este sub 1/3 din suprafața papilară

  - ➢ severitate mare dacă este peste 1/3 din suprafața papilară
- **Neovascularizație extrapapilară (NVEP)**
  - ➢ severitate medie dacă este inferior unei jumătăți din suprafața papilei
  - ➢ severitate mare dacă este egală sau superioară cu jumătate din suprafața papilei

- Factori de risc pentru degradarea vizuală severă în 2 ani fără tratament
  - NVP medie cu hemoragii – risc 26% fără tratament, 4% după tratament
  - NVP severă fără hemoragii – risc 26% fără tratament, 9% după tratament
  - NVP severă cu hemoragii – risc 36% fără tratament, 20% cu tratament
  - NVEP cu hemoragii – risc 30% fără tratament, 7% după tratament
- Tratament fotocoagulator - laser panretinian care induce involuția noilor vase prevenind HV recurente
  - impact moderat durată 0,05 – 0,10 la o intensitate care să producă un spot cu dimensiuni cu lentila Goldman 500μm, lentila panfunduscopică 200-300μm
  - aplicații 2000-3000 impacte în polul posterior pentru a acoperi toată retina periferică
  - semne de involuție
    - ➢ regresia neovaselor
    - ➢ diminuarea dilatațiilor venoase
    - ➢ rezorbția hemoragiilor şi a palorii papilare

RD proliferantă complicată

Complicațiile RD

- **hemoragii**
  - sunt cele mai frecvente
  - sunt hemoragii intravitreene, retrohialoidiene (preretiniene) sau ambele
  - pot pătrunde în vitros şi se pot complica cu HV
- **membrană fibrovasculară**
  - tracțiunile vitreoretiniene dezvoltă DR prin forțe
    - ➢ tangențiale (suprafață) produse prin contracția membranei fibrovasculare epiretiniene şi distorsia retinei vasculare
    - ➢ tracționale „în punte”
  - semne ale tracțiunii vitreoretiniene
    - ➢ RD are o configurație concavă cu tracțiunea vitreoretiniană
    - ➢ RD uşor extinsă spre ecuator
    - ➢ mobilitatea retiniană extrem de redusă, ruptură retiniană absentă

- ➢ se poate produce: retinoschizis, ruptură retiniană, DR tracțională

- **detaşare tracțională a retinei** produsă prin contracția progresivă a membranei fibrovasculare în zona adeziunii vitreoretiniene
- membrane opace la suprafața posterioară a detaşării hialoidei superior, inferior de arcadele temporale; membranele pot fi localizate macular şi atunci scad AV mult.
- **rubeoză iriană prin neovascularizație**
- **proliferare fibrovasculară hialoidiană**
- **edem macular** refractar nerezolvat cu laser produce tracțiune şi necesită vitrectomie.
- RD şi stadiile diferite de evoluție sunt diagnosticate prin:
  - oftalmoscopie şi evaluare prin fotografii stereoscopice ale FO
  - AFG este utilizată pentru oportunitatea tratamentului laser
  - Rubeoza iriană este confirmată prin examen biomicroscopic şi gonioscopie
  - OCT (tomografia în coerență optică) poate diagnostica edemul macular, maculopatia cistoidă şi exudatele dure
- pot fi tratatate prin fotocoagulare laser, dar de cele mai multe ori cu insucces sau inadecvat)

Diagnosticul diferențial trebuie să excludă alte afecțiuni vasculare retiniene care dau semne comune.

- RDNP
  - ocluzia de venă centrală a retinei - care este unilaterală, cu hemoragii în flacără numeroase, fără exsudate dure
  - sindromul de ischemie oculară adesea unilateral, fără exsudate dure şi cu tensiune mică în artera centrală a retinei
  - retinopatia hipertensivă - cu hemoragii în flacără abundente şi îngustarea arteriolelor retiniene; uneori retinopatia hipertensivă poate coexista cu cea diabetică
  - afectarea retiniană din vasculite, colagenoze.
- RDP :
  - ocluzia venoasă retiniană tardivă cu neovascularizație
  - retinopatia din boli hematologice (drepanocitoză)
  - sindromul de ischemie oculară în stadiu avansat, cu neovascularizație retiniană sau a segmentului anterior.
  - sarcoidoză

Profilaxia se face numai prin examinare oftalmologică regulată, altfel există risc major de orbire la pacienții cu RD.

- examinare oftalmologică în momentul diagnosticării bolii, urmate de examen anual sau chiar mai des dacă RD are o evoluție progresivă

- controlul optim al glicemiei poate preveni sau întârzia apariția retinopatiei
- tratamentul corect al HTA

Urgențe în RD

- RD neproliferantă severă
- Maculopatie acută
- RD proliferantă necomplicată
- RD proliferantă complicată – HV, rubeoză, DR

RD se poate produce şi poate evolua chiar cu o terapie optimă.

Tratamentul RD este individualizat în funcție de stadiul evolutiv şi al particularităților pacientului: factori de risc, boli asociate

- Ochiul diabetic trebuie examinat:
  - înainte de midriază la biomicroscop pentru a identifica neovasele iriene; dacă sunt prezente trebuie efectuată gonioscopia
  - examenul retinei se va efectua după dilatarea pupilei folosind:
  - biomicroscop cu lentilă 90D
  - oftalmoscopia indirectă
  - fotografia suprafeței retiniene documentează progresia sau regresia retinopatiei în funcție de tratamentul aplicat
  - AFG evidențiază zonele de leakage şi de ischemie şi confirmă prezența neovascularizației retiniene sau discale
  - OCT evidențiază edemul retinian
- ***Control şi supraveghere medicală oculară - American Academy of Ophthalmology recomandă:***
  - retina normală sau microanevrisme puține – examinare anuală, control strict al glicemiei
  - RD neproliferativă uşoară, hemoragii şi microanevrisme fără edem macular sau exudate – examinare la fiecare 9 luni, control strict al glicemiei
  - RD neproliferativă moderată hemoragii şi exudate în toate câmpurile retiniene, anomalii microvasculare intraretiniene şi exudate moi – control la 6 luni, control metabolic strict
  - RD neproliferativă severă cu una sau mai multe: hemoragii intraretiniene extinse, numeroase şi microanevrisme, anomalii intravasculare retiniene moderate, anomalii venoase – examinare la 4 luni
  - edem macular în orice stadiu – examinare la 3-4 luni, fotocoagulare laser în edem macular semnificativ
- ***Tratamentul medical*** al RD necesită
  - echilibrarea strictă a metabolismului glucidelor (diminuarea importantă a glicemiei poate antrena o agravare tranzitorie a leziunilor ischemice) – controlul glicemiei poate limita evoluția retinopatiei

- tratamentul factorilor de risc asociați: HTA, dislipidemia
- tratament cu reglatoare ale microcirculației: Tanakan
- antitrombotice
- antioxidanți: vitamina C, E
- tratamentul glaucomului secundar neovascular cu betablocante, inhibitori de anhidraza carbonică, prostaglandine
- controlul anemiei şi al hipoproteinemiei asociate
- steroizi intravitrean – reduc edemul macular diabetic, folosindu-se: fluocinolon acetonid intravitreean implant/ triamcinolon injecții intravitreene 2-4mg

- ***Tratamentul fotocoagulator*** *Fotocoagularea laser este metoda terapeutică de elecție indispensabilă a RD prin care se vor fotocoagula confluent toate zonele de non perfuzie pentru că teritoriile ischemice sunt responsabile de proliferare.*
  - în edem macular poate ameliora vederea
  - reduce riscul dezvoltării RDP
  - fotocoagularea poate fi
    - localizată (de exemplu în caz de edem macular semnificativ)
    - pe toată suprafața retinei (exceptând regiunea cuprinsă între arcadele vasculare temporale – panfotocoagulare)
  - se utilizează
    - laserul cu Argon
    - laser Yag-Nd dublat în frecvență.
    - laserul cu Kripton sau cu diodă dacă există cataractă sau hemoragie vitreeană care împiedică tratamentul cu laser Argon.
    - efectul laser utilizat în fotocoagularea retinei este cel termic.
    - impactele laser produc arsuri care distrug teritoriile retiniene ischemice, inhibând astfel procesul de neovascularizație.
  - *Panfotocoagularea*
    - reduce cu 50% incidența scăderii AV la ochii cu neovascularizație a discului optic şi a zonelor învecinate în limita a 1DP şi în cazurile cu NV în afara discului asociată cu hemoragie vitreeană
    - arsurile laser sunt aplicate într-o arie situată la 2-3 DP de centrul maculei extinzându-se periferic spre ecuator; primul este tratat cadranul temporal
    - panfotocoagularea produce distrucția ischemiei retiniene care este responsabilă de producerea de factori vasoformatori
    - **obiectivul panfotocoagulării este regresia neovascularizației şi prevenirea producerii sale în viitor.**
    - panfotocoagularea este indicată în
      - NVD mai mare de 1/3 din suprafața discului optic

- NVD de diverse grade asociată cu hemoragie preretiniană sau vitreeană
- neovascularizația segmentului anterior (iris, unghi camerular)

➢ PFC completă include 1200 sau mai multe impacte de 500µm separate de intervale libere de 250µm cu durata de 0,1 secunde, cu divizarea tratamentului în două sau mai multe şedinţe

➢ se evită zonele de proliferare vasculară, de tracțiune, de DR tracțională

➢ chiar dacă se produce regresia neovaselor pot continua episoade de contractură fibrovasculară cu risc de hemoragie vitreaană recurentă şi DR prin tracțiune sau regmatogenă

➢ efecte secundare ale PFC

- scăderea vederii nocturne
- scăderea simțului cromatic
- scăderea vederii periferice
- scăderea AV centrale (1-2 rânduri)
- pierdera temporară a acomodației
- începțarea vederii
- fotopsii
- edem macular prezent înainte de PFC se poate agrava

- Tratamentul edemului macular clinic semnificativ
  - reduce riscul de scădere a vederii şi poate produce chiar îmbunătățirea sa.
  - edemul macular produs prin creşterea permeabilității vasculare beneficiază de tratamentul laser mai mult decât maculopatia ischemică.
  - aplicațiile laser în vecinătatea maculei sunt ghidate de AFG
  - tratamentul poate fi
    - ➢ focal cu laser argon - când există o zonă de difuziune bine delimitată
    - ➢ în grilă - când edemul este difuz.

Tratament laser focal

- parametrii utilizați:
  - ➢ spot de 50-100 µm
  - ➢ durata de 0.1-0,05 secunde
  - ➢ putere de 500-750 mW (reglată după un efect vizibil – modificarea culorii microanevrismului sau albirea discretă a retinei)
  - ➢ spoturile distanțate între ele cu intervale de diametrul unui spot
  - ➢ rezorbţia exudatelor dure după mai multe săptămâni

  - ➢ şedinţe repetate pe perioade lungi (luni) cu supraveghere clinică
- EMSC asimptomatic prezintă dificultăţi în indicaţia tratamentului de fotocoagulare
- efecte adverse ale FC pentru edem macular sunt:
  - ➢ scotoame în CV
  - ➢ fotocoagulare fovee (incident grav)
- FC focală trebuie aplicată înainte de PFC
- trebuie tratat edemul macular înainte de tratamentul chirurgical, pentru că există potenţial de progresie a RD după operaţie
- în diabetul cu risc crescut trebuie fotocoagulate laser toate teritoriile neperfuzate, sau prost perfuzate, tratându-se periferia retinei până la ora serata pentru că pot apare glaucoame neovasculare catastrofice la diabetici uneori printr-o bandă foarte mică de retină netratată.

Tratament laser grid

- impactele laser sunt:
  - ➢ de intensitate mai scăzută
  - ➢ se aplică în zonele de îngroşare difuză situate la mai mult de 500µm de centrul foveei şi la 500µm de marginea temporală a papilei
- rezultatele tratamentului laser focal, grid
  - ➢ AV stabilă 70%
  - ➢ ameliorare 15%
  - ➢ degradarea AV 15%
- factori de prognostic rezervat
  - ➢ exudatele dure localizate macular
  - ➢ EMC
  - ➢ maculopatie mixtă edem şi ischemie
  - ➢ retinopatie diabetică severă în momentul diagnosticului pozitiv
- rar fotocoagularea poate antrena complicaţii grave:
  - ➢ neovascularizaţie subretiniană în care este incriminată o eroare de dozaj.
  - ➢ edemul macular cistoid; poate agrava un edem macular preexistent sau se poate asocia cu o decolare seroasă a neuroepiteliului.

- ***Tratament chirurgical - Vitrectomia*** este necesară datorită complicaţiilor secundare ale retinopatiei proliferante neovasculare.
  - VITRECTOMIA în RD este indicată în:
    - ➢ hemoragie vitreană masivă persistentă
    - ➢ dezlipire de retină prin tracţiune care afectează macula
    - ➢ dezlipire de retină combinată prin tracţiune şi regmatogenă
  - alte indicaţii ale vitrectomiei la diabetic includ:
    - ➢ proliferare fibrovasculară severă

- proliferare fibrovasculară la nivelul hialoidei anterioare
- glaucom cu celule fantomă
- neovascularizația segmentului anterior şi medii opace
- edem macular asociat cu contracția vitrosului premacular
- hemoragie subhialoidiană densă
- cataractă şi hemoragie vitreeană care împiedică vizualizarea segmentului posterior

- vitrectomia se realizează prin incizii în pars plana şi constă în tăierea şi aspirarea corpului vitros urmată de secționarea membranelor de proliferare fibroasă şi de reaplicare a retinei dezlipite. La sfârşitul vitrectomiei la ochiul diabetic se realizează de obicei şi panfotocoagulare cu endolaserul.
- circumstanțele care duc la vitrectomie:
  - pacienții cu retinopatie proliferantă sau ocluzie venoasă retiniană cu complicații secundare care nu au fost supuşi la fotocoagulare;
  - retinopatia proliferantă a fost tratată anterior prin fotocoagulare, dar complicațiile oculare necesită indicația de vitrectomie; în acest grup se subdivid pacienții la care:
    - fotocoagularea teritoriilor retiniene hipoxice este incompletă şi neovasele persistă, fotocoagularea foarte întinsă sau foarte limitată în vecinătatea polului posterior a lăsat persistenta unor largi teritorii de ocluzie capilară sau prin slaba cooperare a pacientului fotocoagularea nu a putut fi finalizată sau a apărut hemarogie masivă în vitros;
    - fotocoagularea panretiniana a fost completă, neovasele au dispărut dar brutal apare o hemarogie masivă în vitros.
- la pacienții cu retinopatie proliferantă neovasculară vitrectomia este indicată în hemoragii vitreene şi DR.
- dacă vitrectomia a reuşit să elibereze tracțiunile vitreene şi să asigure ablația completă a hialoidei posterioare până la baza vitrosului, atunci vitrectomia va avea un efect favorabil pe evoluția ulterioară a retinopatiei proliferante.
- fotocoagularea după vitrectomie ar evita recidivele de proliferare neovasculară la nivelul fundului de ochi dar ar preveni şi dezvoltarea sau agravarea unei rubeoze iriene şi apariția unui glaucom neovascular.
- vitrectomia trebuie să fie folosită cu mult discernământ în retinopatia proliferantă şi aceasta este posibil dacă se foloseşte o fotocoagulare corectă care să nu lase netratată nici o zonă de ocluzie capilară retiniană
- factori de prognostic favorabil

B.C.U. „M. EMINESCU" IAŞI

  - funcție vizuală preoperatorie bună
  - vârsta sub 40 ani
  - absența rubeozei şi a glaucomului preoperator
- Diabetic Retinopathy Vitrectomy Study arată că pacienții cu diabet tip I cu hemoragie vitreană recentă ar putea recupera vederea dacă vitrectomia se practică precoce (în primele 6 luni); pacienții cu DZ tip II nu au aceleaşi beneficii.
- complicații
  - progresia rubeozei iriene (în ochii cu DR totală incidența rubeozisului este 100%)
  - cataracta – care poate fi şi progresia opacităților cristaliniene preexistente traumatismului chirurgical
  - glaucom secundar neovascular sau prin „celule fantomă"(hematii)
  - HV recurentă produsă de o nouă proliferare fibrovasculară
  - DR produsă prin complicații postoperatorii
  - tracțiunea bazei vitrosului
  - producerea unei rupturi (cu cuțitul sau alte instrumente) şi care favorizează mai târziu dezvoltarea unei noi proliferări fibrovasculare

MODIFICĂRILE FO ÎN HTA

- Reprezintă modificările vasculare care se produc la pacienți cu hipertensiune arterială sistemică
- Modificările vasculare din HTA afectează toate organele, dar sunt vizibile prin examinare directă la nivelul retinei. Ele sunt prezente în HTA esențială şi în cea secundară din afecțiuni renale, endocrine, eclampsie.
- Patogenia retinopatiei hipertensive este legată de 3 factori
  - vasoconstricția care este în relație cu severitatea hipertensiunii
    - ea este pură la pacienții tineri, dar poate fi afectată la pacienți bătrâni prin scleroza de involuție preexistentă
  - modificările aterosclerotice care se manifestă prin
    - schimbarea reflexului arteriolar
    - subțierea peretelui vascular şi modificările arteriovenoase la încrucişare, ruptură vasculară, toate în funcție de durata hipertensiunii
    - creşterea permeabilității vasculare prin hipoxie cu producerea de hemoragii, exudate, edem retinian focal
- Modificările oftalmoscopice în HTA sunt bilaterale şi trebuie diferențiate semnele de arterioscleroză retiniană de semnele de retinopatie hipertensivă.
- ***Semnele arteriosclerozei retiniene*** apar sistematic la pacienții în jurul vârstei de 60 de ani şi sunt reprezentate de:

- diminuarea calibrului arterial care poate fi difuz, generalizat, sau uneori localizat şi segmentar cu aspect moniliform sau filiform;
- modificarea reflexului arterial parietal cu reflex metalic. Arterele au o coloraţie galben portocalie în "fir de cupru" sau “fir de argint” în arterioscleroza severă;
- modificarea traiectului arteriolar cu arteriole rectilinii, rigide, alungite, sinuoase;
- semnele de încrucişare – (încrucişarea arterio-venoasă normală nu se însoţeşte de schimbări de calibru) cu modificări la nivelul încrucişării

- Modificările la nivelul încrucişării arterio-venoase apar datorită tecii adventiciale comune pentru arteră şi venă. Artera cu perete rigid determină compresiunea venei ducând la modificări ale acesteia. Modificările de la nivelul încrucişării arterio-venoase constituie semnul Salus-gunn care prezintă trei stadii:
  - stadiul I – îngustarea calibrului venos la nivelul încrucişării
  - stadiul II – îngustarea calibrului la încrucişare şi devierea vasului cu dilatarea acestuia în amonte de încrucişare
  - stadiul III – de pretromboză cu apariţia de mici hemoragii la nivelul zonei de încrucişare
- **Semnele de arterioscleroză sunt ireversibile şi nu dispar prin tratamentul hipertensiunii arteriale**
- ***Semnele retinopatiei hipertensive*** sunt:
  - *înainte de ruptura barierei hematoretiniene*
    - vasoconstrucţie arterială segmentară, unică sau multiplă care poate dispare la normalizarea presiunii arteriale la tineri;
    - vasodilataţia arterială pasivă la persistenţa hipertensiunii arteriale.
  - *după ruperea barierei hemato-retiniene*
    - hemoragii care apar prin alterarea severă a peretelui vaselor arteriale, prin extravazarea elementelor figurate ale sângelui. Ele sunt multiple, superficiale, liniare, în flacără, situate în stratul fibrelor nervoase. Uneori hemoragiile sunt profunde mai dense, rotunde şi atunci traduc o ischemie retiniană. La scăderea terapeutică a HTA hemoragiile dispar în câteva săptămâni.
    - noduli cotonoşi (exudate moi, noduli disorici) traduc o decompensare a sistemului arteriolar. Sunt mici noduli albi, strălucitori cu margini flou, superficiali, în vecinătatea zonelor de ischemie, lângă vase. Ei sunt localizaţi în polul posterior şi respectă macula. Ei dispar în 1-3 luni fără a lăsa cicatrici. Ei pot fi găsiţi în toate afecţiunile unde există tulburări grave ale perfuziei (diabet, ocluzie venoasă, HTA).
    - exudate uscate se prezintă ca pete albe sau galbene, în funcţie de încărcarea lipidică, bine delimitate şi localizate în polul posterior, în spatele vaselor retiniene. Ele iau o

dispoziţie radiară, centrând foveea şi constituind steaua maculară.

- edemul papilar - impune tratamentul urgent al HTA. În stadiul precoce se produce edemul discret al papilei, cu o papilă uşor strălucitoare cu dilataţii venoase şi diminuarea pulsului venos spontan. În evoluţie edemul papilar creşte, papila este înconjurată de hemoragii superficiale în flacără, noduli cotonoşi şi uneori pliuri coroidiene. Acest edem este bilateral mai mult sau mai puţin simetric. La început acuitatea vizuală este păstrată dar persistenţa edemului papilar poate antrena o scădere a acuităţii vizuale şi lărgirea petei Mariotte prin atrofie optică.
- sindromul de ocluzie acută a coriocapilarelor - la pacienţii cu HTA malignă, atunci când vasele lor nu sunt scleroase ci suple (HTA de origine toxică, toxemie gravidică). Clinic se observă pete gălbui subretiniene grupate sau diseminate şi frecvent asociate cu o decolare seroasă retiniană (periferică sau în polul posterior) responsabilă de scăderea vederii. Leziunile sechelare sunt reprezentate de petele Elsching care apar la 2-3 săptămâni după puseul hipertensiv. Acestea sunt mici pete palide, rotunde centrate de un punct pigmentar profund, situate în vecinătatea papilei sau în periferie. Numărul este variabil şi nu confluează.

- **Clasificarea HTA**

Clasificarea Keith Wagener şi Barker (1929)

Stadiul I – angiopatie hipertensivă	**- artere îngustate cu reflex parietal lărgit cu aspect de "sârmă de cupru"** **- arteriole spastice – afectează ramurile mici** **- la nivelul încrucişării arterio-venoase vena este comprimată şi îngustată (Salus gun I)**
Stadiul II – angioscleroză hipertensivă	**- spasticitate vasculară severă** **- arterele devin rigide cu aspect de "sârmă de argint"** **- venele sunt dilatate şi tortuoase** **- la nivelul încrucişării arterio-venoase este semnul Sallus gun II – modificarea calibrului venos şi deformarea traiectului venei (în baionetă)**
Stadiul III – retinopatie hipertensivă,	**- modificările vasculare din stadiul II de angioscleroză corio-retiniană** **- modificări retiniene cu:** **hemoragii retiniene superficiale şi profunde** **exudate retiniene moi, dure** **exudate uscate perimacular, radiar în stea macular** **edem retinian**
Stadiul IV – neuroretinopatie hipertensivă	**- modificările stadiului III** **- edem papilar**

- Defectul acestei clasificări este confuzia semnelor date de arterioscleroză cu cele produse de tensiunea arterială crescută, alterațiile coroidiene fiind total ignorate.
- Forme clinice ale modificărilor FO în HTA
  - Retinopatie hipertensivă cu sclerozǎ vasculară senilă – la pacienți peste 60 de ani cu semne evidente de arterisclerozǎ
  - Retinopatia hipertensivă fără sclerozǎ – la persoane tinere cu arteriole elastice expuse la creşteri ale presiunei sanguine pentru durată scurtă au puține semne retiniene
    - arteriole cu vascoconstricție, palide şi drepte cu ramuri angulate acut
    - semne minime la încrucişările arteriovenoase
    - ocazional mici hemoragii, fără exudate
  - Retinopatie hipertensivă cu sclerozǎ arteriolară compensatorie – prezentă la pacienții tineri cu HTA benignă prelungită, asociată cu nefrosclerozǎ benignă, retinopatia albuminurică sau renală
  - Hipertensiunea malignă nu este o varietate de boală oculară, este expresia progresiei rapide şi grave la pacienți relativ tineri cu arteriole fără fibrozǎ; se caracterizează prin
    - hemoragii în flacără
    - exudate cotonoase abundente
- Patologie asociată HTA
  - ocluzie venoasă retiniană
  - ocluzie arterială retiniană
  - neuropatie optică ischemică anterioară
  - retinopatie diabetică a cărei evoluție poate fi agravată de HTA
  - paralizii oculomotorii
  - macroanevrism arterial retinian
- Diagnosticul diferențial
  - RD neproliferativă – prezintă: hemoragii în punct, pată, exudate dure diseminate perivascular, microanevrisme, semn salus gun absent
  - Colagenoze – pot prezenta exudate moi, hemoragii retiniene; nu există semne de vasoconstricție şi arteriolosclerozǎ
  - Anemia – pot fi prezente hemoragii retiniene Roth, lipseşte vasoconstricția, semne de arteriolosclerozǎ, exudate dure
  - Policitemia – prezintă hemoragii şi exudate, venele sunt foarte tortuoase; examenele de laborator sunt specifice
  - Diagnosticul diferențial al edemului papilar din HTA cu alte tipuri de edem papilar: stază, NOIA, papilită
- Complicații
  - la nivel retinian HTA poate determina complicații vasculare care determină pierderea ireversibilă a vederii: OACR,TVCR, NOIA, ischemie coroidiană.

- mai rar pot apare hemoragii intravitreene, paralizii oculomotorii prin AVC, deficite hemianoptice prin afectarea căilor optice intracraniene.

- Tratament: - tratarea bolii de bază cu menținerea TA sub 140/90

RETINOPATIA MALIGNĂ ÎN SARCINĂ

- Toxemia gravidică se însoţeşte de
  - creşterea presiunii sanguine
  - preoteinemie
  - edeme generalizate
- Modificările FO sunt condiționate de creşterea presiunii arteriale peste 160/100mmHg şi sunt importante când depăşeşte 200/130mmHg
  - arteriolele nazale sunt îngustate urmate de îngustarea arteriolară generalizată
  - persistă spasm vascular retinian persistent, sever prin hipoxia retiniană cu apariția de
    - exudate cotonoase şi hemoragii superficiale
    - edem retinian şi exudație marcată cu evoluție rapidă (fudroaiantă)
    - stea maculară sau detaşare maculară plată
    - rar DR exudativă bilaterală cu prognostic bun prin reaplicarea retinei după naştere
- Semnele retinopatiei sunt reversibile şi dispar după stabilizarea bolii vasculare, sau dacă nu este posibil aşa, se trece la întreruperea sarcinii pentru că viața pacientei este în pericol

Bibliografie

1. *Atebara NH, Brown GC, Cater J. Efficacy of anterior chamber paracentesis and Carbogen in treating acute nonarteritic central retinal artery occlusion. Ophthalmology. Dec 1995;102(12):2029-34; discussion 2034-5. [Medline].*
2. *Arashvand K – Central retinal artery occlusion, N Engl J Med, 2007;356;841*
3. *Bartlett JD, Janus SD –Clinical Ocular Pharmacology, Butterworth Heinemann. ed V, 2008*
4. *Bright DC – Diseasea of the Retina – in Clinical Ocular Pharmacology, Elsevier. 2008*
5. *Brown G. Retinal arterial occlusive disease. In: Guyer DR, ed. Retina-Vitreous-Macula. Vol. 1. WB Saunders; 1999:271-85.*
6. *Brown GC, Magargal LE, Shields JA, Goldberg RE, Walsh PN. Retinal arterial obstruction in children and young adults. Ophthalmology. Jan 1981;88(1):18-25. [Medline].*

7. Brown GC. Retinal artery obstructive disease. In: Ryan SJ, ed. Retina. Vol 2. Mosby-Year Book; 1994:1361-77.
8. Cekic O, Chang S, Tseng JJ, et al. Intravitreal triamcinolone treatment for macular edema associated with central retinal vein occlusion and hemiretinal vein occlusion. Retina. Oct-Nov 2005;25(7):846-50. [Medline].
9. Central Vein Occlusion Study Group. A randomized clinical trial of early panretinal photocoagulation for ischemic central vein occlusion. The Central Vein Occlusion Study Group N report. Ophthalmology. Oct 1995;102(10):1434-44. [Medline].
10. Chen CS, Lee AW. Management of acute central retinal artery occlusion. Nat Clin Pract Neurol. Jul 2008;4(7):376-83. [Medline].
11. Chern K C, Zegans ME – Ophthalmology review, Lippincott Williams, Wilkins, 2000
12. David R, Zangwill L, Badarna M, et al. Epidemiology of retinal vein occlusion and its association with glaucoma and increased intraocular pressure. Ophthalmologica. 1988;197(2):69-74. [Medline].
13. Dornic, Dean, Ophthalmic Pocket Companiob, Sixt Edition, 73-92, Elsevier Science, 2002;
14. Duane's Ophthalmology on CD-ROM, 2006
15. Dumitrache Marieta – Oftalmologie clinica, Editura Univesritara Carol Davila, Vucuresti, 2008
16. Dumitrache Marieta – Tratat de oftalmologie, sub red.,, voIi+II, ed. Universitară Carol Davila, 2005
17. Dumitrache Marieta, Magdalena Anitescu, Alina Mihaela ciocalteu – Urgente oculare netraumatice, Editura Universitara Carol Davila, Bucuresti, 2009
18. Friedman – Kaiser – Trattler – Review of Ophthalmology, Elsevier Saunders, 2005
19. Godde-Jolly D, Dufier J.L – Ophtalmologie pediatrique, Ed Masson, 1992
20. Hayreh SS, Kolder HE, Weingeist TA. Central retinal artery occlusion and retinal tolerance time. Ophthalmology. Jan 1980;87(1):75-8. [Medline].
21. Hayreh SS, Zimmerman MB. Central retinal artery occlusion: visual outcome. Am J Ophthalmol. Sep 2005;140(3):376-91. [Medline].
22. Hayreh SS, Zimmerman MB. Fundus changes in central retinal artery occlusion. Retina. Mar 2007;27(3):276-89. [Medline].
23. Hayreh SS. Classification of central retinal vein occlusion. Ophthalmology. May 1983;90(5):458-74. [Medline].
24. Kanski J.J. - Clinical Ophtalmology 1989
25. Kriechbaum K, Michels S, Prager F, et al. Intravitreal Avastin for macular oedema secondary to retinal vein occlusion: a prospective study. Br J Ophthalmol. Apr 2008;92(4):518-22. [Medline].
26. Lacy C, Armstrong LL, Ingram N. Drug Information Handbook. 4th ed. Cleveland: Lexi-Comp, Inc; 1996.
27. Pavan-Langston, Deborah, Manual of Ocular Diagnosis and Therapy, Fifth Edition, 67-129, Lippincott Williams & Wilkins, 2002.
28. Pulido Jose S. – The requisites in ophthalmology – Retina, Choroid and Vitreous, Mosby, 2002
29. Rhee D. Y, Deramo V. H. - The wills eye drug guide, Lippincott Raven 1998

30. *Rhee DJ, Pyfer M. Central retinal artery occlusion. In: Wills Eye Manual: Office & Emergency Room Diagnosis & Treatment of Eye Disease. Lippincott Williams & Wilkins; 2000:331-5.*
31. *Yanoff M, Fine B. Ocular Pathology: A Color Atlas. Lippincott-Raven; 1988:133-5.*

BOLI INFLAMATORII RETINIENE

Sarcoidoza
Boala Vogt-Koyanagi-Harada
Boli determinate de Spirochete
- Sifilis
- Boala Lyme

Boli date de Micobacterii
- TBC
- Lepra

Retinite virale
- CMV
- Necroza retiniană în HVZ
- Necroza retiniană acută

Retinite parazitare
- Toxoplasmoza
- Toxocarioza
- Pneumocistis carinii
- Oncocercoza
- Neuroretinopatia unilaterală difuză subacută

Afecțiuni determinate de fungi
- Histoplasmoza
- Candidoza
- Criptococoza

Boala Whipple
Retinochoroidita Birdshot
Coroidopatia serpiginoasă
Epiteliopatia placoidă pigmentată acută
Coroidopatia punctată internă
Coroidita multifocală cu panuveită
Sindromul petelor albe
Epitelita retiniană acută

SARCOIDOZA

- este o afecțiune sistemică de etiologie necunoscută caracterizată prin formarea de granuloame inflamatorii tisulare .
- afectează adulți tineri 20-50 de ani preponderent persoane de culoare cu creşterea incidenței la africanii americani şi nativii scandinavi
- afectarea oculară este prezentă la o treime din pacienții cu sarcoidoză
- ***Debut***
  - acut (la tineri) cu :

- sindrom Löfgren: febră, eritem nodos, adenopatie hilară, artralgii
- sindrom Heerfordt: uveoparotidită,febră

- insidios cu :
  - astenie
  - scadere ponderală cu fatigabilitate
  - dispnee
  - artralgii
  - paralizie VII (în jur de 50 ani)
- afectarea pulmonară este prezentă la 90% din pacienți cu:
  - adenopatie hilară
  - infiltrate parenchimatoase reticulo-nodulare
  - fibroză pulmonară

- ***Manifestări oculare*** variate:
  - noduli palpebrali
  - granuloame conjunctivale
  - infiltrație a glandelor lacrimale cu keratită uscată
  - infiltrație a mușchilor extraoculari cu resticția motilității şi exoftalmie
  - polul anterior mai afectat decât polul posterior cu:
    - iridociclită granulomatoasă sau negranulomatoasă cronică
      - precipitate cheratice în "grăsime de oaie "
      - noduli irieni Koppe, Busacca
    - complicații:
      - keratopatie în bandeletă
      - cataractă complicată
      - glaucom secundar
  - segmentul posterior este implicat la aproximativ 25% din pacienți cu:
    - tulburări vitreene difuze sau flocoane mobile în vitros şi flocoane "bulgări de zăpadă "
    - periflebita retiniană extinsă, cu întecuiri albe paravenoase, aspect "ceară de lumânare "
    - exudate perivenoase ceroase
    - granuloame coroidiene cu multiple infiltrate gălbui palide ,unele confluente cu margini amoeboide sau granulom solitar care poate fi confundat cu melanom amelanotic
    - noduli preretinieni şi retinienei (granuloame retino-coroidiene) mici situați inferior (semn Lauders) anterior de ecuator
    - neovascularizație periferică retiniană
    - leziuni de nerv optic cu granulom focal şi nevrită optică
    - ocluzie venă centrală retiniană
    - edem macular cistoid

- ***Sistemic***
  - sunt afectate
    - plămânul
    - sistemul musculo-scheletic
    - sistemul nervos
    - sistemul reticulo-endotelial
    - pielea
  - 90% au adenopatie hilară cu infiltrație pulmonară difuză şi fibroză
- *Examenele de laborator* confirmă diagnosticul de sarcoidoză :
  - hipercalcemie
  - creşterea enzimei de conversie a angiotensinei
  - creşterea lizozimului seric
  - hipergamaglobulinemie
- *Radiografia pulmonară* arată modificarile pulmonare.
- *IDR la tuberculină* – negativ
- ***Diagnosticul de certitudine*** – biopsia glandei lacrimale, a nodulilor conjunctivali sau pulmonară arată granuloame fără tendință la cazeificare cu prezență de corpi Schaumann.
- ***Evoluție***
  - variabilă de la monofazic la evoluție cronică
  - determinările oculare se însoțesc deseori de neovascularizație, afectarea maculei, leziuni ale nervului optic, glaucom secundar cu prognostic rezervat
- ***Diagnostic diferențial***:
  - tuberculoza
    - PPD pozitiv
    - identificarea bacililor în spută sau spalatură bronsică
  - sifilis
  - pars planita idiopatică cu - opacificare vitreană şi exudate la ora serratta
  - anemia drepanocitara
    - iridociclită
    - vitrită
    - hemoglobină anormală
- ***Tratament***
  - steroizi
    - topic, parabulbar, sistemic în funcție de gradul de inflamație şi răspunsul la tratament
    - topic – prednisolon acetat 1% la 6 ore
    - periocular – triamcinolon 40 mg subtenonian
    - sistemic – prednison 40-80 mg /zi per os în formele posterioare
  - ciclosporina A pentru cazurile neresponsive la steroizi

- cicloplegice pentru prevenirea sinechiilor – ciclopentolat 2%
- tratament pentru glaucom în funcție de etiologie :
  - inflamator
  - indus de steroizi
  - cu unghi închis
  - neovascular
- fotocoagulare pentru neovascularizație
- control periodic

Boli oculare inflamatorii cu leziuni oculare şi manifestări extraoculare

Etiologie	Teren	Ocular	Diagnostic	Tratament
Sarcoidoza	- subiect tânăr - mai frecventă la femei decât la bărbaţi - evoluţie în pusee - leziuni cutanate: sarcoide, eritem nodos - hipertrofie glande lacrimale, salivare (parotidă) - granulom conunctival - hiposercreţie lacrimală - poliatralgii - splenomegalie - afectare respiratorie pulmonară - neuropatie - atingeri meningeale	Ocular - uveită anterioară bilaterală cronică granulomatoasă cu precipitate în "grăsime de oaie" largi pe cornee inferior - noduli Koeppe pe marginea pupilară, nodulii Busacca în unghi - hipertrofie glande lacrimale, salivare - tulburări vitreene - periflebită retiniană - noduli retinieni - granuloame retiniene, coroidiene - neovase retiniene - nevrită optică - edem macular cistoid	- examene de laborator: enzima de conversie a angiotensinei, lizozim seric, hipercalcemie, anergie tuberculinică - Rx toraco-pulmonară - explorări funcţionale respiratorii - biopsie conjunctivală, glande lacrimale, salivare	- steroizi - ciclosporină - fotocoagulare LASER
Vogt – Koyanagi – Harada	- asiatici - predispoziţie genetică HLA-Q_4, DRw53 - adult tânăr 20-40 ani - mai frecvent la femei - afecteaza piele, SNC, leziuni oculare - vitiligo, polioză, alopecie, hipoacuzie -semne neurologice - sindrom meningeal	- uveită anterioară granulomatoasă, uşor hipertensivă, sinechii anterioare - leziuni posterioare în faza acută sau cronică - edem retinian - decolare seroasă de retină - edem papilar - noduli Dalen Fuchs (infiltrat coroidian galben albicios) - uveomeningită	- puncţia LCR – meningită limfocitară - audiograma – hipoacuzie de percepţie - faza prodromică: semne meningeale - faza convalescentă: depigmentare uveală - faza recurentă cronică	- spitalizare - corticoterapie sistemică - imunosupresoare
Sifilis	- şancru primar - secundar – rozeola sifilitică - terţiar – gomă mucoasă	- uni/bilateral - keratită, sclerită, uveită anterioară granulomatoasă sau nu, corioretinită multifocală	- în sifilis latent, terţiar – punctie lombara - serologie +	Penicilină G Amoxicilină Tetraciclină Eritromicină

	cutanată	**diseminată, neuroretinită, parsplanită**		
Maladia Lyme (borelioză)	**- frecvență legată de zona endemică** **• faza cronică – eritem cronic migrator** **• faza secundara** **- artrită** **- atingeri cardiace** **- radiculite** **- paralizii faciale** **• faza tertiara** **- acrodermatită cronică atrofiantă** **- limfocitom cutanat benign**	**- uveită anterioară şi intermediară** **- conjunctivită** **- papilită** **- neuropatie optică**	**- serodiagnostic**	**Doxiciclină** **Tetraciclină** **Amoxicilină** **Eritromicină** **Cefalosporine**
Tuberculoza	**- primo-infecții** **- miliară**	**- uveită granulomatoasă** **- vasculită retiniană periferică** **- sclerită** **- tuberculom pe un teren imunodeprimant în tbc miliară cu focare coroidiene gălbui**	**- IDR** **- Rx toracică** **- prelevare bacteriologică**	**Izoniazidă** **Rimfampicină** **Pirazinamidă** **Streptomicină** **Etambutol** **Corticoterapie**
CMV	**Retinita cu CMV apare la imunosupresați SIDA**	**Infecția congenitală** **Afectare generală** **Afectare SNC** **Ocular – retinocoroidită multifocală periferică** **Infecți dobândită** **Iridociclita granulomatoasă** **Necroză retiniană**	**Test serologic**	**Foscarnet intravitreean** **Sistemic** **-Ganciclovir** **-Cidofovir** **-Probenecid**
Necroză retiniană	**- imunodeprimați**	**- leziuni posterioare - necroză**	**-puncția CA cu PCR**	**Ganciclovir iv**

Necroză retiniană	- imunodeprimaţi	- lezi	re - necroză	-puncţia CA cu PCR	Ganciclovir iv

012

progresivă – retinită HZV		retiniană - arterită ocluzivă - vitros clar - zone de necroză în periferie şi în polul posterior cu progresie rapidă - decolare retiniană	-eliminarea asociaţiei meningo-encefalice - semne neurologice - SIDA prezent avansat	Foscarnet intravitreean
Necroză retiniană acută	- imunosupresat	- retinită necrozantă în periferie cu extensie circumferenţială spre polul posterior - arterită ocluzivă - hialită - neuropatie optică -decolare retiniană -uveită granulomatoasă	- puncţia CA cu PCR - cercetarea anticorpilor anti $HSV_{1,2}$, HZV, CMV	Aciclovir iv Foscarnet Ganciclovir Corticoizi vitrectomie
Herpes	- unilateral - dureri acute - pusee recidivante	- uveită anterioară unilaterală granulomatoasă sau nu (precipitate corneene repartizate pe toată corneea) ± leziune corneeană – keratouveită de tip endotelial - atrofie iriană în sector - anestezie corneeană - retinită - hialită	- puncţia CA cu PCR -coeficient de incarcare imunitară -uveită în episod febril - asociat cu erupţie cutaneo-mucoasă	Aciclovir
Toxoplasmoza	- unilateral	- granulomatoză - corioretinită cu focare albe retiniene, focare cicatriciale pigmentate, hialită - particular – corioretinian Jensen juxtapapilar	-punctia CA cu PCR şi anticorpi - serologie pozitivă (dacă este pozitiva - focare extensive, bilateral) -CT cerebral dacă sunt determinări neurologice	Sulfadiazin Pirimetamină Clindamicină Cotrimoxazol Azitromicină
Spondiloartropatie şi sindromul Reiter	-adult tânăr - mai frecvent bărbaţi	- uveită anterioară negranulomatoasă acută,	- sindrom inflamator - asociere cu HLA B27	- dacă recurenţa este frecventă – tratament

	- dureri articulare lombare cu caracter inflamator - tendinită - uretrită, inflamații genitale sau digestive precedate de cîteva săptămâni de uveită	recidivantă, în basculă - sinechii irido-cristaliniene - hipertonie acută - uveită fibrinoasă (plastică) - hipopion - hialită - uveită posterioară, EMC	- radiografie sacroiliacă şi lombară	în colaborare cu reumatologul
Artrită cronică juvenilă	- copil, mai frecvent fete - formă oligoarticulară 50% - poliarticular – rar - sistemică - Still cu absența uveitei	- uveită anterioară negranulomatoasă cronică, bilaterală, cu sinechii - deseori asimptomatică la debut	- anticorpi antinucleari (ANA) +	- prognostic mai prost ± keratită în bandeletă - sinechii irido-cristaliniene
Corioretinopatie Birdshot	-adulți peste 50 ani -HLA A29	- uveită posterioară bilaterală cronică -FO: pete albe, proeminente, predominent nazal inferior papilar -leziuni retiniene cu tendință de confluare	- AFG - periflebita, edem macular cistoid, pete hipofluorescente mari numeroase	Corticoterapie Imunosupresoare – ciclosporină Fotocoagulare
Maladia Behcet	- zona mediteraniană, orientul mijlociu - adult tânăr, 30 ani, fumător - semne cutaneo-mucoase – afte bucale, genitale - eritem nodos - leziuni articulare - leziuni neurologice - complicații trombotice	- uveită anterioară negranulomatoasă cu hipopion - sinechii iridocristaliniene - risc de hipertensiune intraoculară prin blocaj pupilar - neuroretinită unică, multiplă - manifestări vasoocluzive retiniene - ischemie retiniană cu edem şi hemoragii ± edem papilar	- HLA –B_5 fumător dar nu este argument diagnostic	spitalizare - corticoterapie - imunosupresoare ± colchicină ± aspirină - prognostic sever prin sechele - leziuni neurologice, oftalmice
Oftalmie simpatică	- antecedente traumatice sau chirurgicale oculare	- uveită bilaterală granulomatoasă, hialită, infiltrate	- ochi traumatizat – simpatizant	- spitalizare - corticoterapie

	(pe al doilea ochi) - ochi traumatizat = simpatizant - ochi contralateral = simpatizat	coroidiene - pseudonoduli Dalen Fuchs (infiltrate gălbui în periferie)	- ochi contralateral – simpatizat	sistemică - imunosupresoare
Heterocromia iriană Fuchs	- tânăr	- unilaterală, cronică - precipitate spicate nepigmentate, uniform repartizate - Tyndal proteic fin - heterocromie iriană - noduli rotunzi - cataractă subcapsulară posterioară - hialită celulară anterioară – sursă de miodezopsii jenante - niciodată sinechii iridocristaliniene		
Sindromul Posner Schlossman	- tânăr, mai frecvet bărbat - evoluează în pusee recidivante	- unilateral - ochi alb, puțin dureros - vedere în ceață - hipertensiune intraoculară precedată de semne inflamatorii - edem corneean epitelial legat de criza hipertensivă - precipitate albe centrale înconjurate e mici precipitate satelite - iris, pupilă normale – niciodată sinechii iridocristaliniene - unghi deschis	- control al papilei pentru observarea evoluției prin crizele hipertensive recidivante	

BOALA VOGT – KOYANAGI – HARADA

- Sindromul Vogt – Koyanagi – Harada (VKH) este o uveită granulomatoasă difuză bilaterală asociată cu modificări de tip leptomeningitic şi dermatologic.
- etiologie necunoscută, atac autoimun în celulele conținând melanină din uvee, leptomeninge, urechea internă, melanocite dermale
- femeile sunt mai frecvent afectate decât bărbații.
- vârsta între 20-50 de ani, prezență mai mare la asiatici, hispanici nativi şi americani, frecvent bilateral.
- HLA- DRH, HLA-DR53 poate fi prezent în VKH
- **Sindromul Vogt-Koyanagi –**
  - **uveită anterioară granulomatoasă**
  - **modificări cutanate**
- **Boala Harada**
  - **semne neurologice**
  - **uveită posterioară bilaterală cu decolare retiniană exudativă**
- Semne generale - unul sau mai multe semne sunt prezente:
  - Piele - alopecie
    - poliozǎ (albirea genelor)
    - vitiligo
  - Neurologice
    - meningită, encefalită
    - vertij
    - dureri de cap 61%
    - tulburări auditive, tinitus, disacuzie 25%
    - pleiocitoză în LCR

- În sindromul VKH se constată hipersensibilitate la autoantigene retiniene şi se evidențiază histopatologic infiltrarea coriocapilarelor cu celule imunocompetente si metaplazie epitelială a epiteliului pigmentar cu formare de noduli Dalen-Fuchs. Ruperea barierei hemato-retiniene duce la exudație masivă si decolare retiniană exudativă.
- Simptome oculare:
  - scăderea vederii
  - fotofobie
  - dureri oculare
- Simptome neurologice:
  - greață
  - vărsături de tip meningean
  - vertij
  - surditate
  - tinitus

- Examenul polului anterior
  - **uveită anterioară granulomatoasă** cu:
    - edem endotelial
    - precipitate endoteliale de tip grăsos
    - Tyndal pozitiv
    - noduli irieni
    - sinechii iriene posterioare
  - pete depigmentate perilimbic (semnul Sugiura)
  - complicaţii – cataractă, glaucom secundar
- Examenul polului posterior (Harada)
  - vitrită
  - corioretinită multifocala cu exudatie masivă
  - **decolare retiniană exudativă (patognomonic)**
  - edem papilar
  - neovase subretiniene
  - în evoluție - cicatrici,atrofii pigmentare intinse
- Explorări paraclinice:
  - AFG - multiple zone de difuzie intraretiniana a fluoresceinei
  - ecografia - arată îngroşarea retinei şi a coroidei şi decolări retiniene exudative ce se modifică în dimensiuni cu schimbarea poziției pacientului
  - punctie lombara – limfocitoza in LCR
- Diagnostic diferențial
  - oftalmia simpatică - daca exista traumă în antecedente
  - uveite granulomatoase din sarcoidoză, sifilis sau tuberculoză
  - epiteliopatie în plăci pentru forma posterioară
  - limfom primar intraocular
  - hiperplazia melanocitică difuză bilaterală
  - boala Lyme
  - sclerite posterioare
  - melanom malign difuz
  - coroidopatia din lupus
- Evoluție:
  - Stadiul prodromal
    - simptome meningeene
    - durere orbitară
    - paralizii nervi cranieni
  - Stadiul uveitic - uveită bilaterală cu decolare retiniană exudativă
  - Convalescența
    - FO palid
    - vitiligo perilimbic – semn Sugiuro
    - modificări pigmentare corioretiniene
    - modificări dermatologice

- Recurențe
  - ➢ sechele de uveită cronică
  - ➢ recurențe variabile în funcție de rapiditatea tratamentului steroidian
  - ➢ 40% din pacienți mențin o acuitate vizuală 20/30 sau mai bună

- Tratament:
  - corticosteroizi topic, parabulbar, sistemic oral (Prednison1 mg/kgc/zi)
  - tratament imunosupresiv la nevoie - ciclofosfamid, azatioprin, clorambucil, florchinolonă, ciclosporina pentru formele severe sau la cei la care tratamentul steroidian este contraindicat
  - cicloplegice pentru uveita anterioară
  - blocant histaminic H_2
  - tratamentul glaucomului secundar cu hipotonizante din grupa beta-blocantelor sau inhibitori de anhidrază carbonică
  - decolarea retiniană
    - ➢ se poate remite spontan prin terapie antiinflamatorie
    - ➢ dacă există tracțiuni vitroretiniene sau rupturi retiniene - vitrectomie prin pars plana, endolaser

BOLI DETERMINATE DE SPIROCHETE

Retinita sifilitică

- Este o inflamație transmisă sexual, prin spirocheta Treponema pallidum, care are o evoluție stadială: primar, secundar, terțiar.
- Simptomele oculare sunt prezente la 5%-10% din pacienții în stadiul secundar, terțiar, ocazional primar şi se manifestă prin inflamație intraoculară rezistentă la tratamentul convențional.

Sifilisul congenital se produce prin transmiterea transplacentară a spirochetelor

- ”stigmate scheletice”
  - nas în şa
  - tibie în iatagan
  - bose frontale
  - dinți Hutchinson
- ocular
  - keratita interstițială
  - cicatrici retiniene de tip sare şi piper

Sifilisul dobândit apare prin contact sexual neprotejat sau prin contact direct cu o leziune primară (SIDA a crescut numărul şi severitatea cazurilor de sifilis pe plan mondial)

- Infecția treponemica parcurge trei stadii de evoluție:
  - Primar
    - ➢ şancru de inoculare (ulcerație indoloră rotundă, cu margini cenuşii indurate)
    - ➢ adenopatie satelită
    - ➢ apare după două săptămâni de la expunere
    - ➢ ocular – uveita cu multiple localizări
  - Secundar
    - ➢ apare după două luni de la expunere
    - ➢ exantem maculo-papulos generalizat (palme, tălpi)
    - ➢ simptome generale astenie, febră, adenopatie generalizată
    - ➢ ocular uveita papuloasa cu proeminente intens vascularizate pe suprafața irisului
  - Terțiar
    - ➢ 30% din pacienții netratați la 5-10 ani de la infecție pot avea
      - ○ complicații cardiovasculare, neurologice
      - ○ gome sifilitice tisulare
      - ○ ocular – gome iriene care evoluează în vecinătatea unghiului camerular şi pot da necroză cu perforare a globului ocular
- Sifilisul dobândit poate afecta toate segmentele oculare
  - dacriocistită
  - dacrioadenită
  - conjunctivită
  - episclerită, sclerită
  - **keratită interstițială cu neovase stromale**
  - iridociclită granulomatoasă sau negranulomatoasă cu dilatații ale capilarelor iriene (rozeole)
  - atrofie iriană postinflamatorie – neovascularizație iriană
  - pupila Argyll - Robertson - pupile miotice, neregulate cu disociere între RFM şi de apropiere
  - anomalii pupilare
  - corioretinită focală şi multifocală
  - vasculită retiniană cu periflebită
  - neuroretinită – decolare retiniană - nevrită optică
  - paralizii oculomotorii
  - cicatrici pigmentare
- Examene paraclinice:
  - teste non-treponemice : VDRL, RPR (pentru anticorpi nespecifici - reagine) - pot da rezultate fals positive şi se negativează după tratament
  - teste treponemice: FTA-ABS, TPHA (pentru anticorpi antitreponemici) - rămân pozitivi şi după tratament

- Tratament:
  - Penicilină G 12-14 milioane unități i.v. pe zi 10 zile
  - Extencilin 2,4 MU im/zi asociat cu Probenecin oral 2g/zi 10-15 zile
  - Amoxicilină oral 3 g de 2 ori pe zi timp de 28 zile
  - Tetraciclină sau Eritromicină pe cale orală - 500 mg de 4 ori pe zi timp de 30 de zile în caz de alergie la Penicilină

Boala Lyme

- Este cauzată de spirocheta Borrelia burgdorferi transmise prin vectori - căpușa.
- Simptome
  - rash
  - ochi dureros
  - scăderea vederii
  - artrita
  - semne neurologice
- Manifestări oculare:
  - comune: durere, fotofobie, edem periocular, hemoragii conjunctivale
  - inconstant:
    - keratită dendritiformă
    - uveită anterioara cu multiple aspecte
      - uveită granulomatoasă uni/bilaterală
      - uveită intermediară granulomatoasă
      - vasculită retiniană
      - coroidită exudativă cu DR
      - coroidită multifocală periferică (rară)
    - atingeri neurooftalmologice:
      - neuroretinită
      - nevrită optică
      - paralizii oculomotorii
    - alte manifestări:
      - edem periorbital
      - miozită orbitară
      - conjunctivită
      - cheratită
      - episclerită
- Manifestări sistemice:
  - precoce
    - **eritem cronic cutanat migrator (patognomonic)**
    - limfadenopatie
    - febră, stare de rău
    - paralizie de nerv oculomotor

  - meningită
  - miocardită
- tardiv
  - artrită cronică la nivelul articulațiilor mari
  - polineuropatie sau acrodermatită cronică
- Tratament:
  - Doxiciclina oral 100 mg de 2 ori pe zi, 3 săptămâni
  - Tetraciclină, amoxicilină, eritromicină
  - Cefalosporine pentru semnele neurologice

BOLI DATE DE MICOBACTERII

Tuberculoza

- este o infecție granulomatoasă cronică dată de bacilul tuberculos bovin (M. bovis) sau uman (M. tuberculosis)
- boală endemică
- Semne generale - tuberculoză pulmonara activă cu tuse, expectorație, febră, astenie, scădere ponderală, transpirații nocturne
- **Afectare oculară extrem de variată:**
  - anexe
    - conjunctivită
    - episclerită
    - granuloame palpebrale, orbitare
  - pol anterior
    - keratită
    - sclerită
    - uveită anterioară granulomatoasă
    - uveită intermediară
  - pol posterior
    - uveită posterioară / totală
    - nevrită optică
    - corioretinită granulomatoasă localizată sau difuză
    - tulburări vitreene
    - tuberculom coroidian
    - corioretinită miliară
    - edem papilar cu nevrită optică juxtabulbară
- Diagnostic pozitiv:
  - identificarea bacilului Koch în spută sau aspirat bronşic
  - radiografie pulmonară
  - IDR pozitiv
  - dozarea lizozimului şi a enzimei de conversie

- Prognostic variabil după localizarea leziunii, aspectul clinic si precocitatea tratamentului
- Evoluția
  - favorabilă - sub tratament precoce, corect cu cicatrici oculare atrofice puțin pigmentate
  - recurențe - chiar după ani de la primul episod inflamator
- Tratament : asocieri tuberculostatice
  - Izoniazidă 300 mg/zi
  - Rifampicină 600 mg/zi
  - Pirazinamidă 2g/zi 12 luni cu monitorizarea funcției hepatice si renale
  - Streptomicina, Etambutol - mai rar fiind toxice
  - vitamine din grupul B
  - corticoterpia în uveita tuberculoasă severă sub protecție tuberculostatică

Lepra

- Este infecția cu Mycobacterium leprae care are afinitate pentru piele, nervi şi segmentul anterior al ochiului.
- Semne oculare:
  - **uveită acută prin depozite de complexe imune**
  - **uveită cronică** prin invazie bacteriană cu :mici perle iriene strălucitoare pe marginea pupilei şi perle mai mari în CA, atrofie iriană, mioză
  - trichiazis
  - sclerită
  - madaroză
  - cheratită data de trichiazis, lagoftalmie, anestezie corneană
- Tratament:
  - corticosteroizi topic în uveita anterioară
  - antibiotice în uveita cronică

RETINITE VIRALE

Retinita cu Citomegalovirus

- Citomegalovirusul (CMV) aparține familiei virusurilor herpetice şi este larg răspândit în populație, anticorpii împotriva sa fiind prezenți în 40-100% din adulți. CMV este epitelioneurotrop.
- **Retinita cu CMV apare însă doar la pacienții imunosupresați**, în tratament cu **imunosupresoare** (leucemie, tumori maligne, transplant de organe) sau la pacienții cu **SIDA** (în 30% din cazuri retinita CMV poate fi primul semn al infecției HIV).

Infecția congenitala cu CMV

- Semne generale:
  - febră
  - trombocitopenie
  - anemie
  - hepatoslenomegalie
  - pneumonie
  - microcefalie
- Afectări ale SNC:
  - calcificări cerebrale periventriculare
  - surditate
  - convulsii
  - retard psihomotor
- Ocular :
  - retinocoroidită multifocală periferica care se poate vindeca cu cicatrici pigmentate
  - afectarea nervului optic până la atrofie optică

Infecția dobândită cu CMV

- manifestările clinice sunt în funcție de localizarea retinitei
- ochi alb, liniştit
- 30% bilateral
- manifestările oculare anterioare arată o reacție inflamatorie marcată cu **iridociclită granulomatoasă** (rar cu hipopion)
- polul posterior
  - **zone de necroză retiniană** de culoare galbenă, alb cremos cu margini neregulate, flancate de numeroase hemoragii, teci de perivascularizație
  - placardul necrotic se extinde în "pata de ulei" urmărind traseul vaselor până la nervul optic
  - dacă placardul necrotic hemoragic este periferic, pacientul este asimptomatic
  - infiltrate granulomatoase la nivelul coroidei
  - retinită cu infiltrate granulomatoase lent progresive cu debut în periferie sau poate fi fulminantă cu infiltrate albe extinse de-a lungul vaselor retiniene
  - **infecția CMV poate intra într-o stare de latență sub tratament, dar se poate reactiva la oprirea acestuia**
  - afectarea papilei cu edem alb opac si hemoragii juxtapapilare
- complicații:
  - leziunile active pot evolua spre atrofie optică şi retiniană
  - decolare retiniană regmatogenă sau exudativă

- Diagnostic pozitiv:
  - anamneză (evidențiază imunosupresia)
  - modificări oculare
  - testarea serologică a anticorpilor anti-CMV
  - detectarea incluziilor virale în salivă, urină, lichid subretinian
- Diagnostic diferențial - cu alte retinite virale
  - sindromul de necroză retiniană acută
  - retinite cu HSV, VZV
  - OVCR poate avea aspect clinic asemănător dar se diferențiază de aceasta prin instalare bruscă, lipsa semnelor de inflamație acută și a necrozei retiniene, evoluție diferită
  - alte necroze retininene progresive din toxoplasmoză, sifilis, limfom retinopatie HIV.
- Tratament - adaptat cazului clinic
  - Leziunile mici periferice pot fi observate clinic pentru că pot evolua spre rezoluție spontană daca starea de imunosupresie se ameliorează
  - Leziunile extinse cu afectare a nervului optic şi a maculei necesită:
    - antivirale pe cale generală - Ganciclovir sistemic 5 mg/kg i.v. la 8-12 h timp de 2-3 săptămâni apoi 5 mg/kg i.v. la 24 h până la sterilizare; doza orală 300 mg
      - efect secundar al administrării sitemice a Ganciclovir: mielosupresie cu leucopenie şi trombocitopenie;
      - necesită repetarea hemoleucogramei la 3-7 zile
    - dacă pacientul nu suportă terapia sistemică - Ganciclovir intravitreean 200-400mg/0.1 ml cu administrare săptămânală - Foscarnet sistemic: 60 mg/kg i.v. la 8 h 14 zile; întreținere 90-120 mg/kg /zi
      - efecte secundare: nefrotoxicitate, tulburări hidroelectrolitice, epilepsie
      - controlarea ionogramei, creatininei serice la 3-7 zile
    - Foscarnet intravitreean
    - Cidofovir sistemic: 5 mg/kg iv/săptămână 2 săptămâni, apoi 2 săptămâni în asociere cu probenecid
      - efecte secundare: nefrotoxicitate, neutropenie, uveite
    - injecții intravitreene cu Fomivirsen
- Prognostic – răspuns pozitiv în 95% din cazuri, posibilă recădere după 6 luni.

Necroza retiniana externă progresivă (PORN)

- Este infecția dată de virusul varicella zoster (VZV) survenită adesea la pacienții atinși de SIDA

- Simptome:
    - scăderea AV rapid progresiv uni, bilateral
    - infecţii sistemice zoster
    - persoane cu HIV
    - imunocompromişi
- Semne oculare:
    - infiltrate retiniene progresive, multifocale alb-gălbui iniţial în periferia retinei, care confluează rapid şi produc **necroză retiniană cu atingere macular㠄 precoce.**
    - umor apos tulbure
    - flocoane în vitros
    - 70% bilateral
    - 51% evoluează către AV – fpl
- Teste paraclinice:
    - PCR (polymeraze chain reaction)
    - biopsie vitreeană
    - AFG:
        - ➢ leziuni zonale microanevrismale
        - ➢ distrucţia EPR
        - ➢ stagnare coroidiana
- Complicaţii:
    - necroză retino-macular㠄
    - decolare de retină
- Tratament: Ganciclovir i.v. unic sau asociat cu Foscarnet
- Prognostic: rezervat
- Diagnostic diferenţial:
    - retinita CMV
    - retinita din toxoplasma

<u>Sindromul de necroză retiniană acută (NRA)</u>

- Este o **retinită necrozantă periferică** asociată cu vasoocluzie şi **uveită granulomatoasă,** culminând cu scăderea profunda a AV.
- Patogenie:
    - infecţii:
        - ➢ HSV2 înainte de 15 ani
        - ➢ HSV1 şi VZV la pacienţii mai în vârstă
        - ➢ rar CMV
    - poate fi prezentă la pacienţii imunocompromişi
- Simptome:
    - durere şi roşeaţă oculară instalate brusc
    - vederea variabilă: scădere medie, mică a AV sau AV normală
    - scăderea vederii în periferie

- miodezopsii – corpi flotanți
- Semne oculare:
  - bilaterale în 30%
  - exoftalmie
  - polul anterior:
    - episclerită, sclerite
    - uveite acute granulomatoase moderate
    - creşterea presiunii intraoculare
  - polul posterior
    - triada clinică:
      - **Retinită necrozantă periferică în exteriorul arcadelor temporale cu focare necrotice multiple, albe, opace cu margini bine delimitate cu tendința la confluare; uneori este afectată macula.**
      - **Arterita retiniană ocluzivă – teci de periarterită, periflebită, teritorii ischemice, exudate moi, hemoragii**
      - **Vitrită intensă sau moderată**
    - hiperplazia epiteliului pigmentar
    - nevrită optică
    - atrofie optică cu neovase
    - hemoragie vitreană
    - edem macular cistoid
- Semne generale:
  - encefalită virală
  - LCR cu pleiocitoză
  - leziuni veziculare HSV, HZV
  - erupții veziculare în urechi – sdindrom Ramsay-Hunt
- Diagnostic pozitiv:
  - aspectul clinic al segmentului posterior
  - progresia rapidă a afecțiunii în lipsa tratamentului cu unirea focarelor periferice şi extinderea circumferențială
- Diagnostic diferențial:
  - retinita CMV (evoluție mai lentă, cu afectare vitreană minimă)
  - sifilis, TBC – au manifestări generale specifice

- toxoplasmoza – are tropism macular şi focarul inflamator este unic şi situat lângă o cicatrice
- boli autoimune : sarcoidoza, Behcet (au manifestări sistemice şi evoluţie lentă fără retinită necrozantă periferică)

- Tratament
  - Antiviral
    - ➢ Aciclovir sau Zovirax sistemic iniţial i.v. 10 mg/kg la 8 ore – 14 zile, urmat de tratament per os 800 mg de 5 ori pe zi 3 luni
    - ➢ Foscanet – i.v. 3 săptămâni
    - ➢ Ganciclovir – injectabil, intravitrean o dată pe săptămână
  - Corticoizi sistemic în formele severe (Prednison) 24 ore după introducerea antiviralelor
  - După remisia focarelor inflamatorii retiniene, fotocoagularea LASER pentru a preveni decolarea de retină
  - Vitrectomie în decolările retiniene complicate
  - 2/3 din pacienţii cu tratamentul aplicat rămân cu AV sub 1/10

Rubeola congenitală

- Transmisia transplacentară a virusului rubeolic în primul trimestru de sarcină
- Ocular:
  - retinopatie caracterizată prin pigmentarea "sare şi piper" mai marcată la nivel macular
  - irită şi atrezii iriene
  - cataractă nucleară
  - microftalmie
  - glaucom
  - keratită interstiţială
  - neuropatie optică
  - ametropie forte

Boli oculare infecțioase asociate cu manifestări sistemice

	Etiologie	Sistemic	Ocular	Tratament
Bacteriene	TBC	- TBC miliară - alterarea stării generale - pneumopatie	- noduli coroidieni - tuberculom unic Forma diseminata (miliara)	Tri sau quadri antibiotice anti TBC timp de 1 an
	Sifilis	Manifestări oculare care survin în forma secundară, terțiară asociatecu manifestări sistemice	- uveită +/- granulomatoasă - corioretinită în focar cu margini estompate - hialită - vascularită arterială - edem papilar	- Penicilină G i.v. +/- - Corticoizi
	Maladia Lyme	- faza cronică	- vascularită retiniană - hialită - noduli coroidieni - focare corioretiniene	- Antibiotice: cicline
Viral	CMV	- Pacient imunocompromis - HIV +	- focare albe, contur estompat centrate printr-un vas - hemoragii perivasculare	- Ganciclovir sistemic - Foscarmant sistemic - Ganciclovir intravitrean
Micoze	Candidoză	- Toxicoman - În reanimare	- focare alb cremoase, cu contur estompat, dimensiuni variabile, cu tendința de extindere în vitros	- Amfotericin B - Fluconazol - Triflucan sistemic +/- i.v.
Paraziți	Oncocercoză	- În zona africană	- plăgi de corioretinită de dimensiuni mari - vascularite asociate	-antiparazitar
	Cisticercoză	- Ingestie de ouă Tenia solium	- hialită - chist vitrean sau retinian verzui, rotund, mărginit de hemoragii	- distrucția larvei prin vitrectomie sau crioaplicații

Boli oculare infecțioase neasociate cu manifestări sistemice

	Etiologie	Teren	Ocular	Tratament
Virus	HSV	- imunocompetenți	- necroză retiniană - tulburări vitreene - vascularite	- spitalizare -aciclovir +/- baraj LASER +/- anicoagulante +/- corticoizi
Paraziți	Toxoplasma	- congenital sau - dobândită	- focare albe corioretiniene +/- vascularite - hialite - cicatrici vechi pigmentare	- biterapie antiparazitară – Pirimetamina și Azitromicina +/- corticoterapie orală 0,5 mg/kg/zi la 48 h după tratamentul antiparazitar - Spitalizare în leziuni maculare
	Toxocara	- Contact cu câine	- granulom periferic alb profund - periflebită - hialită intensă - tracțiuni vitreene secundare	+/- antiparazitar – Tiabendazol +/- corticoizi

	Neuroretinita subacută difuză unilaterală		**- hialită - edem papilar - pete multiple alb-gri, alb-galbui profunde**	**- Tratament antiparazitar**
Micoză	**Histoplasma**	**Zonă endemică SUA**	**- coroidita diseminată - leziuni depigmentate atrofice, de dimensiuni mici, în periferia retinei - "histo spot" uneoripigmentate în centru**	**+/- Amfotericina B – cu eficacitate relativă - corticoizi în leziunile maculare**

RETINITE PARAZITARE

Toxoplasmoza

- Toxoplasma gondi este un protozoar care trăieşte sub formă de parazit intracelular. Gazda naturală a Toxoplasmei gondi este pisica, dar parazitul poate fi găsit la porci (25%), vaci (10%), şoareci, oi, care sunt gazde intermediare.
- Toxoplasma are un mare polimorfism clinic, generând forme oculare anterioare şi posterioare.
- Toxoplasma gondi poate genera infecţia dobandită sau congenitală.
- Parazitul se găseşte sub una din următoarele forme:
  - sporociştii (ovocişti) sunt prezenți în excrementele de pisică sau animale domestice
  - bradizoiții sunt închistați în țesuturi, reprezintă forma latentă
  - tahizoiții sau tropoizoiții sunt forma activă a parazitului, responsabili pentru infecții si distrucție tisulară.
- Infectarea omului se poate produce prin:
  - ingestie de carne crudă sau insuficient preparată, care conține bradizoiți.
  - cale fecal-orală prin sporocişti.
  - transmitere transplacentara a tahizoiților la gravidele care fac toxoplasmoză acută în timpul sarcinii; toxoplasmoza mamei care precede sarcina nu se transmite transplacentar.
- Toxoplasmoza oculară este:
  - sistemică congenitală
  - sistemică dobândită
  - oculară – 30-50% din uveitele posterioare la copil.
- Infecția este răspândită în populație, inaparentă
- Infecţia congenitală poate avea forme severe, când mama contractează infecţia în primul sau al doilea trimestru de sarcină, pentru că se poate însoți de moartea fătului sau leziuni fetale severe. Dacă infecţia apare în ultimul trimestru de sarcină pot apare corioretinită bilaterală, encefalomielită, alte afectări sistemice.

Toxoplasmoza sistemica congenitală se caracterizează prin :

- convulsii
- calcificări intracraniene (5%);
- corioretinită (80%), frecvent bilaterală (85%)
  - cu margini pigmentate, rotund-ovale, cu zone atrofice, alternând cu zone de mobilizare pigmentară
  - uneori pigmentarea este foarte intensă
  - cicatricea poate fi macular (adesea) şi atunci acuitatea vizuală este scăzută.

  - nu există semne de inflamație
- semne generale:
  - retard mental;
  - hidrocefalie;
  - microcefalie;
  - hepatosplenomegalie;
  - vărsături;
  - diaree
- semne oculare:
  - cicatrici corioretiniene inactive în polul posterior;
  - leziuni adiacente cicatriceale cu uveită granulomatoasă, vitrită;
  - spoturi albicioase în jurul arterelor;
  - microftalmie
  - nistagmus
  - strabism
  - cataractă
  - atrofie optică

Toxoplasmoza sistemică dobândită prezintă:

- exantem acut
- meningoencefalită
- limfadenopatie
- retinită

Dacă există bradizoiți la nivelul leziunii cicatriceale, reactivarea lor poate produce forma acută a bolii.

Toxoplasmoza oculară dobandită - acută sau recurentă, este unilaterală.

- Simptome:
  - scăderea vederii
  - miodezopsii
- Semne obiective – oftalmoscopic
  - Focare de corioretinită superficială necrozantă (posterior de ecuator cu focare albe retiniene) care se transformă în atrofii corioretiniene cu depuneri de pigment
  - Periarterită, periflebită
  - Rar: retinită profundă, granulom, papilită
- Forme particulare – corioretinita Jensen juxtapapilar
- Diagnostic diferențial: cu alte retinite infecțioase:
  - sifilis
  - TBC
  - toxocara
  - candida
  - CMV
- Tratamentul se individualizează în funcție de aspectele clinice, vârsta, starea imună a pacientului.

- Indicaţii terapeutice:
  - pacienţii imunocompetenţi:
  - leziuni ale maculei, ale fasciculului papilomacular sau ale vaselor mari
  - hialită foarte severă
  - pacienţii imunocompromişi: toate leziunile necesită tratament complex
- Observaţie clinică periodică în leziunile mici la pacienţii imunocompetenţi care evoluează spre vindecare cu cicatrici tipice poate fi 1-3 luni.
- Tratamentul medical:
  - Tratamentul anti-toxoplasmic:
    - Sulfadiazin – ADIAZIN
      - Adult: 8-12 comprimate pe zi în 3 prize timp de 3-4 săptămâni;
      - Efecte secundare: litiază renală, reacţii alergice, sindrom Stevens-Johnson.
    - PIRIMETAMIN – MALOCID – DARAPRIM
      - 50 mg (2 comprimate) în prima zi
      - 25 mg (1 comprimat) pe zi în zilele următoare timp de 3 săptămâni, asociat cu acid folic – LEDERFOLIN – 50 mg pe săptămână sau OSFOLAT 5 mg pe zi;
      - Efecte secundare: trombopenie, leucopenie, deficit în folat.
    - CLINDAMICIN – DALACIN
      - 300 mg de 4 ori pe zi timp de 3 săptămâni.
      - Efecte secundare: colită pseudomembranoasă.
    - COTRIMOXAZOL – BACTRIM
      - 4 comprimate pe zi în 2-3 prize timp de 4-6 săptămâni.
      - Singur sau în asociere cu clindamicina.
    - ATOVAQUONE 750 mg de 3 ori pe zi.
    - AZITROMICIN 500 mg pe zi timp de 3 zile.
  - Corticoterapia sistemică este recomandată când inflamaţia toxoplasmică este severă. Administrarea corticosteroizilor este întotdeauna în asociere cu tratamentul antitoxoplasmic şi numai după 48 de ore de acoperire antibiotică.
- Fotocoagularea laser – dacă există neovase retiniene
- Tratamentul chirugical – vitrectomie pentru membrane retiniene sau în caz de decolare retiniană tracţională.

Toxocaroza

- Este o boală parazitară determinată de un nematod, Toxocara canis (parazit al câinelui) sau Toxocara cati (pisica), boală care afectează în special copii între 2 şi 9 ani care ingeră alimente vegetale nespălate.
- Există trei forme clinice mai frecvente de toxocaroză oculară:
  - granuloame de pol posterior
    - debut la 6-14 ani cu scădere unilaterală a vederii
    - leziune retiniană alb gălbuie, unică, localizată macular, interpapilomacular, asociata cu
      - pliuri retiniene
      - distorsie vasculară
      - decolare retiniană seroasă, hemoragii subretiniene
  - granulom periferic
    - debut in adolescență sau la vârsta adultă asimptomatic sau cu scăderea acuității vizuale în formele tracționale;
    - semne: granulom periferic hemisferic asociat cu o bandă de tracțiune vitreeană spre papilă.
    - complicații:
      - heterotropie maculară
      - pseudostrabism
      - decolare retiniană tracțională.
  - endoftalmita cronică
    - debut la 2-9 ani cu leucocorie, strabism, scăderea unilaterală a acuității vizuale
    - semne oculare: uveită anterioară cu hialită
    - complicații: decolare retiniană tracțională, hipotonie oculară cu ftizia globului
- Tratament
  - Medicamente antihelmintice – THIABENDAZOL sunt uneori ineficiente în afectarea oculară, sau pot determina chiar creşterea inflamației prin distrugerea parazitului
  - Corticosteroizii ar putea fi eficienți
  - Vitrectomie la nevoie

Corioretinita cu pneumocistis carinii

- Infecția oportunistă cu pneumocistis carinii este cauză majoră de mortalitate şi morbiditate în SIDA.
- Existența unei coroidite implică o scădere a prognosticului vital.
- Cei mai mulți pacienți cu coroidite au făcut aerosoli cu pentamidin în profilaxia pneumoniei cu pneumocistis.
- Simptome:
  - asimptomatic
  - scădere minimă- medie a vederii.

- Semne oculare:
  - **infiltrate coroidiene** galben pal în polul posterior, rotunde, de mărime 300 – 3000 μm, frecvent bilaterale.
  - vasele retiniene si vitrosul nu sunt afectate.
- Sistemic: pneumocistoză diseminată.
- Evolutie: infiltratele pot dispare după tratament sistemic.
- Diagnostic diferențial:
  - retinite cu candida
  - retinite cu micobacterii
  - coroidite cu criptococ
  - limfom primar intraocular
  - sarcoidoză
  - noduli Dalen Fuchs în sindromul Vogt-Koyanagi-Harada, oftalmie simpatică
- Tratament:
  - Pentamidin
  - Trimetazoprim / sulfametoxazol i.v.

Oncocercoza

- Este o afecțiune inflamatorie parazitară produsă de Oncocerca volvulus (nematod), manifestată prin **multipli noduli cutanați, uveită granulomatoasă şi eventual orbire** (este o infecție sistemică cu microfilarie).
- Afecțiunea este endemică în Africa, America de sud, Pensisula arabica, 8 milioane de persoane infectate, 2 milioane de orbi prin oncocercoză. Se transmite la om prin înțepatura de muscă neagră (simulium).
- Sistemic: dermatită pruriginoasă cu noduli subcutanați ce conțin milioane de filarii sau viermi; se poate produce elefantiazis prin obstrucție limfatică.
- Ocular:
  - filaria poate fi vazută în camera anterioară, cornee, retină
  - keratită punctată cu opacități în "fulgi de zapadă" prin migrarea filariilor prin cornee
  - keratită sclerozantă
  - irită negranulomatoasă cu sinechii posterioare
  - cataractă
  - glaucom secundar
  - corioretinită multifocală bilaterală, urmată de cicatrici retiniene pigmentate şi zone de atrofie diseminate
  - atrofie optică
- Evoluția este spre orbire.
- Diagnostic pozitiv:
  - anamneză
  - aspectul clinic

  - examen parazitologic
  - biopsia nodulilor cutanaţi
- Tratament:
  - nodulectomie
  - prevenţie prin igienă
  - relocaţie în zona râurilor
  - exterminarea muştelor
  - Medicatie:
    - IVERMECTIN – doza orală unică anuală sau la 6 luni;
    - DIETIL CARBAMAZIN – tratamentul 1-2 săptămâni reduce microfilaria pentru 6-12 luni; poate da reacţii de hipersensibilitate: prurit, rash, febră, artralgii, nevrită optică, proteinurie.
    - SURAMIN – i.v. (acţionează şi asupra nematodei adulte) – se folosea înainte de Ivermectin.

Neuroretinopatia unilaterală difuză subacută

- Este o neuropatie unilaterală subacută difuză prin infecţie cu un nematod care nu a fost bine identificat, dar este suspectat Ancylostoma caninum.
- Apare la copii, adulţi tineri, mai frecvent la sexul masculin. Afectarea este unilaterală.
- Boala apare frecvent în sudul SUA şi în Caraibe.
- Ocular:
  - vitrită
  - edem al discului optic
  - leziuni retiniene cu hemoragii şi exudate
  - degenerescenţa epiteliului pigmentar retinian
  - uneori este vizualizat nematodul
- Diagnostic diferenţial:
  - toxoplasmoza
  - sarcoidoza
  - histoplasmoza
  - coroidita multifocală
- Tratament:
  - medical: TIABENDAZOL
  - fotocoagulare laser a nematodei, dacă se găseşte.

AFECŢIUNI DETERMINATE DE FUNGI

Histoplasmoza oculară

- Este o infecţie micotică benignă în 95% din cazuri determinată de Histoplasma capsulatum care se localizează la nivelul coroidei unde rămâne

în stare latentă. Este o **corioretinită granulomatoasă multifocală** întâlnită mai frecvent în anumite zone endemice (valea râului Mississippi).

- Histoplasma se transmite la om pe cale aeriană. După inhalare fungii ajung în sânge şi sunt transportaţi de către macrofage în ficat, splină şi alte ţesuturi bogat vascularizate, cum este şi coroida. În organele ţintă se produce o inflamaţie granulomatoasă cu infiltrate limfocitare şi metaplazie epitelioidă. În timp agentul patogen este distrus, dar rămân zone de atrofie retiniană cu hiperplazie pigmentară şi membrane neovasculare subretiniene. Aceste vase de neoformaţie produc edem, exudate dure şi hemoragii şi în final cicatrici fibroase.
- Infecţia sistemică cu Histoplasma este de obicei asimptomatică. Uneori apar simptome pseudogripale.
- Afectarea oculară este semnalată de scăderea bilaterală a vederii, metamorfopsii.
- Clinic triada tipică:
  - **atrofie peripapilară cu mobilizări pigmentare**
  - **cicatrice disciformă macular**ă (iniţial corioretinită macular**ă** cu edem, exudate, hemoragii subretiniene)
  - **"pete histo" periferice** (mici zone alb gălbui, rotund ovalare de atrofie retiniană cu mobilizări pigmentare pe margini)
- La acestea se adaugă aspectul de **ochi liniştit, fără semne inflamatorii** la nivelul polului anterior şi fără tulburări vitreene.
- Diagnosticul pozitiv este eminamente clinic.
- Teste cutanate la histoplasmină sunt pozitive la 90% din pacienţi dar pot produce înrăutăţirea inflamaţiei oculare, de aceea sunt rareori practicate.
- Angiografia cu fluoresceină este utilă pentru evidenţierea membranelor neovasculare subretiniene (hiperfluorescenţă precoce care se accentuează în timp prin difuziunea colorantului) şi a zonelor de corioretinită activă (hipofluorescenţă precoce şi hiperfluorescenţă tardivă). Zonele de atrofie sunt hiperfluorescente şi neschimbate pe parcursul examinării, prin efect de "fereastră".
- Radiografia pulmonară poate arăta calcificări nodulare.
- Diagnosticul diferenţial se face cu
  - alte afecţiuni în care se întâlnesc membrane neovasculare subretinine
    - boala striurilor angioide
    - miopia forte
    - degenerescenţa macular**ă** senilă
  - alte corioretinite multifocale
    - sifilis
    - tuberculoză
    - sarcoidoză
    - coroidita

➢ panuveita multifocală

Tratament

- tratamentul medical constă în administrarea de corticosteroizi oral sau în injecţii retrobulbare.
- terapia antifungică nu dă rezultate.
- membranele neovasculare subretiniene extrafoveale se tratează prin fotocoagulare LASER.
- pentru membranele subfoveale se poate interveni chirurgical (vitrectomie, retinotomie şi extragerea membranei).

- Prognosticul vizual depinde de gradul afectării maculare şi de sediul leziunilor. Aproximativ 60% din ochii afectaţi rămân cu o vedere de 1/10.

Candidoza

- Infecţia cu candida survine la toxicomani pe cale i.v. sau la pacienţi purtători de cateter.
- Simptome:
  - scăderea unilaterală progresivă a acuităţii vizuale
  - corpi flotanţi în vitros
- Semne:
  - corioretinită difuză
  - noduli vitreeni cotonosi
  - endoftalmie cronică
- Diagnostic pozitiv:
  - PCR pe vitros
  - cultură din vitros
- Complicaţii:
  - necroză retiniană
  - decolare retiniană
- Tratament:
  - 5-fluorocitosin sau fluconazol – oral
  - vitrectomie cu injectare intravitreeană de amfotericin B în endoftalmite

Coroidita cu criptococ

- Infecţie cu Criptococus neoformans apare în special la pacienţii cu SIDA asociată cu meningită.
- Ocular:
  - coroidită multifocală
  - extensie la retină şi la papilă
  - rar endoftalmită
- Tratament:
  - amfotericin B i.v.

- vitrectomie, injecţie intravitreeană cu amfotericin B

BOALA WHIPPLE

- Este o boală rară multisistemică, caracterizată prin **malabsorbţie intestinală şi artralgii** în prezenţa unor: pars planite, vitrite, exudate şi hemoragii retiniene
- Etiologic este produsă de Tropheryma whipplaii, un actinomicet gram negativ.
- Prezentă mai frecvent la barbaţii de vârstă medie
- Sistemic:
  - malabsorbtie prin
    - diaree
    - steatoree
  - artralgii migratorii
  - hiperpigmentare cutanată
  - scădere în greutate
  - febră
  - limfadenopatie difuză
  - manifestări neurologice variate până la demenţă
- Ocular:
  - **uveită anterioară cronică, intermediară**
  - opacităţi vitreene cu exudate în periferie, în pars plana.
  - hemoragii retiniene şi exudate moi
  - corioretinită
  - edem papilar
  - vasculite retiniene
- Examene complementare:
  - biopsie intestinală (jejun)
  - pcr din aspiratul vitrean
- Diagnostic diferenţial:
  - limfom intraocular
  - boală Behcet
  - sarcoidoză
- Tratament:
  - Antibioticele prelungit permit remisia bolii şi reducerea simptomelor
  - Oral:
    - Penicilină
    - Tetraciclină
    - Eritromicină
    - Trimetroprim –sulfametazol

RETINOCOROIDITA BIRDSHOT

- Este o **inflamaţie cronică, bilaterală, multifocală a retinei şi coroidei, de etiologie necunoscută,** cu pronostic rezervat, ce apare la pacienţii cu antigen de histocompatibilitate HLA A29 (probabil cu predispoziţie genetică) - s-a sugerat un mecanism patogen autoimun cu implicarea limfocitelor T.
- Femeile sunt de două ori mai afectate decât bărbaţii.
- Vârsta de debut este de 50 de ani, cu limite între 30 – 70 de ani.
- Termenul "birdshot" descrie aspectul leziunilor retiniene, care se aseamănă cu găurile de alice.
- Simptome:
  - miodezopsii
  - scăderea progresivă a vederii centrale, însoţită sau nu de dureri oculare
  - nictalopie
  - alterarea vederii culorilor.
- Semne oculare:
  - ochi liniştit sau
  - reacţie inflamatorie minimă cu uveită anterioară şi hialită discretă/ cu "bulgări de zăpadă"
  - oftalmoscopie :
    - pete rotund ovalare subretiniene, alb-gălbui cu aspect "cremos", cu margini imprecise şi dimensiuni de ½ diametru papilar, localizate în straturile profunde ale retinei
    - vasculite retiniene
    - edem macular
    - edem papilar şi atrofie optică
    - **leziunile retiniene au tendinţă de confluare şi cu timpul rămân zone atrofice, cu lipsa pigmentării (caracteristic).**
- Evoluţie: - exacerbări şi remisiuni în ani
  - 20% autolimitantă cu păstrarea unei acuităţi vizuale utile 20/60 după 5 ani
  - 80% se complică cu :
    - edem macular cistoid în 50 % din cazuri
    - membrană epiretiniană, macular pucker
    - neovascularizaţie coroidiană
    - cataractă
    - simultan 1 din 5 pacienţi poate dezvolta glaucom.
  - deoarece la nivelul glandei pineale există proteine asemănătoare cu cele oculare, se poate produce şi inflamaţie pineală cu insomnie şi tulburarea ritmului circadian.

- AFG : - creştere generalizată a permeabilităţii vasculare cu difuzie intra-retiniană a colorantului şi evidenţierea leziunilor "birdshot" hiperfluorescente.
- HLA A29 pozitiv
- ERG: - scădere în amplitudine a undei b.
- Diagnostic diferenţial:
  - sifilis
  - TBC
  - sarcoidoză
  - corioretinită multifocală
  - pars-planită
  - limfom intra-ocular - negativ HLA-A29
  - sindrom de multiple pete albe.
- Tratament:
  - corticosteorizi
    - oral – Prednison 1 mg/kgc/zi cu reducerea progresivă a dozei după câteva săptămâni, cu supraveghere clinică atentă (întreruperea bruscă poate duce la exacerbarea inflamaţiei).
    - steroizii nu modifică frecvenţa sau mărimea depigmentării leziunilor coroidiene şi dau rezultate inconstante.
    - steroizi parabulbar în edemul macular cistoid.
  - imunosupresoare – Ciclosporina A = 2-5 mg/kgc/zi, utilă pentru tulburări vitreene şi edem macular, sau intoleranţă steroidiană.
  - fotocoagulare laser pentru neovascularizaţie coroidiană
  - control periodic în funcţie de aspectul clinic.

COROIDOPATIA SERPIGINOASĂ - COROIDOPATIA GEOGRAFICA HELICOIDALĂ PERIPAPILARĂ

- Este o afecţiune rară, bilaterală, progresivă, recurentă, cu prognostic rezervat (luni, ani) – evoluţie asimetrică pe cei doi ochi.
- Afectează pacienţi între 30-60 de ani.
- Debut cu
  - începeţoşarea vederii, metamorfopsii
  - scotom central, paracentral.
- Semne oculare
  - **infiltrat subretinian** cu margini estompate care apare iniţial în jurul papilei şi se extinde progresiv în serpentină de la nervul optic la maculă
  - leziuni vechi cu atrofie alternează cu leziuni noi adiacente cu epiteliu pigmentar hiperplazic
  - vitrită medie
  - Tyndall pozitiv în camera anterioară

  - **vasculite retiniene**
  - detaşarea epiteliului pigmentar retinian
  - neovascularizaţie coroidiană
- EOG – subnormal
- Evoluţie – prelungită, ani
- Complicaţii
  - maculare
  - neovascularizaţie coroidiană
  - fibroză subretiniană
- Diagnostic diferenţial:
  - histoplasmoză oculară
  - toxoplasmoză
  - coroidită recurentă multifocală
- Tratament:
  - triterapie cu
    - corticoizi sistemic
    - Azatioprină
    - Ciclosporină
  - monoterapie precoce cu Ciclosporină ar putea fi eficientă

EPITELIOPATIA PLACOIDĂ PIGMENTARĂ ACUTĂ POSTERIOARĂ MULTIFOCALĂ – EPITELIOPATIE ÎN PLACI

- Este o **boală inflamatorie rară de cauză necunoscută a adultului tânăr, autolimitantă,** frecvent asociată cu HLA B7, HLA DR2.
- Se presupune existenţa unei posibile infecţii virale sau condiţii autoimune mediate prin obstrucţia circulaţiei coroidiene cu disfuncţia şi atrofia epiteliului pigmentar.
- Are prognostic bun, chiar în absenţa tratamentului.
- Adolescent, tânăr cu vârsta între 20 şi 50 de ani.
- Debut cu semne gripale, eritem nodos.
- Simptome:
  - scăderea vederii iniţial unilateral, cu afectarea celuilalt ochi în câteva zile şi scăderea vederii bilateral asimetric.
  - scotom paracentral.
- Semne oculare:
  - inflamaţie moderată a camerei anterioare şi a vitrosului
  - hialită în 50% din cazuri
  - FO:
    - multiple leziuni alb-gălbui subretiniene situate profund, diseminate la nivelul polului posterior şi retro-ecuatorial cu margini imprecise şi tendinţă de confluare
    - decolare retiniană seroasă

  - ➢ vasculite retiniene
  - epieclerite
  - uveite
- Semne generale:
  - antecedente virale
  - rar: vasculite cerebrale, eritem nodos, disacuzii
  - tinitus
- AFG:
  - precoce – leziunile placoide apar cu hipofluorescență densă prin blocaj
  - tardiv – hiperfluorescență prin impregnare.
- Evoluție:
  - vindecare spontană în câteva săptămâni
  - depigmentare reziduală a epiteliului pigmentar retinian.
- Diagnostic diferențial:
  - coroidopatie serpiginoasă
  - retinocoroidită Birdshot
  - coroidită multifocală.
- Tratament: - corticoterapie dacă este necesară (în alterări maculare și scădere mare de acuitate vizuală); este controversată.

COROIDOPATIA PUNCTATĂ INTERNĂ

- Afecțiune bilaterală cu pronostic rezervat, mai frecventă la femei mioape.
- Debut la vârsta de 40-50 de ani cu
  - începețoşarea vederii
  - fotopsii.
- Semne oculare:
  - absența inflamației oculare
  - pete multiple, profunde, prost delimitate, identice, localizate în polul posterior – leziunile se extind şi la al doilea ochi
  - după câteva săptămâni se dezvoltă cicatrici bine limitate la ambii ochi.
- ERG: - normală
- Complicații:
  - cicatrici maculare
  - neovascularizație coroidiană.
- Tratament:
  - corticoizi sistemic
  - fotocoagulare laser
  - excizie chirurgicală a membranei neovasculare coroidiene subfoveale în cazuri selecționate.

COROIDITA MULTIFOCALĂ CU PANUVEITĂ

- Este o inflamaţie bilaterală, recurentă a retinei şi coroidei de etiologie neprecizată şi prognostic rezervat.
- Mai frecventă la femei (F/B = 3/1) de vârstă 20-30 de ani.
- Simptome:
  - scăderea moderată a vederii
  - miodezopsii
  - fotopsii
  - scotoame
  - metamorfopsii
  - durere oculară
  - fotofobie.
- Semne oculare:
  - uveită anterioară în 50% din cazuri negranulomatoasă, cu formare de sinechii
  - hialită, constant, moderată
  - oftalmoscopie – multiple leziuni mici alb-cenuşii sau gălbui situate profund la nivelul polului posterior în sectorul inferior al periferiei retiniene
  - în evoluţie se produce atrofia leziunilor care devin mai albe, cu margini nete şi un grad variabil de pigmentare.
  - corioretinită activă
  - edem papilar, posibil cu progresie spre atrofie optică
  - neovascularaţie coroidiană în 25% din cazuri.
- Evoluţie - evoluţie cronică recurentă în luni, ani, cu noi leziuni la ambii ochi, leziunile vechi prezentând zone atrofice cu fibroză subretiniană şi modificări pigmentare.
  - 50% din cazuri rămân cu vedere sever afectată.
  - unul din trei pacienţi poate dezvolta edem macular cistoid.
- AFG: leziuni multifocale iniţial hipofluorescente, hiperfluorescente tardiv.
- Complicaţii:
  - atingere foveală directă
  - neovascularizaţie coroidiană
  - edem macular cistoid
  - fibroză subretiniană.
- Diagnostic diferenţial:
  - alte corioretinite multifocale: sifilis, TBC, Birdshot
  - sarcoidoză
    - asemănări: coroidită multifocală şi uveită
    - diferenţe: leziunile din sarcoidoză sunt mai numeroase, lipseşte neovascularizaţia coroidiană.
  - histoplasmoză:

  - asemănări: cicatrici corioretiniene multifocale, bine limitate şi neovascularizaţie coroidiană
  - deosebiri: absenţa inflamaţiei intraoculare
- coroidopatia punctată internă
  - asemănări: coroidită multifocală şi neovascularizaţie coroidiană.
  - deosebiri: absenţa inflamaţiei intraoculare, preponderent la femei tinere mioape.

- Tratament:
  - imunosupresoare pe cale generală unic sau în asociere cu
  - corticoterapie sistemică
  - fotocoagulare laser pentru neovascularizaţia coroidiană.
- Prognostic: vizual rezervat prin complicaţii maculare
  - edem macular cistoid
  - neovascularizaţie coroidiană.

SINDROMUL DE PETE ALBE EVANESCENTE MEWDS

- Afecţiune în general unilaterală, autolimitantă, cu prognostic bun.
- Prezentă la femei tinere 30 – 50 de ani, după o infecţie virală.
- Debut cu:
  - scăderea brutală a vederii
  - fotopsii (uneori)
  - scotom.
- Semne oculare:
  - hialită discretă
  - numeroase pete albicioase cremoase profunde, în polul posterior, concentric macular
  - edem papilar şi lărgirea de pată oarbă
  - granulaţii foveale.
- Evoluţie:
  - rapidă cu rezoluţie spontană în câteva săptămâni, cu persistenţa de granulaţii foveale.
  - este posibilă evoluţie cronică bilaterală cu multiple recurenţe.
  - rar neovascularizaţie coroidiană.
- Diagnostic diferenţial:
  - retinopatie Birdshot
  - coroidită multifocală
  - sarcoidoză
- Fără tratament.

EPITELITĂ RETINIANĂ ACUTĂ

- Patologie autolimitantă cu prognostic foarte bun.
- Unilaterală în 75% din cazuri
- 30 – 50 de ani
- Simptome: scădere brutală a acuității vizuale centrale.
- Semne:
  - absența inflamației intraoculare.
  - pete negrupate la nivelul foveei, uneori înconjurate de un halou gălbui hipopigmentat.
- AFG: mici puncte hiperfluorescente în centru hipoflurescență
- EOG: subnormal.
- Evoluție: vindecare spontană în câteva săptămâni.

Bibliografie

1. *Bartlett JD, Janus SD –Clinical Ocular Pharmacology, Butterworth Heinemann, ed V, 2008*
2. *Bosch-Driessen LE, Berendschot TT, Ongkosuwito JV, Rothova A. Ocular toxoplasmosis: clinical features and prognosis of 154 patients. Ophthalmology. May 2002;109(5):869-78. [Medline].*
3. *Bright DC – Diseasea of the Retina – in Clinical Ocular Pharmacology, Elsevier, 2008*
4. *Chern K C, Zegans ME – Ophthalmology review, Lippincott Williams, Wilkins, 2000*
5. *De Laage de Meux - Ophtalmologie pediatrique, Ed Masson, 2003*
6. *Dodds EM, Holland GN, Stanford MR, Yu F, Siu WO, Shah KH. Intraocular inflammation associated with ocular toxoplasmosis: relationships at initial examination. Am J Ophthalmol. Dec 2008;146(6):856-65.e2. [Medline].*
7. *Dornic, Dean, Ophthalmic Pocket Companiob, Sixt Edition, 73-92, Elsevier Science, 2002;*
8. *Doughty M. – Pharmacology aand terapeutisc-a primary care guide, Butterworth-Heinemann, 2001*
9. *Duane's Ophthalmology on CD-ROM, 2006*
10. *Dumitrache Marieta – Oftalmologie clinica, Ed universitara Carol Davila, Bucuresti, 2008*
11. *Dumitrache Marieta – Tratat de oftalmologie, sub red.,, voli+II, ed. Universitară Carol Davila, 2005*
12. *Dumitrache Marieta, Magdalena Anitescu, Alina Mihaela Ciocalteu – Urgente oculare netraumatice, Ed Universitara Carol Davila, Bucuresti, 2009*
13. *Eagle W. H. – Eye patology an atlas and basic text, 1999*
14. *Elkins BS, Holland GN, Opremcak EM, Dunn JP Jr, Jabs DA, Johnston WH. Ocular toxoplasmosis misdiagnosed as cytomegalovirus retinopathy in immunocompromised patients. Ophthalmology. Mar 1994;101(3):499-507. [Medline].*

15. Friedman – Kaiser – Trattler – Review of Ophthalmology, Elsevier Saunders, 2005
16. Godde-Jolly D, Dufier J.L – Ophtalmologie pediatrique, Ed Masson, 1992
17. Holland GN. Reconsidering the pathogenesis of ocular toxoplasmosis. Am J Ophthalmol. Oct 1999;128(4):502-5. [Medline].
18. Jabs DA, Green WR, Fox R, Polk BF, Bartlett JG. Ocular manifestations of acquired immune deficiency syndrome. Ophthalmology. Jul 1989;96(7):1092-9. [Medline].
19. Johnson MW, Greven GM, Jaffe GJ, Sudhalkar H, Vine AK. Atypical, severe toxoplasmic retinochoroiditis in elderly patients. Ophthalmology. Jan 1997;104(1):48-57. [Medline].
20. Kanski J., Jack, Clinical ophthalmology A Systematic Approach, 136-137, Elsevier Science Limited, 2003
21. Kaufman p, Alm A – Adler's physiology of the eye, Mosby, 2003
22. Khurana A.K. – Comprehensive Ophthalmology, Anshan Ltd, 2008
23. McCabe RE, Remington JS. Toxoplasma gondii. In: Mandell GL, Douglas RG Jr, Bennett JE, eds. Principles and Practice of Infectious Diseases. 2nd ed. New York, NY: John Wiley; 1985.
24. McCannel CA, Holland GN, Helm CJ, Cornell PJ, Winston JV, Rimmer TG. Causes of uveitis in the general practice of ophthalmology. UCLA Community-Based Uveitis Study Group. Am J Ophthalmol. Jan 1996;121(1):35-46. [Medline].
25. Mets MB, Holfels E, Boyer KM, et al. Eye manifestations of congenital toxoplasmosis. Am J Ophthalmol. Sep 1996;122(3):309-24. [Medline].
26. Nelson LB, Harley RB – Harley's pediatric Ophthalmology, ed IV, WB Saunders, 1998
27. Pavan-Langston, Deborah, Manual of Ocular Diagnosis and Therapy, Fifth Edition, 67-129, Lippincott Williams & Wilkins, 2002.
28. Pulido Jose S. – The requisites in ophthalmology – Retina, Choroid and Vitreous, Mosby, 2002
29. Rhee D. Y, Deramo V. H. - The wills eye drug guide, Lippincott Raven 1998
30. Rothova A, Meenken C, Buitenhuis HJ, et al. Therapy for ocular toxoplasmosis. Am J Ophthalmol. Apr 15 1993;115(4):517-23. [Medline].
31. Rubenstein AE, Korf BR. Neurofibromatosis: A Handbook for Patients, Families, and Health Care Professionals. Thieme Medical Publishers; 1990.
32. Ruggieri M, Pavone P, Polizzi A, et al. Ophthalmological manifestations in segmental neurofibromatosis type 1. Br J Ophthalmol. Nov 2004;88(11):1429-33. [Medline].
33. Ryan SJ – Retina, St Louis-Mosby, 2001
34. Silveira C, Belfort R Jr, Burnier M Jr, Nussenblatt R. Acquired toxoplasmic infection as the cause of toxoplasmic retinochoroiditis in families. Am J Ophthalmol. Sep 15 1988;106(3):362-4. [Medline].
35. Sobrin L, Kump LI, Foster CS. Intravitreal clindamycin for toxoplasmic retinochoroiditis. Retina. Sep 2007;27(7):952-7. [Medline].
36. Soheilian M, Ramezani A, Azimzadeh A, Sadoughi MM, Dehghan MH, Shahghadami R, et al. Randomized Trial of Intravitreal Clindamycin and Dexamethasone versus Pyrimethamine, Sulfadiazine, and Prednisolone in Treatment of Ocular Toxoplasmosis. Ophthalmology. Jan 2011;118(1):134-41. [Medline].
37. Yanoff M, Duker J S – Ophthalmology, Mosby, 2004

Capitolul 20

MACULA

Marieta Dumitrache
Simona Țălu
H. Stanca

MACULOPATII DOBÂNDITE

Marieta Dumitrache

CORIORETINOPATIA SEROASĂ CENTRALĂ (CRSC) CORIORETINITĂ SEROASĂ CENTRALĂ IDIOPATICĂ)

- CRSC este caracterizată prin decolarea seroasă spontană a retinei neurosenzoriale în regiunea macular printr-o gaură localizată la nivelul epiteliului pigmentar retinian.
- CRSC se poate însoți sau nu de detașarea epiteliului pigmentar printr-o acumulare de lichid seros (neinflamator) și hiperpermeabilitate vasculară coroidiană
- Retina senzorială este intactă, iar epiteliul pigmentar discret alterat printr-o fisură la nivelul coriocapilarei.
- Boala afectează adultul tânăr, bărbat anxios, 30-40 de ani, unilateral.
- Factori declanșatori:
  - stres emoțional
  - HTA
  - LES
  - administrare sistemică de steroizi.
- Simptome:
  - debut brusc, marcat prin tulburări vizuale cu impresia de „ceață”
  - rapid se instalează sindromul macular cu:
    - metamorfopsii (evidențiate la grila Amsler)
    - micropsii
    - scotom central relativ pozitiv (scotomul poate fi perceput colorat sau gri)
  - adaptare dificilă la întuneric cu hipersensibilitate la ebluisare (după ebluisare pacientul își poate analiza cu mare precizie scotomul pozitiv)
  - deși acuitatea vizuală este conservată, jena funcțională este netă pentru că sunt prezente metamorfopsii și scotoame relative care dau disconfortul vizual.
- Semne oculare: la oftalmoscop se evidențiază:
  - o „bulă” a retinei senzoriale în regiunea macular
    - bula este rotundă sau ovală, vizibilă cu +1 / +2 D, măsoară 1-3 DP și este ușor descentrată față de foveolă
    - bula are culoare roz sumbru, cu margine cu un halou strălucitor, care este un reflex produs prin proeminență
  - reflexul foveolar absent
  - după 1-2 săptămâni apar mici precipitate gălbui pe suprafața retinei senzoriale detașate

- modificări atrofice ale epiteliului pigmentar retinian
- vitrosul nu prezintă reacţie inflamatorie
- FO în afara zonei maculare este normal sau poate prezenta câteva zone localizate de remaniere ale epiteliului pigmentar

- CRSC frecvent unilateral este auto-limitantă, dar pot fi şi cazuri bilaterale şi recurente
- AV este puţin modificată şi poate fi controlată printr-o adiţie de + prin ridicarea retinei senzoriale care dă o pseudohipermetropie mică acută cu disparitate între refracţia subiectivă şi obiectivă
- AFG ajută confirmarea diagnosticului şi prezintă:
  - hiperfluorescenţă instalată precoce în aria „bulei", hiperfluorescenţă care creşte progresiv vertical şi moderat în suprafaţă şi intensitate, dând aspectul de „coş de fum" sau „foc în ceaţă".
  - hiperfluorescenţă prin efect de fereastră în timpul tardiv cu difuzia colorantului în „bula" de decolare neuroretiniană prin „punctul de fugă"
- AFG cu verde indocianină evidenţiază hiperpermeabilitate coroidiană multifocală şi arii de hipofluorescenţă sugestive pentru afectare vasculară coroidiană focală cu disfuncţia secundară a epiteliului pigmentar subiacent
- Evoluţie : - favorabilă
  - cu rezoluţie spontană fără sechele vizuale cu recuperarea completă a acuităţii vizuale în 90% din cazuri
  - proeminenţa retiniană se aplatizează, dar persistă precipitatele gălbui (după câteva luni dispar)
  - reaplicarea decolării seroase a retinei senzoriale la pacienţii netrataţi durează 4-6 luni şi 20-25% dintre ei pot prezenta sechele vizuale minime cu recuperare lentă a ebluisării maculare, disconfort vizual, pierdere minimă a AV.
  - sechelele sunt cu atât mai importante cu cât proeminenţa retiniană este mai prelungită.
  - prelungirea rezorbţiei fluidului pâna la 12 luni cu revenire la normal a AV, dar cu persistenţa micropsiei
  - rezoluţie spontană în 12 luni, cu degradare vizuală moderată rară
  - persistenţa bolii mai mult de 12 luni cu alterarea epiteliului pigmentar- rar
  - recidivele pot interesa acelaşi ochi (1-3 recidive) sau bilateralizare cu manifestări clinice variabile, dar după 3-4 ani recidivele sunt rare
- Complicaţii :
  - membrane neovasculare coroidiene (rar) prin numeroase recidive
  - edem macular
  - atrofie corioretiniană
- Diagnostic diferenţial : - este necesar în formele vechi atipice unde la simptomele CRSC se asociază simptomele decolării epiteliului pigmentar şi alteraţiile cicatriciale ale epiteliului pigmentar

- decolarea seroasă idiopatică a epiteliului pigmentar (în CRSC retina senzorială este detaşată de EPR subiacent, iar în DEPR toate straturile retinei sunt detaşate de coroida subiacentă prin lichid seros)
  - coroidopatia hemoragică la tineri cu pseudohistoplasmoză
  - DMLV disciformă presenilă
  - hemangiom coroidian circumscris
  - maladia Harada
  - disc viteliform
  - ocluzie coroidiană
- Prognostic: rezervat pentru cele 20-25% din cazurile recidivante şi bilaterale
- Tratament:
  - 80-90% din cazuri prezintă rezoluție spontană în 4-12 săptămâni cu normalizare a AV
  - dacă evoluția spontană este favorabilă nu este necesar tratamentul
  - dacă fluidul retinian nu se resoarbe sau există recurență este indicată fotocoagularea laser focală la nivelul zonei de hiperfluorescență precoce când:
    - evoluția este prelungită 4-6 luni
    - pierderea AV la episoade repetate anterioare
    - sunt cazuri bilaterale
    - pacienții necesită vedere clară la AO
    - există lichid subretinian tulbure
    - este necesară grăbirea vindecării prin grăbirea resorbției fluidului
  - complicațiile fotocoagulării LASER Argon sunt legate mai frecvent de erori de tehnică, mai rar de „punctul de fugă" invizibil sau inaccesibil.
    - hemoragii retiniene, subretiniene
    - arsuri foveolare accidentale
    - leziuni ale fascicolului interpapilomacular
    - dezvoltarea neovascularizației coroidiene
    - sindrom de retracție
  - tehnica fotocoagulării : aplicarea directă pe punctul de fugă după AFG a 1-10 maxim impulsuri de 100-200 microni timp scurt 0,10 secundee
  - tratamentul laser neadecvat poate favoriza dezvoltarea NVSR cu scăderea AV

EDEMUL MACULAR

Marieta Dumitrache

- Apare când capilarele care înconjoară foveea devin anormal permeabile şi permit difuzia fluidului care se acumulează profund în interiorul sau sub retină
  - exudatele proteice sunt vizibile sub formă de pete galben dure
  - exudatele seroase sunt localizate în general în stratul plexiform extern al retinei
  - AFG pun în evidenţă difuzia colorantului în maculă
  - vederea este modificată în general sub 1/10
  - reflexele pupilare pot fi alterate
- Edemul macular poate avea cauze multiple
  - RD
  - HTA malignă
  - OVCR sau de ram
  - Telangiectazia retiniană
  - Coats
  - Sindrom Irvine Gass (edem macular după chirurgia cataractei)
- Tratamentul este discutabil, în funcţie de cauza edemului macular
  - fotocoagulare în EM diabetic şi după OVCR
  - vitrectomie – secţiunea bridelor vitreenme încarcerate sau laser Yag pot fi eficace în EM prin încarcerare de vitros la incizia pentru operaţia de cataractă; EMC după chirurgia cataractei regresează în general spontan în 6 luni
  - EM din uveită necesită
    - Acetazolamidă 250mg/zi oral
    - Indometacin 25mg oral de 3x/zi timp de 6 săptămâni
    - Instilaţii locale cu cortizon de 4x/zi 3 săptămâni
    - Prednison oral 40mg 5 zile cu reducere progresivă 2 săptămâni, apoi 3 săptămâni
    - Subtenonian 40mg metilprednisolon – repetat până la stabilizarea leziunei

EDEM MACULAR CISTOID (EMC)

- EMC este o ruptură a barierei hematoretiniene provocată de o acumulare de lichid (în formă de petale de floare în stratul plexiform extern (Henle) şi înăuntrul stratului nuclear al retinei maculare, în jurul foveolei, cu formarea de microchiste.

- Confluența microchisurilor ajută la formarea găurii maculare; se produce acumulare de lichid în spații chistice inter- sau intra-celulare cu degenerarea celulelor Müller.
- Afecțiunea este benignă, plurietiologică, dar în cazurile persistente conduce la coalescența microchisturilor în spații chistice largi cu formare de găuri lamelare în fovee și scăderea acuității vizuale
- Multiple remisiuni și exacerbări ale edemului macular sau edem macular persistent pot conduce la alterarea receptorilor foveolari și degenerarea maculei cu scăderea permanentă a acuității vizuale centrale
- Etiologie:

postchirurgical:	**extracția cataractei cu** **- ruptura capsulei și pierderi sau încarcerări de vitros în afachie sau pseudofachie** **- implant cristalin în camera anterioară** **- cristalin implantat per secundam** **- EMC după 6-10 săptămâni** **- EMC pe celălalt ochi operat anterior** **vitrectomie** **fotocoagulare (capsulotomie laser Yag – riscul EMC este redus dacă capsulotomia se face după 6 luni sau mai mult de la operația de cataractă)** **criopexie** **rar după operație sclerală , keratoplastie perforantă, operații filtrante în glaucom**
uveită cronică intermediară	
vascular:	**OVCR** **- se poate asocia cu EMC și scăderea permanentă a acuității vizuale** **- fotocoagularea laser în grilaj nu îmbunătățește vederea la toți pacienții cu OVCR, deși edemul poate fi rezolvat** **maculopatia diabetică prin afectarea capilarelor perimaculare dezvoltă edem macular și modificări chistice în regiunea foveolară** **telangiectazia retiniană, boala Coats** **macroanevrism arteriolar retinian** **retinopatie radică**
membrană epiretiniană	
retinopatie pigmentară	
Retinoschizis juvenil X linkat	
retinită cu CMV	
alte cauze **- telangiectazie parafoveolară** **- retinoschizis juvenil** **- sindrom Goldman Favre** **- tratament cu Xalatan**	

- Sintetizând cauzele EMC obținem **DEPRIVEN**
  Diabet
  Epinefrină
  Pars planită
  Retinopatie pigmentară
  Irvine Gass sindrom
  Venoasă - ocluzie
  E Prostaglandină (efecte favorabile în tratamentul EMC prin administrarea inhibitorilor de prostaglandine – Indometacin sau alte AINS)
  Nicotinic acid maculopatie
- În declanşarea EMC este descris rolul factorilor mecanici:
  - forțe tracționale exercitate pe maculă care distrug interfața normală vitreoretiniană
  - tracțiunile locale pot favoriza eliberarea de mediatori care conduc la fisurarea barierei hematoretiniene cu apariția de EMC
- Simptome: reducerea acuității vizuale variabil în funcție de cauza EMC, de severitatea şi durata de evoluție a edemului.
- Semne oculare prezente la examenul oftalmoscopic:
  - prezența unor multiple arii cistoide (chisturi foveolare) în retina senzorială
  - uneori aceste chisturi sunt dificil de văzut, dar foveola prezintă un spot gălbui
  - pierderea depresiunii foveolare
  - hemoragii, exudate cotonoase, microanevrisme, edem perimacular în retinopatia diabetică, OVCR
- Semne sistemice: în funcție de etiologie: diabet zaharat, HTA, anevrism, uveită.
- AFG este criteriul de bază pentru evaluarea EMC şi arată:
  - difuzia precoce a colorantului la nivelul capilarelor perifoveolare
  - colorarea tardivă a maculei după modelul „petală de floare" sau „ spiță de roată"
  - modificări asociate ale AFG pot ajuta la stabilirea etiologiei EMC
    - microanevrisme în retinopatia diabetică
    - colaterale vasculare hemoragii retiniene în OVCR
- OCT permite evidențierea edemului macular cistoid prin vizualizarea spațiilor retiniene pline de lichid.
- Tratament:
  - Tratamentul EMC necesită identificarea şi tratarea factorilor cauzali dacă este posibil. Dacă nu este identificată cauza tratamentul este dificil.
  - EMC sever şi persistent poate fi tratat cu
    - inhibitori de anhidrază carbonică
    - steroizi topic, periocular sau sistemic
    - antiprostaglandine topic: AINS- indometacin
    - vitrectomie la nevoie
  - Tratament după cauza care produce EMC:

la pseudofac	**inhibitori de anhidrază carbonică sistemic** **AINS topic/ oral cel puțin o lună** **corticoizi subtenonian, sistemic sau topic** **vitreoliză laser Yag, reconstrucția segmentului anterior** **vitrectomie**
Diabetici	**laser focal sau în grilaj pentru EMC semnificativ**
OVCR-	**laser focal pentru EMC persistent**
Afecțiuni inflamatorii intraoculare: uveită intermediară, choroidită multifocală, toxoplasmoză, CMV, sclerite, boala Behcet	**controlul inflamației cu steroizi, imunosupresoare** **inhibitori de anhidrază carbonică**
Tracțiune vitreomaculară, membrană epiretiniană macular	**Vitrectomie**
medicamente ce pot induce EMC: armalina, latanoprost, acid nicotinic	**întreruperea acestor medicamente**

GAURA MACULARĂ

Marieta Dumitrache

- Gaura macular legată de vârstă este o ruptură sau un defect (lipsă de substanță) situat la nivelul retinei foveolare, afectând toată grosimea sa de la limitanta internă până la stratul articolelor externe ale fotoreceptorilor.
- Gaura macular rezultă din tracțiunea vitreo-retiniană progresivă tangențială la fovee.
- Afectează mai frecvent femeile după 60 de ani cu tulburări hormonale, histerectomie, estrogenoterapie, HTA.
- Etiologia găurii maculare:

idiopatică	**80% din cazuri, unde gaura macular este determinată de tracțiunea tangențială a vitrosului cortical asupra foveei** **gaura macular produce scăderea moderată sau severă a acuității vizuale.**
Secundară	**miopie mare cu stafilom posterior, unde gaura macular poate fi asociată cu decolare retiniană** **traumatică prin comoție sau tracțiune retiniană** **chirurgie oculară: decolări retiniene în care gaura macular se formează prin tracțiune vitreeană** **fotocoagulare LASER când gaura macular se produce prin microfisură** **boli vasculare retiniene ischemice: retinopatie diabetica si OVCR** **boli retiniene inflamatorii** **hemoragie vitreană** **edem macular cistoid prin ruptura peretelui intern al unui chist mare** **retinopatie solară** **tratament cu Pilocarpină** **boala Best**

- Cel mai frecvent sunt întâlnite gaura maculară idiopatică şi secundară prin tracţiune epiretiniană maculară după traumatisme, edem macular cistoid.
- Gaura maculară şi sindromul de retracţie al membranei limitante interne provoacă scăderea importantă a acuităţii vizuale
- **Debut**: prin scăderea vederii centrale unilaterale, descoperită uneori întâmplator.
- **Simptome**:
  - metamorfopsii în formele incipiente
  - începeţoşarea vederii cu deteriorarea progresivă a acuităţii vizuale şi stabilizare în jur de 6/60 pentru gaura maculară cu diametrul maxim
  - unii pacienţi pot avea un nivel mai bun al vederii prin folosirea fixaţiei excentrice
  - scotom central absolut produs prin deficitul central
  - scotom central relativ care înconjoară scotomul absolut şi care este produs de lichidul subretinian care ridică secundar retina
- Semne oculare în gaura adevărată:
  - pată roşie rotundă în centrul maculei de 1- 3 diametre papilare, înconjurată de un halou cenuşiu
  - uneori un mic opercul
  - depozite gălbui de talie mică la nivelul epiteliului pigmentar retinian, situată în interiorul găurii.

- **Clasificare:**
  - Stadiul I: detaşare foveală – descreşterea sau absenţa depresiei foveale
    - ➢ Stadiul Ia – iminenţă de gaură maculară - prezenţa unei pete gălbui foveolare (chist intrafoveolar)
    - ➢ Stadiul Ib (gaură ocultă): gaura maculară se prezintă ca un inel gălbui la interfaţa cu cortexul vitreean
  - Stadiul II: - formare timpurie a găurii
    - ➢ lărgirea inelului galben cu dehiscenţă centrală sau excentrică (pseudo-opercul)
  - Stadiul III: - dezvoltarea completă a găurii maculare înconjurată de o bandă de lichid subretinian
    - ➢ opercul văzut înăuntrul găurii maculare.
  - Stadiul IV: - gaura maculară totală cu depozite gălbui la baza craterului şi decolare posterioară de vitros completă
    - ➢ separarea vitrosului posterior.
- Evaluare clinică:
  - *Testul Watzke-Allen*: - este percepţia discontinuă (întreruptă) în grosimea fluxului luminos centrat pe gaura maculară;
    - ➢ se face cu un fascicul luminos foarte îngust care baleiază în maculă şi pacientul observă raza luminoasă întreruptă sau subţiată.

- *Testul fascicolului LASER*: - spot de 50 µm a unui fascicul LASER este proiectat pe centrul găurii
  - ➢ spotul dispare dacă este gaură maculară.

- AFG:
  - hiperfluorescență precoce fără scurgere tardivă
  - defect de fereastră în forma completă
- OCT:
  - pune diagnosticul de stadiu de boală prin măsurarea volumului găurii maculare în toată grosimea straturilor
  - gaura maculară este o pierdere tisulară în toată grosimea straturilor retiniene cu vitrosul cortical posterior ataşat şi numai 30% din găurile maculare pot fi însoțite de decolarea vitrosului posterior.
- Evoluție:
  - Rar regresie spontană a găurii maculare în formele incipiente cu închiderea spontană a găurii
  - Evoluția către stadiile III şi IV poate fi imprevizibilă, cu durată de săptămâni , ani (tipic 6 luni).
  - Acuitatea vizuală la pacienții cu gaura maculară completă rămâne stabila 20/80 – 20/200.
  - Decolarea retinei după gaura maculară este rară, dar se poate întâlni în gaura maculară post-traumatică sau în miopie
- Pseudogaura maculară: este un defect al membranei epiretiniene care acoperă foveea.
- Biomocroscopia si AFG ajută la diagnosticul diferențial al găurii maculare cu pseudogaura maculară, gaura lamelară sau chistul macular, complicație a EMC.
- În gaura lamelară nu este efectul „în fereastră" pentru că epiteliul pigmentar este normal, iar acuitatea vizuală este mai bună ca în gaura maculară.
- Diagnostic diferențial:
  - Alte găuri maculare din miopii forte, traumatisme acute violente
  - Pseudo-gaură maculară
    - ➢ cu fibroză perimaculară
    - ➢ gaură lamelară după edem macular cistoid cronic
  - DMLV
  - Edem macular cistoid: edem "în petală de floare", uşor diagnosticat la AFG.
- Tratament: -Chirurgical:
  - Indicații de tratament chirurgical : gaură maculară stadiul II sau mai mare, cu acuitate vizuală sub 5/10 şi vechime sub un an.
  - Vitrectomie în toate cazurile selecționate de gaură maculară sau iminență de gaură maculară
    - ➢ se practică vitrectomie cu peeling prin pars plana cu decolarea hialoidei posterioare şi tamponament cu gaze expandabile sau

ulei de silicon, care sunt active pe termen lung şi care pot duce la închiderea găurii şi îmbunătăţirea vederii în 80% din cazuri.

- se poate face şi excizia membranei limitante interne în jurul găurii maculare – maculorexis – postoperator pacientul menţine poziţia de decubit ventral 1-4 săptămâni la tamponamentul cu gaz.
- vitrectomia poate fi :
  - profilactică - discutabil – pentru ochii suspectaţi a dezvolta gaură maculară
  - convenţională
  - chimică - injecţii de Plasmină în vitros, care dezinseră vitrosul de retină pentru abordarea hialoidei posterioare, urmată de secţionarea vitrosului şi introducerea gazului C3F8 16%.

- Complicaţii posibile : amputarea câmpului vizual frecvent infero-temporal.
- Acuitatea vizuală se ameliorează la 85% şi 65% din cazuri pot avea acuitate vizuală 20/40

MACULOPATIA TOXICĂ

Marieta Dumitrache

Antipaludice

- Clorochina – Nivachina
  - este folosită în tratamentul
    - poliartitei reumatoide
    - artrita juvenilă idiopatică
    - lupus eritematos diseminat
    - profilaxia paludismului
  - drogul se elimină lent şi se concentrează în structurile ce conţin melanină (EPR, choroidă), incidenţa retinotoxicităţii crescând cu doza totală cumulată (3 ani zilnic 250mg)
  - pacienţii trataţi cu acest medicament trebuie urmăriţi periodic la 9 luni de la începutul tratamentului apoi periodic la 6 luni controlându-se
    - acuitatea vizuală
    - fundul de ochi
    - câmpul vizual
    - simţul culorii
    - fotografie FO
  - clinic
    - dificultăţi tranzitorii de acomodaţie fără semnificaţie clinică
    - pseudopapilita toxică – scotom între 4-9° la fixarea unui spot roşu şi prin examinare la grila Amsler

- maculopatia toxică (în cură prelungită)
  - inițial – dispariția reflexului foveolar,scotom central , AV modificată (rar scădere importantă)
  - leziunea tipică „ochi de bou" este o hiperpigmentare centrală alături de foveolă înconjurată de o zonă circulară de depigmentare care este înconjurată de o pigmentare crescută
  - în stadiile avansate – constricție severă arteriolară cu scăderea vederii centrale și periferice

- Hidroxiclorochina (Plaquenil) – are retinotoxicitate neglijabilă și neprogresivă dacă dozele nu depășesc 400mg/zi

Fenotiazine

- Tioridazina – Melleril
  - folosită în tratamentul schizofreniei și psihoză aparentă
  - doza zilnică 150-600 mg
  - doză mai mare de 80 mg/zi produce acumulare uniformă de pigment la nivelul EPR
  - la doze mai mari și prelungite apar pigmentație grosieră în plăci și zone largi de atrofie a EP și a coriocapilarelor
- Clorpromazina – Largactil
  - folosit pentru sedare și în tratamentul schizofreniei
  - doza zilnică 75-300 mg
  - retinotoxicitatea apare pentru doze mai mari de 300 mg/zi timp de mai multe luni cu granulații pigmentare nespecifice
  - depozite galben maronii pe capsula anterioară a cristalinului și endoteliul corneean

Chinina – în doze mari poate determina constricția arteriolelor retiniene și afectarea celulelor ganglionare retiniene.

Maculopatii cristaline

- Tamoxifen – Nolvadex
  - folosit în tratamentul cancerului de sân
  - doza zilnică 20-40 mg
  - retinotoxicitatea poate apare pentru doze mai mari de 40 mg/zi mai multe luni
  - ocular – depozite maculare gălbui cu aspect cristalin în inel, nevrită optică, cornee verticilata
- Cantaxantin
  - folosit pentru bronzare
  - retinotoxicitatea apare în folosirea prelungită cu mici depozite refringente gălbui localizate în polul posterior
- Metoxifluran – Pentran

- gaz anestezic pentru anestezie generală
- retinotoxicitatea se manifestă prin cristale în vasele retiniene

MACULOPATIA DIN TUMORI DE GLOB OCULAR

Marieta Dumitrache

Tumori retiniene benigne din

- scleroza tuberoasă Bourneville
- maladia Recklinghausen
- astrocitom retinian – rar se poate asocia cu maculopatie

Tumori retiniene maligne

- primitive – retinoblastom, retinocitom sunt localizate macular excepțional
  - la debut tumora se prezintă ca o pată cenuşie cu margini prost delimitate, aderentă la retină, cu diametrul jumătate din diametrul papilar
  - în evoluție tumora creşte, deformând aria maculară, devine proeminentă, neregulată, cenuşiu gălbui , galbenă, crem cu vascularizație importantă

Tumori coroidiene benigne – angiom coroidian

- tumoră rară, prezentă la tineri
- localizare maculară excepțională
- leziunea maculară se manifestă prin metamorfopsii, hemoragii, alterarea acuității vizuale, scotom central
- în evoluție se asociază cu degenerescență microchistică maculară
- tratament fotocoagulant corect indicat

Tumori coroidiene maligne – melanomul malign

- localizarea maculară a melanomului malign se însoțeşte de simptome ale sindromului macular şi de decolare retiniană supraadăugată
- localizarea maculară a tumorii permite un diagnostic precoce prin simptomele funcționale prezente
- tratament – enucleație

Tumori coroidiene metastatice

- de la sân, tiroidă, plămâni, aparat digestiv, aparat urinar, sânge
- sindromul funcțional macular precoce şi bilateral
- evoluție nefavorabilă cu creşterea în suprafață şi profunzime a tumorii însoțită de decolare retiniană exudativă
- ERG – anormal
- tratament
  - corticoizi sistemici
  - imunoglobuline i.v.
  - plasmaferează
- prognostic – peiorativ

Retinopatie asociată cu cancer

- se produce distrucţia fotoreceptorilor prin fenomene autoimune în principal la pacienţii cu carcinom pulmonar cu celule mici
- FO arată diminuarea calibrului arterelor şi atrofie optică

MACULOPATIA TRAUMATICĂ

Marieta Dumitrache

Maculopatia postcontuzivă- contuziile globului ocular pot afecta polul posterior prin intermediul fortelor tractionale induse de supresia globului şi expansiunea sa în procesul traumatic.

Edemul Berlin: se instaleaza imediat după traumatism.

- Examinarea fundului de ochi:
  - polul posterior are o tentă cenuşie;
  - foveola roşie;
  - edem perifoveolar;
  - pliuri retiniene stelate perifoveolar, uneori pliu concentric al papilei;
  - fine hemoragii perifoveolare sau în lungul vaselor;
  - hemoragii retiniene.
- Evolutie:
  - favorabilă, cu rezoluţia edemului macular (4-8 zile până la mai multe săptămâni), cu persistenţa unui aspect de stea maculară, cu pierderea reflexului macular.
  - nefavorabilă, în 25-40% din cazuri, cu:
    - gaura lamelară rotundă
      - diametrul de ¼ – 1 diametru papilar
      - de culoare roşu închis
      - puncte albicioase în vecinătate, la nivelul retinei
      - scotom perifoveolar
    - remaniere pigmentară şi atrofică a regiunii maculare.
- Tratamentul: antispastice, vasodilatatorii, fibrinolitice, anticoagulante NU influenţează evoluţia bolii.

Rupturi coroidiene pot fi localizate în polul posterior inconjurand concentric papila şi mai rar la periferia maculei; sunt asociate frecvent cu hemoragii subretiniene.

- pot fi unice sau multiple, de lungime variabilă;
- devin vizibile după 4-10 săptămâni după remiterea progresiva a hemoragiei şi edemului.
- striaţie clară albicios-sidefie sau alb-gălbuie cu margini variabil pigmentate şi uneori în faza de cicatrizare, ruptura coroidiană poate fi însoţită de ţesut glial albicios.

- rar, unele rupturi coroidiene se pot însoți în evoluție de degenerescență maculară edematoasă, membrană neovasculară atunci când ruptura este aproape de mașulă.
- neovascularizația coroidiană poate conduce la o decolare retiniană seroasă sau hemoragică.
- Tratament:
  - fotocoagulare laser;
  - vitrectomie cu aspirația sîngelui subretinian în primele 10 zile dupa traumatism poate preveni fibroza subretiniană și poate ameliora rezultatul vizual dacă ruptura coroidiană nu trece lângă centrul foveei.

Gaura macular traumatică

- Foveea este susceptibilă la traumatism pentru că:
  - este foarte subțire;
  - are necesități metabolice mari;
  - este aderentă la nivelul vitrosului posterior.
- Necroza post contuzie poate fi urmata de edem macular cu formarea de chist macular.
  - ruptura stratului intern al chistului (dupa câteva luni) produce GAURA LAMELARA.
  - ruptura ambelor straturi ale chistului produce GAURA MACULARA în toată grosimea straturilor.
- Tracțiunea vitreeană contraforță produce GAURA ACUTA LAMELARA sau în toata grosimea straturilor.

GM LAMELARĂ	**GM ÎN TOATĂ GROSIMEA**
AV peste 20/60	**AV 20/60 – 20/200**
Fără manșon exudativ sau fluid	**Manșon de fluid subretinian**
Nu există scotom central (semn Watzke-Allen negativ)	**Scotom central (semn Watyke-Allen pozitiv)**
+/- Defect de fereastră pe AFG (semn Aaberg +/-)	**Defect de fereastră pe AFG (semn Aaberg pozitiv)**

Diferenta intre Gaura Lamelara si Gaura maculara in toata grosimea straturilor.

- În 1-2 % din cazuri este posibilă o decolare retiniană largă după o gaură maculară post traumatică
- Tratamentul:
  - urmărire periodică, pentru că gaura maculară în toate straturile se poate închide spontan cu ameliorarea acuitatii vizuale variabil.
  - vitrectomie, pentru găuri maculare inconjurate de fluid subretinian important care nu se închid spontan după câteva luni.

- progresia manşonului de exudat spre DR extinsă poate fi un indice pentru retinopexia pneumatică sau vitrectomie cu schimb gaz-fluid
- nu este necesar tratamentul chirurgical pentru gaura lamelară.

Leziuni vasculare retiniene posttraumatice

Retinopatia Purtscher (rar)

- Este produsă prin traumatismul capului, toracelui, oaselor lungi;
- Poate fi uni- sau bilaterală;
- Simptome:
  - scădere importantă a AV de la 20/20 la n.d cu evoluţie progresivă în 1-2 zile;
  - scotom central dens
  - D P A
- Semne oculare:
  - aspect albicios al polului posterior cu edem retinian generalizat.
  - aspect albicios al retinei superficiale peripapilar secundar ischemiei;
  - multiple exudate moi;
  - hemoragii pre si intraretiniene in lungul vaselor mari;
  - edem papilar.
- Evoluţie: AV poate reveni la normal sau rămâne permanent scăzută
- Diagnostic diferenţial cu formele netraumatice de RP:
  - pancreatita acută;
  - LES;
  - dermatomiozita;
  - sclerodermia
  - embolia de lichid amniotic în sarcină sau la naştere;
  - anevrism cardiac al ventriculului stâng.
- Nu există tratament.

Retinopatia Valsalva

- este datorată creşterii bruste si severe a presiunii intratoracice şi intraabdominale, care provoacă hemoragii retiniene prin creşterea presiunii venoase la nivelul ochiului.
- bilateral, mai rar unilateral;
- hemoragii maculare mici, frecvent preretiniene cu rezoluţie fără sechele;
- este posibilă scăderea vederii prin decolarea hemoragică la nivelul limitantei interne: hemoragie vitreană / hemoragie subretiniană
- AV poate reveni la normal in zile-luni în funcţie de gradul de extensie al hemoragiilor;
- după câteva luni poate fi necesară vitrectomia pentru hemoragiile vitreene nerezolvate.

Sindromul Terson: hemoragii simultan vitreene şi intracraniene.

Sindromul nou-născutului agresat: la 30-40%
Se pot produce:

- modificări oftalmologice:
  - hemoragii pre, intra şi subretiniene
  - exudate moi;
  - edem papilar.
- semne externe de traumatism (pot sa nu fie prezente): fracturi, contuzii

Ocluzia arterei centrale a retinei

- Apare rar dupa traumatism direct.
- Poate fi posibilă prin
  - compresia prelungită a globului ocular
  - presiunea exercitată de edemul palpebral sau din orbită.
  - hemoragii orbitare masive cu ischemia nervului optic şi a retinei (necesită decompresie orbitară).

Arsuri retiniene

- prin surse luminoase de mare intensitate:
  - soare
  - aparat de sudură
  - scurtcircuit electric
  - laser
  - expunere prelungită la instrumente oftalmologice incluzaând: lumina cu fibra optică intraoculară; microscop operator, laser oftalmologic.
- Maculopatia este variabilă în funcție de intensitatea luminii şi timpul de expunere.
  - Lumina uşoară, moderată, poate produce:
    - cefalee
    - metamorfopsii
    - scăderea AV la scurt timp după expunere la 20/40 sau 20/70
    - scotom central
    - cromatopsie
    - la examinarea FO:
      - pată albicios gălbuie înconjurată de o zonă gri;
      - în câteva zile poate apare gaura lamelară;
      - aspect marmorat al epiteliului pigmentar retinian în leziuni severe.
    - AFG este normală sau poate prezenta un defect de fereastră în aria foveolară.
    - Nu exista tratament, AV revenind la normal în 3-6 luni.

- Lumina severă induce:
  - ➢ Scotoame paracentrale permanente;
  - ➢ FO: leziune retiniană profundă, neregulată, gălbui albicioasă care se colorează intens la AFG.
    - □ epiteliul pigmentar retinian are aspect marmorat şi defect de fereastră la AFG.
    - ➢ Hemoragie supraiacentă prin rupturi la nivelul membranei Bruch.

- Tratament:
  - în rupturile membranei Bruch şi hemoragiile subretiniene – vitrectomie.
  - în timpul chirurgiei oculare se vor lua măsuri:
    - ➢ reducerea intensității luminii;
    - ➢ filtru galben
    - ➢ reducerea timpului de expunere
    - ➢ înclinarea microscopului şi a globului ocular pentru evitarea expunerii centrale.
- Traumatismele oculare pot induce hifemă, cataractă, hemoragii vitreene care impiedică vizibilitatea retinei, coroidei şi atunci este necesară:
  - ecografie
  - CT
  - RMN.

MACULOPATIA DIN STRIURILE ANGIOIDE

Marieta Dumitrache

- Striurile angioide (SA) – maladia Groenblad-Strandberg sunt o degenerescență ereditară recesivă a membranei Bruch în jurul discului optic
- Afecțiunea se produce prin:
  - ruptura stratului elastic al membranei Bruch, printr-o fragilitate anormală a membranei bazale, legat de un proces degenerativ, şi depozite calcice.
  - modificări secundare ale epiteliului pigmentar şi ale coriocapilarei.
- Simptome
  - asimptomatic
  - începerea vederii
  - scotom
  - metamorfopsii
  - în timp scăderea AV
- Semne oculare:
  - bilateral striuri liniare maron-roscat, gri-cenuşiu, neregulate, sub vasele retiniene normale, cu dispoziție radiară de la papilă

  - rupturi ale membranei Bruch care favorizează apariţia leziunilor hemoragice: membrane coroidiene neovasculare, hemoragii retiniene în traumatisme minime; degenerescenţă maculară.
  - modificări de tip "piele de portocală" - leziuni liniare cu margini dantelate, neregulate, pigmentate, galbene, localizate temporal de maculă la pacienţii cu pseudoxantom elastic (epiteliul pigmentar pătat difuz).
  - drusen al discului optic
  - hemoragie spontană după neovascularizaţie coroidiană sau după un traumatism banal.
  - cicatrici corioretiniene periferice "în pete de somon"
- AFG
  - hiperfluorescenţă cu efect de fereastră
  - ajută la detectarea MNVC
- Asociatii oculare:
  - drusen al papilei
  - bucle vasculare
- Asociatii sistemice:
  - **P**seudoxantom elastic – sindrom Groendblad-Strandberg – cel mai frecvent (afectarea ţesutului elastic cu aspect "piele de gaină jumulită", sângerari gastrointestinale, afectare cardiacă).
  - **E**hler-Danlos tip 6 – piele hiperextensibilă
  - **P**aget – alterare progresiva a tesutului conjunctiv care produce crestere a masei osoase, creşterea fosfatazei alcaline.
  - **S**ickle cell (drepanocitoza) şi alte hemoglobinopatii
  - **I**diopatic
- Diagnostic diferenţial
  - DMLV
  - Histoplasmoză oculară
  - Ruptură coroidiană posttraumatică
- Tratament
  - Nu există
  - Control medical şi dermatologic

RETINOPATIA DIN BOLI DE SÂNGE

Marieta Dumitrache

Retinopatia din hemopatii

Anemia

- Poate produce ischemie retiniană sau/şi în alte ţesuturi, etiologic producându-se descreşterea cantităţii de oxigen.

- Pacienţii cu: leucemie, mielom multiplu, macroglobulinemia Waldenstrom, limfom pot prezenta anemie.
- Simptome:
  - asimptomatic
  - scăderea vederii
  - puncte negre
- Semne oculare:
  - hemoragii în flacară superficiale, uneori cu centru alb – pete Roth
  - numărul hemoragiilor se coreleaza cu gradul anemiei şi cu prezența trombopeniei.
  - exudate moi prin mici zone de infarctizare în stratul fibrelor nervoase.
  - vene şi artere tortuoase şi dilatate
  - microanevrisme
  - decolare retiniană exudativă şi retinită necrozantă la pacienții cu boala Hodgkin
  - neovascularizație.
- Diagnostic diferențial:
  - retinopatia hipertensivă
  - retinopatia diabetică
  - endocardita
  - boli de colagen: LES, poliarterita nodoasă, granulomatoza Wegener.
  - retinopatia din radiații
- Tratament: tratamentul cauzal al anemiei.

Leucemia

- Retinopatia din leucemie este relativ rară.
- Semnele oculare sunt asemănătoare cu retinopatia din anemie.
- Mai pot exista:
  - neovascularizație retiniană periferică în leucemia mieloidaă cronică
  - aspect FO de "pete de leopard" prin infiltrat coroidian
  - atingeri orbitare, în special la copii
  - pseudohipopion
  - hemoragii subconjunctivale spontane
  - hifemă
  - infiltraţia nervului optic.

Retinopatia din hipervâscozitate

- Creşterea vâscozitaăţii sangvine prin acumularea produselor de sânge care favorizează ocluzia vasculară.
- Hipervâscozitatea se poate produce prin:
  - creşterea numărului de eritrocite – policitemia vera
  - creşterea numărului de leucocite – leucemie

  - prezența de proteine plasmatice anormale în mielom multiplu şi macroglobulinemia Waldenstrom.
- Modificările retiniene sunt asemănătoare cu cele din anemii, leucemii.
- Simptome:
  - asimptomatic
  - simptomele bolii de fond.
- Semne oculare:
  - hemoragii în flacăra cu centru alb – pete Roth
  - vene dilatate, tortuoase, segmentate
  - exudate moi
  - infiltrat coroidian
  - decolare retiniană seroasă
  - ocluzii venoase (uneori)
  - microanevrisme (în leucemia mieloidă cronică)
  - edem papilar (în policitemia vera)
  - pars planita (în mielom multiplu).
- Hipervâscozitatea favorizează ocluzia venoasă, microanevrisme, hemoragii şi non perfuzie periferică, care stimulează dezvoltarea neovascularizației.
- Tratament:
  - urmărire clinică şi tratamentul bolii de bază prin colaborare cu un hematolog/ oncolog
  - chimioterapie, radioterapie pentru leucemie
  - leucofereza pentru retinopatia hiperleucocitică
  - plasmafereza pentru macroglobulinemia Waldenstrom
- Diagnostic diferențial:
  - ocluzia venei centrale a retinei
  - retinopatia hipertensivă
  - retinopatia diabetică
  - boli de colagen: poliarterita, granulomatoza Wegener, LES.

Retinopatia din hemoglobinopatii

- Hemoglobinopatiile sunt afecțiuni cu transmitere ereditară în care hemoglobina A este parțial sau total înlocuită cu hemoglobina mutantă (S sau C) sau cu hemoglobina fetală (F).
- Hemoglobinopatiile sunt prezente în bazinul mediteraneean şi afecteaza mai frecvent pacientii cu hemoglobina SC sau S-Thalasemie.
- În condiții de hipoxie sau acidoza, hemoglobina anormală devine rigidă şi modifică forma eritrocitelor (drepanocitoză). Acestea obstruează lumenul capilar, care accentuează hipoxia şi determină staza sanguină, hemoliza şi tromboza vasculară.

Retinopatia din drepanocitoză poate fi:

- **Retinopatie neproliferativă** care prezintă:
  - pete "somon"
  - hemoragii intraretiniene superficiale sau preretiniene, roz, periferice.
  - pete negre "sunbursts" ("secţiune de soare")
  - hiperplazia epiteliului pigmentar periferic
  - ruptura retiniană periferică.
- **Retinopatia proliferativă** are 5 stadii:
  - stadiul 1: ocluzie arterială periferică preecuatorial
  - stadiul 2: anastomoze arterio-venoase formate prin dilatarea unor capilare la marginea teritoriilor de ocluzie.
  - stadiul 3: neovascularizaţie cu aspect "în evantai" (sea fan) datorată ischemiei retiniene; poate regresa spontan sau poate trece în stadiul 4.
  - stadiul 4: hemoragii intravitreene
  - stadiul 5: proliferare fibrovasculară şi decolare retiniană tracţională sau regmatogenă ; poate regresa spontan (pana la 60%) sau se poate complica cu: hemoragii vitreene, decolare retiniană, glaucom neovascular.
- Simptome:
  - asimptomatic;
  - scădere importantă a AV în hemoragiile vitreene importante declanşate de efort fizic sau traumatism minor;
  - miodezopsii (prin hemoragii vitreene mici cu cheaguri flotante în vitros);
  - fotopsii ("fulgere" prin tractiunea retinei periferice).
- Semne oculare:
  - Pol anterior:
    - dilataţie capilară conjunctivală în formă de "virgulă".
    - atrofii iriene sectoriale.
    - rubeoza iriană.
- Aspectul FO este diferit în cele 5 stadii.
- Examene de laborator: hemograma, hemoglobina.
- AFG:
  - nonperfuzie capilară periferică cu difuzie tardivă;
  - ajută la orientarea tratamentului laser, evidenţiind zonele ischemice şi vasele de neoformaţie.
- Diagnostic diferenţial: cu alte afecţiuni ce produc neovascularizaţie retiniană:
  - retinopatia diabetică: neovasele sunt periferic de ecuator;
  - ocluzia venei centrale a retinei: nu sunt modificări hematologice;
  - sarcoidoza: neovascularizaţie periferică la persoane de culoare ; se asociază semne inflamatorii (flocoane vitreene, teci de periflebită, uveita granulomatoasă).

  - boala Eales: diagnostic de excludere.
- Tratament: vitrectomie în pars plana pentru decolare retiniană tractională şi/sau hemoragie intravitreeană persistentă.

MEMBRANA EPIRETINIANĂ IDIOPATICĂ (MEI)

Simona Țălu

- **MEI** (fibroza preretiniană, maculopatie de celofan, sindrom Jaffé) sunt proliferări tisulare avasculare ale celulelor gliale care se dezvoltă printr-o gaură a membranei limitante interne a retinei la interfața vitreo-retiniană.
- **" Macular Pucker"** (pliu macular) desemnează membrane epiretiniene groase care se contractă într-o decolare retiniană şi se poate aplica membranelor care antrenează o deviație importantă a vaselor.
- Topografia membranei şi gradul de retracție condiționează manifestarea clinică.
- MEI sunt mai frecvente după 60 ani, vârstă la care este mai frecventă decolarea posterioară de vitros (dar sunt şi MEI fără decolare posterioară de vitros).
- Formele bilaterale (20%) sunt mai frecvente la persoanele diabetice, cu HTA, miopie forte.
- Membranele se formează prin proliferarea celulelor gliale retiniene de la suprafața retinei, ajunse aici prin fisuri de la nivelul limitantei interne.
- Aceste rupturi se pot produce când vitrosul se detaşează.
- Prezența unei membrane epiretiniene deplasează traseul rectiliniu al vaselor retiniene maculare cu sau fără edem sau decolarea maculei şi se produc proliferări tisulare avasculare la nivelul membranei limitante interne a retinei.
- Etiologic membrana epiretiniană este:

idiopatică:	**după 60 ani** **legată de decolarea posterioară de vitros** **simptome minime** **membranele sunt fine, transparente, puțin retractile** **evoluție relativ stabilă în timp**
secundară	**Rupturilor sau DR operate sunt prezente la tineri şi au o evoluție rapidă în primele luni după operație** **chirurgia decolării retinine, fotocoagulare, crioterapie pentru tratamentul rupturilor retiniene** - **sunt prezente la tineri** - **evoluție mai rapidă** - **apar în 60% din cazuri în primele 6 luni de la operație** - **sunt mai groase, pigmentate şi cu distorsionarea retinei** - **au simptomatologie clinică** **chirurgia cataractei** **ocluzii vasculare retinine – RD, OVCR** **boli inflamatorii ale retinei** **hemoragie vitreană** **traumatisme oculare**

- Aspectul clinic depinde de:
  - grosimea membranei
  - gradul de deformare retiniană
  - prezența sau absența decolării retiniene sau a edemului
- Simptome
  - asimptomatice – pot fi până la 80% (sau puțin simptomatice) pentru că membranele sunt fine, transparente, puțin retractile
  - variază de la simptomatologie minimă până la disfuncție vizuală severă cu
    - începerea vederii
    - metamorfopsii
    - macropsii, micropsii
    - anomalii la grila Amsler
  - acuitate vizuală marcat scăzută la pacienții cu MEI asociate cu decolare retiniană
    - semnele oculare sunt în funcție de gradul de contracție al membranei
  - gradul 0 – membrană translucidă fără deformarea retinei – sunt membrane simple care se observă ca un reflex strălucitor, neregulat al retinei; strălucesc ca o foaie de celofan la nivelul suprafeței interne a retinei
  - gradul I
    - membrane care produc încrețirea neregulată a suprafeței retiniene interne
    - DPV
    - deformarea vaselor retiniene cu tortuozități şi îngustări
    - fovee ectopică
    - striuri retiniene
    - pseudogaură maculară
    - edem macular
    - ridicare tracțională a maculei

      Aspectul de celofan încrețit este determinat de adunarea straturilor retininene interne în pliuri ca urmare a contracției membranei supraiacente.
    - pliuri fine, superficiale, radiare se pot extinde în afară, la marginile membranei contractile
    - prin încrețire se produce tortuozitatea vaselor paramaculare tracționându-le spre fovee
    - sunt absente edem macular cistoid, hemoragii retiniene, alterarea EPR
  - gradul II – membrane opace, groase care se dezvoltă după chirurgia decolărilor retiniene
    - încrețirea maculei în toată grosimea ei
    - edem retinian

- hemoragii mici
- exudate moi
- decolare retiniană localizată (etichetată pliu macular)

- **Macular pucker – pliu macular**
  - este o membrana epiretiniană groasă şi contractată (retractilă) care necesită tratament şi care se referă la MEM din chirurgia DR reaplicate sau asociată cu ruptura retiniană periferică
  - debut prin metamorfopsii
  - scade acuitatea vizuală central sub 5/10
  - semne oculare – pliu retinian şi striații albe cu tortuozități vasculare importante
- Evoluția MEI
  - este lentă şi necesită supraveghere prelungită, deşi nu sunt modificări funcționale semnificative
  - survine în absența unor afecțiuni oculare inflamatorii
- OCT – evidențiază prezența, evoluția şi prognosticul MEI
- Diagnostic diferențial:
  - DMLV
  - histoplasmoză oculară
  - coroideremie
- Tratament
  - dacă nu este afectată acuitatea vizuală – supraveghere
  - dacă este afectată acuitatea vizuală – tratament chirurgical
  - tratamentul chirurgical de ablație a MEI se face prin VITRECTOMIE prin pars plana, când MEI este cauza principală de scădere a vederii pacientului
  - este necesară evaluarea corectă şi excluderea altor condiții patologice
    - gaură macular
    - membrană neovasculară coroidiană subfoveală
    - EMC
    - boli vasculare retiniene ocluzive

- URGENȚA intervine când este edem macular
- Etape de tratament al MEI
  - *vitrectomie* prin pars plana pentru excizia vitrosului cât mai complet
    - avantaje – prevenția contracției vitrosului şi eliminarea tracțiunei vitrosului pe macul.
    - dezavantaje – risc cataractogen
    - creşte posibilitatea de creare a unor rupturi retiniene iatrogene
  - *excizia ME* - peeling – prin identificarea marginii membranei şi ridicarea ei prin tracțiune tangențial de pe suprafața retinei.

(Unii autori recomandă şi excizia membranei limitante interne).

- ➢ *tratamentul rupturilor retiniene* – după extragerea membranei prin retinopexie, laser sau criopexie

- *Complicaţii - intraoperatorii* :
  - ➢ hemoragii parţiale pe suprafaţa retinei interne în momentul exciziei membranei care se rezolvă în câteva zile postoperator.
  - ➢ sângerare intraoculară şi dezvoltarea unei rupturi retiniene. Excizia atentă a membranei şi examinarea atentă a retinei periferice sunt măsurile cele mai eficiente de minimalizare a problemelor postoperatorii asociate cu aceste rupturi retiniene
  - *postoperator* :
  - ➢ cea mai frecventă complicaţie este accelerarea progresiei sclerozei nucleare a cristalinului care apare în aproximativ 75% din cazuri
  - ➢ decolarea de retină postoperatorie cauzată de o ruptură omisă sau de o nouă ruptură ce s-a dezvoltat după o ulterioară contracţie a vitrosului anterior restant – 3-6%

- Recurenţa membranelor epiretiniene este posibilă în 5% din cazuri în formele idiopatice, dar este mai mare în formele postdecolare, postinflamatorii.
  - Îndepăratarea chirurgicală a membranelor epiretiniene manifestate clinic poate ameliora vederea şi aspectul retinei (mai pot persista metamorfopsii în excizia incompletă a membranei sau acuitatea vizuală rămâne nemodificată dacă există edem macular vechi).
  - Vitrectomia şi excizia membranelor epiretiniene secundare nu recuperează acuitatea vizuală complet, ea fiind dependentă de patologia iniţială care a produs membrana epiretiniană.

- Membranele epiretiniene maculare şi decolările retiniene sunt localizate în aria maculară şi sunt diferite de proliferarea vitreoretiniană (PVR) unde membranele sunt întinse pe o retină decolată.

- PVR:
  - este principala cauză de eşec în chirurgia decolărilor retiniene
  - proliferare fibrocelulară pe neuroepiteliu ridicat şi pe faţa posterioară a vitrosului
  - această proliferare favorizează formarea membranelor retractile care se opun reaplicării retinei
  - localizarea PVR este preferenţială în jumătatea inferioară a retinei (67%) şi în polul posterior.

PLIURI COROIDIENE

Simona Țălu

- Din punct de vedere clinic sunt linii, şanţuri sau striuri ale polului posterior, aranjate paralel şi orizontal dar pot fi şi verticale, oblice sau neregulate.
- Mai frecvent sunt situate temporal şi rareori extinse dincolo de ecuator.
- Simptome: AV normală sau scăzută în funcție de etiologie şi durată
- Semne oculare - pliuri retiniene care au în zona de proeminență culoarea galbenă în contrast cu depresiunea pliului care apare întunecată
- AFG arată o alternanță de dungi de hiperfluorescență şi hipofluorescență.
- Etiologie:
  - idiopatică - la ambii ochi la pacienți hipermetropi cu AV normală sau aproape normală
  - patologie orbitară
  - tumoră coroidiană
  - hipotonie oculară prelungită
  - sclerită posterioară
  - indentație scleralã
- **Pliurile maculare prin hipotonie**- nu sunt o complicație specifică extracției de cristalin, fiind prezente şi în alte intervenții generatoare de hipotonie, în filtrarea subconjunctivală masivă sau fistulă externă cu sau fără invazie epitelială a camerei anterioare. Hipotonia este dată de o anomalie de cicatrizare cu formarea unei fistule interne sau externe.
- Tratamentul profilactic legat de calitatea inciziei şi a suturilor reduce riscul acestei complicații, iar tratamentul curativ se va adresa anomaliilor cicatricei responsabile de hipotonie.

MACULOPATIA MIOPICĂ

Simona Țălu

- Miopia patologică este o degenerare progresivă a polului posterior asociată cu valori mari ale miopiei (peste 6 D) cu elongație axială excesivă (ax antero-posterior $\geq$ 25mm) cu determinare multifactorială şi o importantă componentă genetică.
- Leziunile degenerative sunt multiple:
  - modificări degenerative progresive secundare implicând sclera, coroida, membrana Bruch,epiteliul pigmentar şi retina senzorială
  - atrofia EPR şi a coriocapilarelor permite vizualizarea vaselor mari choroidiene
  - rupturi ale membranei Bruch cu linii fine gălbui neregulate, ramificate (la adulții tineri mari miopi)

- neovase coroidiene care pot genera hemoragii, proliferări pigmentare.

- Simptome:
  - începerea vederii
  - metamorfopsii
  - scotom
  - fotopsii
  - corpi flotanți
- Semne oculare:
  - atrofii chorioretiniene
    - peripapilar – conus miopic peripapilar (ocazional cu disc optic înclinat)
    - în polul posterior atrofie corioretiniană severă cu vizibilitatea vaselor mari şi a sclerei
    - la ochii cu miopie mare stafilom posterior
  - rupturi sau fisuri largi ale membranei Bruch
    - care apar sub formă de linii galbene, fine, neregulate, ramificate în zig-zag la nivelul polului posterior
    - hemoragii subretiniene prin rupturi ale membranei Bruch neasociate cu NVC (pot fi tranzitorii).
  - maculopatia în miopie poate prezenta:
    - atrofie geografică a EPR şi a coriocapilarei implicând macula
    - NVC se pot asocia cu fisuri lucioase (aspect de lac înghețat) – prognosticul vederii centrale este mai bun decât în decolarea maculară exudativă pentru că miopiile mari nu se asociază cu cicatrici fibrovasculare subretiniene
    - maculopatie exudativă secundară NVC asociată cu rupturi ale membranei Bruch
    - gaură maculară asociată cu decolare retiniană
    - pata Foerster-Fuchs este o leziune pigmentată consecutivă rezorbției unei hemoragii maculare
  - decolare retiniană prin degenerarea vitrosului, rupturi retiniene gigante (tipic în miopia forte), degenerări lattice
- CT arată alungirea axului antero-posterior şi stafilomul posterior
- Asociații oculare:
  - cataractă subcapsulară posterioară
  - scleroză nucleară precoce
  - creşterea prevalenței GPUD, glaucomului pigmentar
  - sensibilitate la steroizi
  - retinopatia de prematuritate poate fi asociată cu dezvoltarea miopiei
  - decolare retiniană prin gaură maculară sau dehiscentă periferică
- Asociații sistemice: sindrom Marfan, Pierre Robin, Ehler Danlos
- Diagnostic diferențial cu alte afecțiuni de atrofie chorioretiniană extinsă
  - coroideremie :

  - nictalopie
  - absența modificărilor peripapilare
  - macula neafectată timp îndelungat
- atrofie girată:
  - debut precoce
  - leziuni cu margini zimțate
  - macula afectată tardiv
- atrofia choroidiană difuză – are modificări choroidiene

• Tratament:
- fotocoagularea laser a membranei neovasculare
- fotocoagularea laser a rupturilor retiniene
- tratamentul chirurgical al decolarilor retinine
- vitrectomie

MACULOPATIA ŞI DECOLAREA RETINIANĂ

Simona Țălu

Decolarea retiniană secundară unei rupturi maculare

- formă rară a decolării retiniene idiopatice, prezentă în
  - miopie forte cu stafilom posterior
  - la debut decolarea retiniană este prezentă în teritoriul stafilomului cu evoluție lentă şi ruptură care poate fi
    - maculară
    - paramaculară
    - gaură maculară unică sau multiple mici
  - traumatism perforant cu corp străin intraocular
  - retinoschizis macular
  - secundare perforării unei degenerescențe microchistice primare sau secundare a maculei (excepțional)
- tratament
  - tratamentul decolării retiniene cu crearea unei cicatrici corioretiniene adezive la nivelul retinei
  - realizarea practică terapeutică este dificilă pentru că
    - abordarea chirurgicală este dificilă
    - există ectazie scleralâ
    - cicatricea operatorie trebuie să fie limitată pentru conservarea AV centrale

Modificări maculare în decolarea retiniană

- Maculopatia preoperatorie
  - leziuni favorizate de cauza decolării retiniene
    - vârstă
    - miopie

- afakie
- rupturile retinine multiple, de dimensiuni mari, localizate temporal superior şi inferior pot antrena zona macular
- timpul de evoluție este un factor favorizant pentru determinările maculare (după 2 luni macula este respectată în 8% din cazuri)
- clivajul retinian în regiunea macular minim la debut, se accentuează în timp prin apariția lichidului subretinian.
- secundar se produce
  - plisarea neuroepiteliului senzorial
  - degenerescența neuroepiteliului
  - alterarea epiteliului pigmentar
- leziunile degenerative maculare sunt prezente la decolările retiniene vechi ignorate (3-6 luni)
- funcția macular este profund afectată cu
  - gaură macular
    - gaură lamelară
    - pliu macular
  - scădere mare a acuității vizuale
  - scotom central
  - discromatopsie
- Maculopatia postoperatorie cuprinde:
  - Migrații pigmentare maculare consecința migrației pigmentului intraocular produsă de criocoagulare
  - Sindrom de retracție
    - rar dar foarte grav pentru că se compromite funcția vizuală
    - retracția macular este secundară unei retracții vitreene şi este favorizată de – sânge intravitreean, DPV, drenajul lichidului subretinian, intervenții chirurgicale repetate
    - **nu există tratament curativ**
    - tratament profilactic – coagulare adecvată, limitată, fără hemoragie intraocular
  - Hemoragii maculare
    - vitreene sau preretiniene pot antrena sindomul de retracție
    - hemoragii coroidiene sunt provocate prin perforarea scleral:evacuarea lichidului subretinian, supradozaj al criocoagulării (care trebuie controlată oftalmoscopic)
    - **puncția lichidului subretinian trebuie făcută numai dacă este absolut necesară şi cât mai periferic şi în zonele inferioară şi nazală pentru a proteja macula**

MACULOPATIA ŞI COLOBOMUL CONGENITAL AL PAPILEI

Simona Ţălu

- Se produce o decolare seroasă maculară prin lichid subretininan probabil din vitros sau spaţiul subarahnoidian şi mai puţin probabil din vascularizaţia anormală de la nivelul foveei.
- Debut la pubertate cu metamorfopsii
- Semne oculare
  - fantă colobomatoasă congenitală excentrică
  - decolare seroasă maculară ovală care poate avea uneori mici precipitate pe faţa posterioară
- Tratament
  - supraveghere 3 luni pentru că este posibilă rezoluţia spontană în 25% din cazuri
  - fotocoagularea laser argon a marginii temporale a papilei dacă AV este modificată
  - vitrectomie în pars plana şi fotocoagulare laser
  - injecţie gaz C_3F_8 fără vitrectomie

MACULOPATIA SOLARĂ

- Efectele maculare ale expunerii solare pot fi directe şi indirecte
- Simptome
  - scăderea AV centrale uni sau bilaterale
  - metamorfopsii
  - scotom central
- Semne
  - pată galbenă cu margini cenuşii la nivelul foveolei
  - după 2 săptămâni „inel" circumscris al EP
- Prognostic bun cu ameliorare în 6 luni

MACULOPATIA COROIDIANĂ POLIPOIDĂ IDIOPATICĂ

- anevrisme dilatate interesând vasele coroidiene interne pot produce episoade hemoragice
- simptome – scăderea brutală unilaterală a vederii
- semne – decolări de epiteliu pigmentar serosanguinolent multiple asociate cu lichid subretinian
- AFG cu verde indocianină – complexe vasculare coroidiene mari cu bulbi terminali, cu umplere lentă şi difuzie intensă
- tratament – fotocoagularea laser poate fi necesară, dacă este afectată foveea

RETINOPATIA HIPERTENSIVĂ – HTA MALIGNĂ

- Este întâlnită în episoadele acute hipertensive grave din:
  - preeclamsie, eclamsie
  - feocromocitom
- Simptome – scădere importantă de AV probabil prin patologia asociată
- Semne
  - exudate cotonoase (prin infarctizări)
  - edem papilar florid
  - exudate maculare profunde cu dispoziţie în stea macular
  - hemoragii în flacără
  - modificări la încrucişările arteriovenoase
- Complicaţii
  - OVR
  - Macroanevrisme retiniene
  - NOIA nonarteritică
  - Paralizii de nervi cranieni

Bibliografie

1. *Aleman TS, Duncan JL, Bieber ML, et al. Macular pigment and lutein supplementation in retinitis pigmentosa and Usher syndrome. Invest Ophthalmol Vis Sci. Jul 2001;42(8):1873-81. [Medline].*
2. *Baumgartner WA. Etiology, pathogenesis, and experimental treatment of retinitis pigmentosa. Med Hypotheses. May 2000;54(5):814-24. [Medline].*
3. *Benzerroug M, Genevois O, Siahmed K, et al. Results of surgery on macular holes that develop after rhegmatogenous retinal detachment. Br J Ophthalmol. Feb 2008;92(2):217-9. [Medline].*
4. *Bovey EH, Uffer S. Tearing and folding of the retinal internal limiting membrane associated with macular epiretinal membrane. Retina. Mar 2008;28(3):433-40. [Medline].*
5. *Carvalho-Recchia CA, Yannuzzi LA, Negrao S, Spaide RF, Freund KB, Rodriguez-Coleman H. Corticosteroids and central serous chorioretinopathy. Ophthalmology. Oct 2002;109(10):1834-7. [Medline].*
6. *Charles S. Epimacular Membranes. In: Guyer DR, Yannuzzi LA, Chang S, et al. Retina-Vitreous-Macula. Vol 2. Philadelphia, Pa: WB Saunders Co; 1999:230-7.*
7. *Chern K C, Zegans M E - Ophtalmology review, Lippincott 2000*
8. *Diabetic Retinopathy Clinical Research Network. A randomized trial comparing intravitreal triamcinolone acetonide and focal/grid photocoagulation for diabetic macular edema. Ophthalmology. Sep 2008;115(9):1447-9, 1449.e1-10. [Medline]. [Full Text].*
9. *Dubois Lindy – Clinical Skills for the Ophthalmic examinations, Slack Inc, 2007*
10. *Dumitrache Marieta – Oftalmologie clinica, Editura Universitara Carol Davila, Bucuresti, 2008*

11. Dumitrache Marieta – Tratat de oftalmologie, vol II, Ed universitara Carol Davila, Bucuresti, 2005
12. Dumitrache Marieta, Aniţescu Magdalena - Patologia maculei, Ed. Geron 2001
13. Flament J . Ophthalmologie, Masson, 2002
14. Ganet Janice A.- Ophtalmology Pearls, Hanley, Beefus 2003
15. Garweg JG, Bergstein D, Windisch B, et al. Recovery of visual field and acuity after removal of epiretinal and inner limiting membranes. Br J Ophthalmol. Feb 2008;92(2):220-4. [Medline].
16. Gass JDM. Macular dysfunction caused by epiretinal membrane contraction. In: Stereoscopic Atlas of Macular Diseases: Diagnosis and Treatment. Vol 2. 4th ed. St. Louis, Mo: Mosby; 1997:938-950.
17. Gass JDM. Stereoscopic Atlas of Macular Disease. 4th ed. 1997:52-70.
18. Godde-Jolly D, Dufier J.L – Ophtalmologie pediatrique, Ed Masson, 1992
19. Gonvers M, Machemer R. A new approach to treating retinal detachment with macular hole. Am J Ophthalmol. Oct 1982;94(4):468-72. [Medline].
20. Guyer DR, Gragoudas ES. Idiopathic macular holes. In: Albert DN, Jakobiec FA, eds. Principles and Practice of Ophthalmology. 1994:883-888.
21. Haimovici R, Koh S, Gagnon DR, Lehrfeld T, Wellik S. Risk factors for central serous chorioretinopathy: a case-control study. Ophthalmology. Feb 2004;111(2):244-9. [Medline].
22. Hampton F. Roy - Ocular differential diagnosis , 1997, Sixth Ed.
23. Ho AC. Macular hole. Retina Vitreous Macula. Vol 2. 1999:217-229.
24. Hsu J. Drug delivery methods for posterior segment disease. Curr Opin Ophthalmol. May 2007;18(3):235-9. [Medline].
25. Johnson RN, Gass JD. Idiopathic macular holes. Observations, stages of formation, and implications for surgical intervention. Ophthalmology. Jul 1988;95(7):917-24. [Medline].
26. Kanski J.J, Milewski S.A. - Diseases of the Macula, Mosby 2002
27. Kanski J.J. - Clinical Ophtalmology 1989
28. Madreperla SA, McCuen BW II. Macular Hole: Pathogenesis, Diagnosis and Treatment. 1999.
29. Marghero RR. Epiretinal macular membranes. In: Albert DM, Jakobiec FA, eds. Principles and Practice of Ophthalmology. Vol 2. Philadelphia, Pa: WB Saunders Co; 1994:919-925.
30. Meyer CH. Current treatment approaches in diabetic macular edema. Ophthalmologica. 2007;221(2):118-31. [Medline].
31. Onofrey BE, Skorin L, Holdeman NR – Ocular therapeutics handbook, Lippincott WW, ed 2, 2005
32. Pavan-Langston, Deborah, Manual of Ocular Diagnosis and Therapy, Fifth Edition, 67-129, Lippincott Williams & Wilkins, 2002.
33. Pulido Jose S. – The requisites in ophthalmology – Retina, Choroid and Vitreous. Mosby, 2002
34. Rhee D. Y, Deramo V. H. - The wills eye drug guide, Lippincott Raven 1998
35. Schumann RG, Rohleder M, Schaumberger MM, et al. Idiopathic macular holes: ultrastructural aspects of surgical failure. Retina. Feb 2008;28(2):340-9. [Medline].
36. Sjaarda RN, Michels RG. Macular pucker. In: Ryan SJ, ed. Retina. Vol 3. 2nd ed. St. Louis, Mo: Mosby; 1994:2301-2312.

37. Spaide RF, Campeas L, Haas A, Yannuzzi LA, Fisher YL, Guyer DR. Central serous chorioretinopathy in younger and older adults. Ophthalmology. Dec 1996;103(12):2070-9; discussion 2079-80. [Medline].
38. Spaide RF. Deposition of yellow submacular material in central serous chorioretinopathy resembling adult-onset foveomacular vitelliform dystrophy. Retina. Apr 2004;24(2):301-4. [Medline].
39. Tanaka Y, Shimada N, Moriyama M, Hayashi K, Yoshida T, Tokoro T, et al. Natural history of lamellar macular holes in highly myopic eyes. Am J Ophthalmol. Jul 2011;152(1):96-99.e1. [Medline].
40. Wendel RT, Patel AC, Kelly NE. Chapter 120: Macular Hole Surgery. In: Guyer DR, Yannuzzi LA, Chang S, Shields JA, Green WR, eds. Retina-Vitreous-Macula. Vol 2. Philadelphia: WB Saunders Co; 1999:1432-1448.

DEGENERESCENȚA MACULARĂ LEGATĂ DE VÂRSTĂ (DMLV)

H. Stanca

- Degenerescența maculară reprezintă principala cauză de alterare vizuală severă în populația peste 60 de ani în țările industrializate.
- Prevalența degenerescenței maculare în populaţia de 40-49 de ani este 2,1%, crescând dramatic la 35% la populația de peste 80 de ani. Incidența continuă să crească atât ca rezultat al creşterii duratei medii de viață cât şi al îmbunătățirii managementului altor afecțiuni oculare.
- Se cunosc două stadii ale degenerescenței maculare: precoce şi tardiv.
  - în stadiul precoce sunt caracteristice formarea drusenului de dimensiuni mari şi anomaliile pigmentare.
  - stadiul tardiv cuprinde două forme: uscată şi umedă.

Forma uscată sau nonexudativă se caracterizează prin

- modificări atrofice ale maculei, prezentând o deteriorare lentă şi un prognostic vizual mai bun decât forma umedă, exudativă sau neovasculară.
- disparitia progresiva a epiteliului pigmentar retinian (EPR) determina aparitia unor zone focale de atrofie care se extind lent si pot fuziona.
- zonele interesate nu au funcție vizuală întrucât pierderea de EPR este asociată cu degradarea fotoreceptorilor.
- Gass a denumit acest aspect „atrofie geografica a EPR", fiind forma finală de manifestare a DMLV în absența evidentelor clinice a asocierii neovascularizației coroidiene.

Forma exudativă a degenerescenței maculare legată de vârstă (DMLV) prezintă

- deteriorarea severă a vederii centrale apare cu predilecție ca rezultat al formării de neovase coroidiene patologice, care modifică structural şi funcțional regiunea maculară.
- membranele neovasculare coroidiene (MNVC) sunt asociate cu multe afecțiuni
  - DMLV
  - pseudohistoplasmoza oculară
  - alte afecțiuni inflamatorii
  - degenerescența maculară miopică
  - traumatismele
  - distrofiile retiniene
  - striile angioide.
- MNVC în stadiile avansate ale DMLV pot determina pierderea ireversibilă a vederii centrale până la nivelul de "orbire din punct de vedere legal" (engl. – legal blindness).
- Acest tip de "orbire", deşi nu este totală (există un câmp vizual periferic restant), reduce considerabil adaptarea individului la mediu, făcând

imposibile cititul, şofatul, recunoaşterea trăsăturilor faciale ale persoanelor din jur, alterând deci calitatea vieţii şi autonomia persoanelor afectate.

Histologia senescenței maculare

- Îmbătrânirea maculei presupune o serie de modificări, ce se produc în structura sa anatomică şi în cea vasculară, atât la nivelul membranei Bruch şi a EPR, cât şi la nivelul retinei neurosenzoriale.
- Vasele retiniene din reţeaua parafoveală îşi pierd pericitele şi celulele endoteliale, ceea ce determină îngroşarea membranei bazale.
- Membrana Bruch suferă o îngroşare difuză, rezultat al infiltrării de colagen şi a degenerării membranei bazale, consecinţă tot a modificărilor din coriocapilară.
- Pe măsură ce EPR îmbătrâneşte, celulele se alungesc şi se îngustează, iar numărul granulelor de pigment creşte. (uneori pigmentul din aceste celule poate migra si se depoziteaza in membrana Bruch)
- Retina neurosenzorială suferă şi ea o serie de modificări pierderea de fotoreceptori şi o creştere a numărului de astrocite şi celule Müller.
- Degenerescența maculară (senilă) legată de vârstă (DMLV) presupune apariția unor tulburări în procesul normal de îmbătrânire, cu alterarea consecutivă structurală şi funcțională a maculei.

Fiziopatologie

- Există câteva teorii ce au încercat să identifice cauza şi modul de declanşare în cazul modificărilor patologice sus-menționate, dar niciuna dintre ele nu este infailibilă.
  - tradițională sau a senescenței, emisă de Young şi Eagle senescența EPR poate duce la fragmentarea membranei Bruch, cu eliberarea de macrofage şi matrixmetaloproteinaze (MMP), ce produc ruperea barierei antiangiogenice şi determină eliberarea de factori angiogenici (VEGF/ TGF-ß/ PDGF/ bFGF)];
  - vasculară, emisă de Friedman, care precizează că atunci când rezistența vasculară coroidiană este mai mare decât rezistența vasculară cerebrală apare drusenul, iar când inecuația se inversează apare neovascularizația coroidiană;
  - teoria stressului oxidativ, bazată pe implicarea toxică a radicalilor liberi
  - teoria genetică, ce surprinde rolul predispozant al unor componente precum gena ABCA.
- Tuturor acestora li se adăugă şi efectul proactiv al inflamației, care se regăseşte în multe etape ale procesului patogenic.

Factori de risc

- Factori cu risc crescut
  - istoricul familial pozitiv

- fumat
- hipertensiune arterială
- expunerea la soare
- incert
  - sexul feminin
  - dieta
  - hipermetropia
  - culoarea albastră a ochilor

- factori cu riscul scăzut de apariție a DMLVEx.
  - rasa neagră
  - creşterea consumului de anumite tipuri de grăsimi (vegetale, mononesaturate, acizi graşi polinesaturati şi acid linoleic)
  - creşterea cosumului de peşte şi legume cu frunze verzi
  - nivelul crescut al carotenoizilor serici.

Factorii genetici

- Cercetătorii s-au pus de acord asupra polimorfismului genic strâns legat de interacțiunea cu anumite elemente ale mediului înconjurător şi obiceiuri alimentare specifice.
  - asocierea unei mutații în gena ABCA (a bolii Stargardt) cu apariția DMLV forma uscată.
  - altă genă – alela APOEε4 – se asociază cu scăderea riscului de apariție a DMLV
  - APOEε2 creşte uşor riscul dezvoltării bolii.
- Recent se sugerează că există numeroase genotipuri "la risc", cu mecanisme fiziopatologice foarte diferite, dar care au un element final comun – neovascularizația coroidiană.

Senescența

Celulele EPR au o capacitate extrem de redusă de diviziune până în momentul atingerii etapei de senescență. De regulă existența acestor celule se corelează cu durata de viață a individului.

Rolurile epiteliului pigmentar retinian (EPR)

- Localizat între coroidă şi retină, EPR este un țesut cu o intensă activitate metabolică, îndeplinind numeroase roluri extrem de importante în procesul vizual:
  - absorbția luminii ce trece prin retină, împiedicând dispersia acesteia;
  - regenerarea pigmenților vizuali;
  - formarea barierei hemato-retiniene externe;
  - producerea matrixului interfotoreceptori;
  - fagocitoza segmentelor externe ale fotoreceptorilor;
  - metabolismul vitaminei A;
  - transportul activ al substanțelor (apă, metaboliți);

- reparația celulară la agresiuni mecanice sau termice prin regenerare, proliferare fibrovasculară şi migrare pigmentară.

- S-a estimat că pe parcursul a 70 de ani de viață fiecare celulă EPR fagocitează aproximativ 3 miliarde de discuri ale segmentului extern al fotoreceptorilor.
- Cea mai mare parte dintre acestea sunt degradate rapid în lizozomii indivizilor tineri sau adulți de vârstă medie.
- Cu timpul eficiența fagocitozei se reduce, iar acumularea de material rezidual implică depozitarea acestuia.
- Lipofuscina indicator de îmbătrânire al celulelor reprezintă conglomerate de lipide reziduale, ce se depozitează în toate celulele postmitotice şi în mod special în celulele EPR.
- Componente de lipofuscină inhibă degradarea proteică lizozomală, sunt fotoreactive, producând o serie de radicali liberi şi pot induce apoptoza celulelor EPR
- cu vârsta, se constată o reducere a funcției şi numărului celulelor EPR în fovee şi periferia medie.
- Îngroşarea MB se face pe seama acumulării de colagen în stratul de colagen extern
- Scăderea conductivității apei determină decolarea seroasă a EPR, deoarece celulele EPR pompează apa spre coroidă printr-o MB tot mai greu permeabilă prin acumularea grăsimilor.
- Coriocapilara prezintă o scădere a lumenului şi densității vasculare odată cu îmbătrânirea,si o reducere a numărului vaselor coroidiene mari submaculare şi o creştere a densității coriocapilarei submaculare în ochii cu DMLV
- EPR are clar un rol în menținerea vitalității coriocapilarei, îmbătrânirea acestuia ducând şi la degradarea celui mai intern strat al coroidei.
- Îmbătrânirea EPR se însoțeşte de acumularea de material degradativ, de scăderea activității sistemelor enzimatice şi alterarea expresiei genelor. EPR poate exprima atât VEGF (vascular endothelial growth factor), cu efecte angiogenice cât şi PEDF (pigment epithelium-derived factor), cu efecte antiangiogenice. Este posibil ca vârsta să influențeze balanța expresiei celor doi factori înspre VEGF, cu apariția neovascularizației consecutive.

Ischemia

- Elementul cheie în inițierea mecanismelor compensatorii ce duc la formarea neovaselor în DMLVEx, este scăderea aprovizionării şi difuziunii oxigenului şi metaboliților în regiunea maculară.
- Neovascularizația este o cauză importantă de scădere severă a vederii în numeroase afecțiuni oculare: retinopatia diabetică, glaucomul neovascular, ocluziile venoase – în toate aceste cazuri corelându-se cu ischemia. S-a dedus astfel că şi neovascularizația coroidiană este determinată de ischemie.
- Neovasele se extind prin angiogeneză de la nivelul vaselor preexistente.

- Cel mai important în generarea neovaselor este VEGF.– A, B, C, D, E – nu toate fiind obligatoriu induse de hipoxie.
- La inițierea angiogenezei, imediat după expunerea vaselor la VEGF, apar fenestrațiile. Capilarele devin foarte permeabile și permit proteinelor plasmatice îndeosebi fibrinogenului să extravazeze.
- Conglomeratele de fibrinogen formează fibrina, ce va constitui suportul structural al neovaselor.
- Celulele endoteliale formează un mugure, marginile lor exprimând integrine; iar prin intermediul matrix metaloproteinazelor degradează matrixul extracelular.
- Celulele care proliferează se extind la distanță de vasul preexistent, spre stimulul angiogenic; în etapa imediat următoare apare lumenul.
- Se stabilesc conexiuni anastomotice între mugurii vecini cu apariția unor bucle vasculare de tip capilar.
- În acest stadiu celulele formează capilare cu pereți extrem de subțiri și săraci în pericite (pericitele prezente încearcă să sintetizeze o nouă membrană bazală).
- Producerea neovaselor începe cu secreția de VEGF, dar un număr mare de citokine au rol în angiogeneză.
- **Dispariția VEGF sau blocarea receptorilor pentru VEGF determină supresia creșterii neovaselor sau regresia acestora.**

Inflamația

- inflamația constituie și ea un element major fiziopatologic în geneza NVC.
- există o legătură certă între ischemie și angiogeneza VEGF-mediată.
- pacienții cu DMLV au un flux sanguin coroidian scăzut comparativ cu lotul martor fără DMLV, dar scăderea fluxului sanguin încă nu este ferm corelată cu ischemie semnificativă.
- tiparul de creștere al NVC și anumite elemente histopatologice nu pot fi explicate prin fenomene ischemice.
- tipurile de ischemie retiniană sau coroidiană ușor identificabile precum ocluzia vasculară coroidiană din toxemia gravidica sau HTA malignă nu se asociază cu NVC.
- ***Rolul Complementului***
  - sistemul complementului joacă un rol cheie în apariția și dezvoltarea drusenului, dar și în conversia formei uscate a DMLV în cea umedă, îndeosebi în stadii premergătoare apariției membranei neovasculare subretiniene.
  - inițierea cascadei complementului și persistența activării sale se asociază cu apariția și progresia DMLV.
  - Componentele C3a și C5a stimulează expresia de VEGF
  - Atât complementul cât și complexele imune asociate pot fi implicate în lezarea epiteliului pigmentar retinian (EPR).

- Gena factorului H al complementului (CFH) a fost identificată ca fiind asociată cu dezvoltarea DMLV, de unde teoria conform căreia există o componentă inflamatorie implicată în histopatogeneza DMLV.

- ***Rolul macrofagelor***
  - formarea drusenului se asociază cu un răspuns inflamator local, macrofagele fiind în mod particular implicate în această reacție.
  - macrofagele sunt tipul predominant de leucocite implicate în formarea membranelor neovasculare coroidiene.
- ***Rolul PDGF***
  - PDGF (platelet-derived growth factor) – factorul de creştere derivat plachetar, poate avea rol în neovascularizația oculară
- ***Rolul integrinelor***
  - Integrinele sunt proteine transmembranare compuse din heterodimeri cu un singur lanț α şi β. Ele funcționează ca receptori de suprafață celulară, o parte fiind dovedite că stimulează migrarea celulelor endoteliale şi recrutarea macrofagelor în anumite condiții.
  - creşterea recentă a interesului pentru receptorii integrinici în angiogeneza tumorală a ridicat şi problema implicării acestora în DMLV neovasculară.

Stressul oxidativ

- Stressul oxidativ este element constitutiv al etiologiei multor afecțiuni de la ateroscleroză la Alzheimer şi cancer.
- Protecția antioxidantă se face prin sisteme enzimatice, care detoxifică radicalii liberi sau prin antioxidanți care îi interceptează şi îi reduc chimic în molecule mai puțin reactive.
- Radicalii liberi ar acționa şi ca mesageri chimici.
- Asupra proteinelor, radicalii liberi alterează compoziția chimică, afectează secundar configurația proteică şi chiar sintezele proteice.
- Protecția împotriva oxidării inadecvate se face practic la trei niveluri: molecular, celular şi tisular.
  - La nivel molecular celulele au vitamine antioxidante şi enzime (vit. C şi E, superoxid dismutaza – SOD, catalaza – CAT, glutation peroxidaza – GPX, glutation transferaza, glutation reductaza). Antioxidantele fie limitează oxidarea inadecvată, fie induc terminarea reacțiilor de propagare. Vitamina E, un "măturător"("scavenger") lipofilic de radicali liberi, exercită ambele acțiuni, iar β-carotenul are efecte mai pronunțate asupra radicalilor liberi "in vitro" decât "in vivo".
  - La nivel celular apar două răspunsuri principale.
    - Celula încearcă să se adapteze la stressul oxidativ prin creşterea activării factorilor de transcripție precum factorul

nuclear κB şi proteina activatoare 1, care au rol în controlul expresiei genelor ce codifică enzimele antioxidante.

➢ Expunerea la radicalii liberi induce apoptoza, ce poate fi blocată prin antioxidanţi. Procesul de apoptoză este de fapt mediat de radicalii liberi ; mitocondriile devin extrem de permeabile şi permit fluxul de radicali liberi extramitocondrial, iar leziunile oxidative subsecvente determină "sinuciderea" celulei.

- La nivel tisular apar răspunsuri complexe. Radicalii liberi şi peroxizii lipidici cresc producţia de VEGF, implicat atât în susţinerea celulelor endoteliale cât şi în formarea neovaselor.

- ***Leziunile oxidative şi NVC***
  - Membrana Bruch este expusă exponenţial la agresiunea lipidică cu înaintarea în vârstă; lipidele par a se acumula preferenţial în aceeaşi regiune în care se dezvoltă neovascularizaţia, iar MB, care nu prezintă mecanisme intrinseci de protecţie împotriva agresiunii lipidelor oxidate, este regiunea cea mai sensibilă (posibil mecanism în dezvoltarea NVC în DMLV).
  - Pot exista şi alte mecanisme oxidative ce pot fi active la nivelul retinei externe, celulelor EPR sau MB, altele decât cele care implică oxidarea lipidică inadecvată.
  - Acumularea în timpul vieţii a moleculelor oxidate, îndeosebi a peroxizilor lipidici, este un factor de risc principal pentru dezvoltarea NVC, iar strategiile de prevenire a NVC trebuie să contreze această acumulare.
  - soluţie poate fi o dietă bogată în carotenoizi, ce se acumulează selectiv în maculă. Ei acţionează atât prin absorbţia radiaţiilor albastre din spectrul vizibil cât şi ca antioxidanţi.
  - Studiul pentru Degenerescenţa Maculară legată de vârstă (AREDS) afirmă că suplimentarea dietei cu β-caroten, vitamine C şi E, cupru şi zinc, la pacienţi cu risc, s-a asociat cu reducerea neovascularizaţiei şi a deteriorării vederii
  - Antioxidanţii pot acţiona într-adevăr în sens protector prin "măturarea"/îndepărtarea radicalilor liberi şi prin reducerea macromoleculelor degradate oxidativ. Aceşti "antioxidanţi" au şi alte roluri incomplet demonstrate încă: alterează expresia genelor, alterează proteinele semnal precum protein kinaza C, alterează valenţa ionilor metalici în centrul activ al enzimelor, induc apoptoza în anumite linii celulare, determină maturarea altor linii celulare, induc expresia unei varietăţi de enzime antioxidante, se leagă de proteine structurale.

Perspective teoretice / Teoria genetică

- S-a demonstrat o creştere a incidenței DMLV în cadrul mai multor generații într-o familie, oferind astfel suport teoriei incriminării factorilor genetici.
- Progresia degradării oxidative determină apoptoza celulelor îmbătrânite prematur. Astfel inducerea senescenței celulare şi apoptoza sunt considerate răspunsuri adaptative la atacul genomului lezat, în care organismul alege moartea celulelor în fața replicării celulelor mutante (cancer). Acest aspect este denumit Legea Samurai a biologiei: mai bine mori decât să greşeşti.
- Acumularea de leziuni oxidative a fost incriminată ca o cauză de NVC, dar aceleaşi leziuni oxidative pot induce şi senescența celulelor EPR cu apoptoza consecutivă. Această serie de evenimente poate explica atrofia geografică, în care există o zonă de EPR depigmentat sau chiar absent, intercalat între zone bine delimitate de atrofie retiniană şi coriocapilară.
- Atrofia geografică este frecvent întâlnită în ochii congeneri ai pacienților cu NVC, deci există o verigă etiologică comună pentru cele două afecțiuni.

- Deşi anumite elemente ale teoriilor senescenței respectiv ischemiei sunt operaționale, totuşi modelul degradării oxidative pare a explica cel mai bine aspectele cunoscute ale NVC precum şi ale atrofiei geografice în DMLV.
- Deşi îmbătrânirea, în parte, poate fi rezultatul acumulării unor defecte genetice, care nu inhibă neapărat reproducerea, există tot mai multe dovezi că fenotipul senescent este deasemenea rezultatul stressului oxidativ şi al răspunsurilor de adaptare celulară induse.

DMLV

- DMLV este o maladie localizată în aria maculară, care apare mai frecvent după 50 de ani şi prezintă caracteristici precoce şi tardive
  - Precoce
    - Drusen
    - Drusen şi alterări ale epiteliului pigmentar al retinei (EPR)
  - Tardiv
    - Atrofie geografică
    - Decolare EP (DEP) cu sau fără decolare de retină senzorială
    - Neovascularizație coroidiană (NVC)
    - Sîngerare, exudație, fibroză
- Clasificare DMLV
  - Atrofică – uscată – nonexudativă
  - Exudativă – umedă – neovasculară

DMLV USCATĂ/NONEXUDATIVĂ (DMLVNONEX)

- Forma nonexudativa a DMLV este mult mai frecventă decât cea exudativă.
- Elementele sale caracteristice sunt reprezentate de

- prezența drusenului
- modificări la nivelul EPR şi atrofie.
- nu prezintă hemoragii, exudate dure subretiniene sau lichid subretinian, dar poate evolua spre neovascularizație coroidiană cu toate particularitățile DMLV umede.

Drusen

- Drusenul reprezintă material anormal depozitat discret între lama bazală a EPR şi stratul de colagen intern al membranei Bruch, însoțit de îngroşarea MB
- În funcție de aspectul clinic şi dimensiuni se diferențiază mai multe tipuri de drusen:

Drusenul dur (Hard Drusen), drusen mic

- apare dupa 50 ani
- pete mici, alb-gălbui,rotunde sub 62 microni, cu margini discrete, dar relativ bine delimitate, grupate în ciorchini sau dispersate difuz în polul posterior.
- nu asociază modificări pigmentare ale EPR.
- nu se asociaza cu risc de progresie a DMLV

Drusenul intermediar, seros, moale

- leziuni mai mari, peste 62 microni, intre 62-125 microni (drusen intermediar)
- margini estompate
- asociat cu progresia DMLV si alterarea potentiala a vederii
- este drusenul tipic al persoanelor cu DMLV atrofic

Drusen mare moale (soft drusen)

- peste 125 microni
- este în general aglomerat în regiunea perimaculară
- are cel mai mare risc de progresie a DMLV catre forma exudativa
- confluența drusenului mare seros poate produce DEP reperată la AFG prin hiperfluorescență – prin „efect de fereastră" cu colorație tardivă

Drusenul reticular

- numit şi pseudodrusen acest tip de leziune are un aspect înfăşurat sau înlănțuit.
- poate fi rezultatul înlocuirii fibroase a straturilor coroidiene interne.
- este un marker de mare risc pentru apariția DMLV exudative.

Drusenul cuticular

- se mai numeşte şi drusen laminar bazal.
- este mai întâlnit la indivizi mai tineri, în decada a patra sau a cincea de viață.
- dimensiunile sale sunt mai apropiate de cele ale soft drusenului, dar marginile sale sunt mult mai bine delimitate.
- leziunile sunt numeroase, dispuse difuz în polul posterior.

- extinderea lor este adesea subestimată la examenul clinic, aspectul angiofluorografic fiind mai relevant şi având un aspect caracteristic de „cer înstelat" („starry sky").
- drusenul mai poate fi clasificat în funcție de culoare, dimensiuni, extindere la nivelul fundului de ochi, distribuție şi proximitate față de fovee.
- diversele aspecte pot duce la un anumit grad de deteriorare a vederii chiar în absența atrofiei geografice sau a neovascularizației coroidiene.

Atrofia geografică – DMLV atrofica, uscata

- ***Forma atrofică se produce*** prin atrofia lent progresivă a fotoreceptorilor, EPR şi a coriocapilarei.
- Debut prin scăderea progresivă a vederii centrale
- simptome
  - scăderea uşoară/moderată a vederii, instalând-se lent (luni, ani de zile)
  - dificultate la citit în vederea nocturnă şi la modificări de lumină
  - modificări ale grilei Amsler
  - metamorfopsii
- semne oftalmoscopice:
  - alterări focale ale EP macular şi drusen
  - zone atrofice la nivelul EPR asociat cu pierderi variabile ale coriocapilarei uni, bilateral, cu scădere variabilă a AV pentru că centrul foveei este afectat târziu
  - pierdere focală a fotoreceptorilor
  - lărgirea ariilor atrofice cu vase coroidiene mari care devin proeminente
  - dispare drusenul preexistent
  - scăderea AV până la cecitate
- AFG – hiperfluorescență prin efect de fereastră la nivelul EPR
- Leziunile atrofice maculare se pot întâlni în:
  - miopie forte
  - stadiul final al distrofiilor ereditare Stargardt, Best (la aceştia AV este alterată precoce)
- Factorii de risc vârsta, fumatul - pot favoriza evoluția formei uscate către forma exudativă.
- Tratament
  - nu există tratament
  - Antioxidanți vit C, E, β caroten
  - Zinc

DMLV UMEDĂ/ NEOVASCULARĂ/ EXUDATIVĂ (DMLVEX)

- Acest tip de DMLV se caracterizează prin prezența subretiniană de lichid şi/sau hemoragii și/sau exudate dure.

- Principalele forme clinice sunt decolarea EPR şi neovacularizația coroidiană.

Forma exudativă (umedă, neovasculară) în care: vederea este profund şi irecuperabil afectată.

- Debutează prin metamorfopsii şi începerea vederii centrale cu debut relativ brusc
- Acest tip de degenerescență maculară se produce prin:
  - senescența EPR care prin îngroşări şi fisurări ale membranei Bruch pot favoriza dezvoltarea neovascularizației subretiniene
  - modificări vasculare primare favorizează tulburări de perfuzie coroidiană cu dezvoltarea neovascularizației subretiniene în prezența fisurării membranei Bruch

DMLV exudativă se însoțește de decolarea şi ruptura EPR cu dezvoltarea neovascularizației coroidiene (NVC).

Decolarea epiteliului pigmentar retinian – DEPR

- Este o manifestare frecventa a DMLV, produsa prin acumularea de lipide in membrana Bruch, ce o fac puternic hidrofoba blocand astfel fluxul de ioni si fluide dinspre celulele epiteliului pigmentar retinian.
- Clinic se caracterizeaza printr-o elevare bine demarcata a EPR. Care se poate asocia cu hemoragii si/sau exudate lipidice. Uneori se observă şi o decolare a retinei neurosenzoriale supraiacente.
- Se disting doua forme de DEPR: seroasă şi fibrovasculară
- Forma seroasă
  - nu prezintă semne de neovascularizație coroidiană şi de aceea este încadrată ca o manifestare a DMLV atrofice sau uscate.
  - în timp decolarea seroasă a EPR se poate aplatiza , dar poate şi evolua spre atrofie geografică
  - pacienții pot avea în continuare o acuitate vizuală foarte bună, chiar dacă DEPR seroasă interesează foveea.
  - se constată însă o virare a refracției spre hipermetropie funcțională similară pacienților cu CRSC.
- Forma fibrovasculară a DEPR
  - este determinată de neovascularizația coroidiană subiacentă
  - semnele clasice ale NVC (exudație lipidică, hemoragii, lichid subretinian şi decolare de retină senzorială) se suprapun decolării EPR.
  - prezintă margini rotunjite, dar de cele mai multe ori cu contur neregulat.
  - este mult mai severă decât forma seroasă, având un prognostic funcțional foarte rezervat.

- **Într-o decolare reală a EPR nu se asociază fluid sub retina neurosenzorială spre deosebire de neovascularizația coroidiană, care este caracterizată de prezența lichidului subretinian.**
- Simptome
  - debut cu metamorfopsii şi începerea vederii centrale cu apariție bruscă
  - scăderea AV de departe şi aproape (uneori brusc)
  - micropsii
  - scăderea sensibilității de contrast
  - alterări ale simțului cromatic
- semne oftalmoscopice
  - proeminență ovală „în dom" gălbuie la nivelul polului posterior cu margini nete
- AFG
  - hiperfluorescență precoce şi omogenă care creşte progresiv
  - în timpi tardivi creştere în intensitate, dar nu în suprafață a hiperfluorescenței
- evoluția DEPR
  - rezoluție spontană fără sechele
  - atrofie geografică a EPR cu DMLV atrofic, după o rezoluție spontană
  - decolarea retinei senzoriale
  - NVC ocultă
  - Ruptura spontană sau după fotocoagulare laser pentru DEPR sau NVC

Ruptura EPR

- debutează brusc prin scăderea vederii centrale
- oftalmoscopic – dehiscență prin ruptură a EPR în formă de semilună (croissant) cu margini libere, repliate şi retractile localizate la nivelul DEPR
- AFG hipofluorescență sub marginea liberă cu hiperfluorscență adiacentă progresivă
- Prognostic rezervat dacă este retrofoveolar

Neovascularizația coroidiană – NVC

- NVC ia naştere prin proliferarea coriocapilarelor care traversează membrana Bruch
- Neovasele coroidiene sunt vase sanguine „noi" anormale cu origine în coroidă, ce penetrează membrana Bruch se răspândesc sub epiteliul pigmentar retinian respectiv retina neurosenzorială şi influențează vederea centrală ireversibil prin: edem, exudație, hemoragii
- Apariția şi dezvoltarea membranelor neovasculare coroidiene, deteriorarea acuității vizuale centrale se datorează distrugerii şi disfuncției fotoreceptorilor din regiunea maculei.

- **NVC poate precede sau urmează după DEPR nefiind relație directă între ele**
- Deşi debutul DMLV exudative este la nivelul complexului coriocapilară/membrana Bruch/ EPR prin apariția şi dezvoltarea NVC, deteriorarea AV centrale este datorată distrugerii fotoreceptorilor din regiunea maculară
- Histologic sunt
    - îngroşări şi calcificări ale MB
    - prezența drusenului
    - remanieri pigmentare
    - disrupția capilarei

Neovascularizația coroidiană țesut fibrovascular care în funcție de poziția membranei față de EPR poate fi

- ***<u>NVC clasică</u>*** este un țesut fibrovascular net delimitat cu aspect „dantelat" care traversează membrana Bruch în spațiul subEPR şi subretinian
    - creşte deasupra planului EPR şi proliferează în spațiul subretinian
    - este asociată cu o componentă fibrovasculară redusă localizată subEPR
    - semnele clinice care trebuie urmărite periodic la pacienții suspecți sau cu risc de a dezvolta NVC sunt:
        - decolare seroasă retiniană
        - hemoragii subretinian, intraretinian, subEPR
        - exudate lipidice
        - degenerare cistoidă a retinei interne
        - DEPR
        - cicatrice disciformă/țesut fibros subretină
    - Majoritatea membranelor NVC cresc 0,5-1 micron/zi
    - Cronicizarea membranei se însoțeşte de exudate lipidice mai abundente
    - În stadiile avansate fibroza subretiniană determină cicatricea disciformă
    - AFG confirmă NVC clasică - membrană bine definită care se umple cu colorant şi are o fluorescență strălucitoare intensă în timpul perioadei de tranzit a colorantului
- ***<u>Neovascularizația coroidiană ocultă</u>***
    - se dezvoltă sub EPR
    - are o componentă importantă de țesut fibrovascular localizat în partea coroidiană a EPR
    - simptome
        - metamorfopsii
        - scăderea AV
    - semne oftalmoscopice:
        - decolare seroasă retiniană proeminentă, asociată cu hemoragii,

exudate profunde
- semnul „notch" care este o indentație mică sau multiplă localizată la nivelul decolării seroase a EPR
- exudate gălbui sub retină la marginea decolării
- hemoragii subretiniene la marginea decolării
- inegalități de relief ale decolării
- semne de organizare a DEP
- pliuri radiare coroidiene

– AFG:
- membrană slab definită cu contur imprecis
- pată hipofluorescentă rotundă, centrală înconjurată de inel hiperfluorescent

Clasificări ale membranelor neovasculare coroidiene

- Există o clasificare a NVC în funcție de localizarea față de foveolă:
  - subfoveale – retrofoveolară situate sub centrul geometric al zonei foveale avasculare– FAZ; prognostic vizual rezervat
  - juxtafoveale - marginea posterioară a leziunii situată între 1-199 microni de centrul zonei foveale avasculare
  - extrafoveale - marginea posterioară a leziunii la minim 200 microni de centrul zonei foveale avasculare
- Majoritatea pacienților prezintă MNVC subfoveale.
- În clasificarea de mai sus elementele de diagnostic sunt biomicroscopia fundului de ochi şi angiofluorografia.
- *altă clasificare, în funcție de poziția membranei față de EPR, împarte NVC în:*

Tipul I	**Tipul II**
neovase sub EPR, cu multiple zone de perforare a membranei Bruch şi alterare difuză a complexului coriocapilară - membrană Bruch – EPR. **sunt cele mai frecvent întâlnite.** **apar de regulă la persoane peste 50 de ani.** **sunt asociate cu predilecție DMLV.**	**neovase sub retina neurosenzorială, cu perforarea membranei Bruch într-o zonă limitată şi alterarea localizată a complexului coriocapilară - membrană Bruch – EPR.** **apar de regulă la persoane mai tinere (sub 50 de ani).** **prototipul afecțiunii asociate este pseudohistoplasmoza oculară.** **au prognostic mai bun decât tipul I.**

- Elementele de diagnostic necesare acestei clasificări sunt biomicroscopia fundului de ochi şi mai ales tomografia în coerență optică.

Proliferarea angiomatoasa retiniană (RAP)

- Este o formă particulară de NVC asociată cu proliferarea capilarelor retiniene şi răspuns teleangiectatic.

- Prevalența RAP în cadrul DMLV neovasculare este de 10-15%. Se întâlneşte mai frecvent la pacienții mai vârstnici şi are o tendință marcată de interesare bilaterală şi simetrică a componentei neovasculare. Există o oarecare predilecție pentru femei şi caucazieni, element de diferențiere față de NVC polipoidă ce apare la rasele pigmentate.
- Din punct de vedere clinic (în funcție de originea şi evoluția procesului neovascular) RAP se clasifică în trei stadii:

Stadiul I ((Neovascularizație intraretiniană)	**- este o proliferare a capilarelor retiniene cu origine în plexurile capilare profunde în regiunea paramaculară.** **- se caracterizează prin capilare retiniene dilatate ce pornesc dintr-o zonă de neovascularizație, în formă de arici de mare.** **- unul sau mai multe vase retiniene dilatate compensator perfuzează zona respectivă şi drenează neovascularizația, uneori formând o anastomoză retino-retiniana.** **- in acest stadiu se pot identifica edem intraretinian şi hemoragii intraretiniene multiple şi mici.**
Stadiul II (Neovascularizație subretiniană)	**- apare când neovasele intraretiniene se extind posterior dincolo de stratul fotoreceptorilor, în spațiul subretinian, şi formează neovascularizație subretiniană. Hemoragiile sunt mici, iar când neovasele subretiniene ating sau fuzionează cu EPR se produce decolarea seroasă a acestuia.** **- există neovascularizație subretiniană conectată la circulația retiniană şi în teleangiectazia parafoveala idiopatică, dar în această afecțiune EPR este relativ sănătos, componenta coroidiană lipseşte şi nici decolarea seroasă a EPR nu este întâlnită.**
Stadiul III (Neovascularizație coroidiană)	**- în acest stadiu examenul clinic şi AFG arată clar prezența NVC,** **- Neovasele subretiniene şi NVC par a fi perfuzate predominant de către vasele coroidiene cu drenaj secundar intraretinian.** **- în încercarea de a îndepărta neovasele subretiniene s-a observat existența unei aderențe strânse între membrană şi retina neurosenzorială, de unde ipoteza că sursa primară a neovaselor este mai degrabă neuroretina decât coroida.**

B.C.U. „M. EMINESCU" IAŞI

Clinic/paraclinic în DMLV

Sindromul macular

- Sindromul macular poate fi definit ca un ansamblu de simptome, asociate modificărilor vederii centrale, respectiv semne ale modificărilor macro- sau microscopice ale structurii maculei, ce survin într-un tablou clinic definit de alterarea vederii centrale şi care corespund unor cauze diverse.

- simptome :
  - **alterarea vederii centrale** - reprezinta simptomul major al patologiei maculare; pacientul relatează un obstacol ("o pată") al vederii centrale (scotom pozitiv), spre deosebire de scotomul negativ din leziunile nervului optic perceput ca o "gaură" în centrul câmpului vizual.
  - **metamorfopsia** - este o modificare a formei imaginii percepute (o deformare a acesteia); este specifică afecțiunilor maculare; nu apare în afectarea nervului optic.
  - **micropsia** reprezinta micşorarea dimensiunilor imaginii, datorită deplasării laterale a conurilor foveale; nu este foarte frecventă.
  - **macropsia** - presupune percepția mărită a dimensiunii imaginilor, şi apare prin aglomerarea conurilor foveale; este foarte rară.
  - **modificarea vederii colorate** - apare mai ales în axul albastru-galben, dar nu este o trăsătură specifică leziunilor maculare şi apare de multe ori tardiv.

Investigații clinice şi paraclinice

Metodele de examinare ale funcției maculare

Metode subiective

Calitative (de screening)

- *Măsurarea AV* - Se face cu optotipii pentru distanță şi aproape şi reprezintă o metodă cu sensibilitate redusă în detecția modificărilor precoce maculare.
- *Grila Amsler*
  - Testarea cu grila Amsler evaluează câmpul vizual pe 10° în jurul fixației, fiind utilă atât pentru screening cât şi pentru monitorizarea afecțiunilor maculare.
  - Testarea cu grila Amsler se face monocular, folosind corecția pentru aproape, dacă este cazul, de la 33 cm.
  - Pacientul este rugat sa privească punctul central al grilei cu ochiul neacoperit şi să semnaleze orice distorsiune, zone încețoşate sau pete albe pe suprafața grilei.
  - În general pacienții cu afecțiuni maculare raportează linii ondulate, iar cei cu neuropatie optică remarcă o parte din linii că fie se estompează fie chiar lipsesc, dar nu se distorsionează.
  - Principalele acuze ale pacienților cu DMLV, atât în stadiile precoce cât şi în cele avansate, sunt distorsiunea vederii centrale şi scotomul central. Grila Amsler detectează metamorfopsiile, scotoamele şi încețoşarea vederii centrale.
  - Dezavantajul grilei este dat de sensibilitatea redusă .



Grila Amsler tip 1
(aspect normal)



Grila Amsler tip 1
(aspect deformat)

- *Testul la fotostress*
  - Este util în evidențierea leziunilor maculare când oftalmoscopia este interpretabilă, precum în edemul macular cistoid sau corioretinopatia seroasă centrală, şi deasemenea poate diferenția scăderea de vedere datorată leziunii maculei de cea datorată leziunilor nervului optic.
  - Se efectuează astfel:
    - se determină cea mai bună AV corectată la distanță
    - pacientul fixează apoi timp de 10 secunde lumina unei lanterne sau a oftalmoscopului indirect, ținută la aproximativ 3 cm de ochi
    - timpul de recuperare după fotostress (PSRT – photostress recovery time) se măsoară de la momentul întreruperii sursei de lumină până la momentul perceperii de către pacient a minim trei litere din AV determinată inițial.
  - Testul se face comparativ la ambii ochi. În leziunile maculare timpul de recuperare va fi mai lung (peste 50 de secunde), în timp ce în leziunile nervului optic nu sunt diferențe între cei doi ochi.
- *Măsurarea AV potențiale*
  - Se foloseşte pentru a aprecia funcția maculară în ochii cu medii opace şi se realizează prin proiectarea pe mactlă a unui tablou Snellen standard, printr-o zonă foarte mică a unei cataracte imature.
  - Pacientul este solicitat să citească litere şi astfel se determină AV potențială după înlăturarea obstacolului optic.

- *Testul psihofizic macular computerizat (tesul de hiperacuitate)*
  - este o metodă de examinare a CV central macular care evaluează hiperacuitatea şi poate detecta formele neovasculare de DMLV

Cantitative (de apreciere a sensibilității retiniene)

- *Microscotometria prin SLO – oftalmoscopie prin scanare laser*

- Sunt folosite spoturi luminoase de diferite mărimi şi intensități şi se determină sensibilitatea anumitor zone ale retinei.

- *Perimetria statică Humphrey*
  - Programul "Central 10-2" al perimetrului Humphrey este adecvat determinării modificărilor precoce ale sensibilității retiniene, dar şi urmăririi pacienților cu patologie maculară de tip degenerativ.

Metode obiective

Sunt reprezentate de diferitele tipuri de electroretinogramă maculară (ERG maculară).

- *ERG focală maculară (FMERG)*
  - funcția conurilor maculare este sever afectată; amplitudinea undelor "a" şi "b" este redusă, iar potențialele oscilatorii sunt semnificativ diminuate sau neînregistrabile în majoritatea ochilor înaintea tratamentului.
  - timpul implicit al undelor "a" şi "b"este întârziat în toate cazurile cu DMLV.
- *ERG multifocală (mERG)*
  - Rezultatele mERG au arătat că reducerea densității răspunsului kernelului (unitate de măsură specifică) de prim-ordin în câmpul vizual central de 5° a fost mai accentuată în ochii cu DMLV, iar această reducere s-a corelat semnificativ cu acuitatea vizuală.
  - Există însă un impediment major al acestei metode, şi anume incapacitatea pacienților cu AV redusă de a urmări punctul de fixație.

Metodele de examinare a modificărilor structurale ale maculei

- *Biomicroscopia fundului de ochi*
  - Biomicroscopia fundului de ochi este primul pas în diagnosticul DMLV, dar şi al altor afecțiuni maculare.
  - Imaginea stereoscopică oferită de biomicroscop şi filtrată prin lentile specifice oferă detalii fine despre modificările structurale maculare. De rutină sunt folosite lentilele noncontact de 78 D şi 90 D, dar ar fi totuşi de preferat lentilele de contact tip "area centralis", "super macula" ş.a., pentru o vizualizare mai de detaliu.
  - Forma uscată (nonneovasculară) a DMLV se caracterizează prin prezența drusenului, a modificărilor pigmentare şi, în formele avansate, a atrofiei geografice.
  - Forma umedă (neovasculară) a DMLV se caracterizează prin apariția neovascularizației coroidiene (NVC).
  - NVC apare ca o proeminență tisulară gri-verzuie, profundă, în retină (de fapt subretiniană) şi, care poate asocia hemoragii subretiniene,

exudație lipidică, decolarea retinei neurosenzoriale sau decolarea EPR.

- Dacă se suspectează DMLV neovasculară în baza anamnezei şi a examenului clinic, atunci evaluarea angiofluorografică este esențială pentru diagnosticul pozitiv şi identificarea caracteristicilor NVC.

- *Autofluorescența fundului de ochi*
  - Scanning laser oftalmoscopia confocala (SLO) de ultimă generație permite şi înregistrarea „in vivo" a intensității şi distribuției autofluorescenței fundului de ochi.
  - Această nouă tehnică imagistică noninvazivă oferă informații despre alterările epiteliului pigmentar retinian, induse sau nu de vârstă.
  - Imaginile de autofluorescență din neovascularizația coroidiană prezintă un aspect caracteristic reticular.
- *Angiofluorografia (AFG)*
  - AFG este utilă atât în diagnosticarea DMLV neovasculare cât şi a formei uscate.
  - Atrofia geografică se identifică în timpii precoce ai AFG ca o zonă bine delimitată de "defect de fereastră" a EPR în interiorul zonei de atrofie evidențiată clinic.
  - Fazele tardive ale AFG arată persistența colorantului în circulația coroidiană, văzută prin defectul de fereastră, dar nu există leakage (difuzie sau extravazare).
  - În cazul DMLV neovasculare, AFG permite
    - evidențierea NVC
    - identificarea tipului de membrane neovasculare (MNVC) prezente – clasice sau oculte,
    - evidentierea marginilor MNVC (bine sau slab delimitate),
    - identificarea compoziției (predominant clasice, minim clasice sau oculte fără clasic)
    - localizarea MNVC (extrafoveale, juxtafoveale, subfoveale).
  - Aspectele angiofluorografice sunt importante pentru diagnosticul, tratamentul şi urmărirea pacienților cu această patologie.
  - Utilizarea AFG în diagnosticul NVC depinde de debitul sanguin prin membranele respective, precum şi de prezența sau absența unor materiale (lipide, sânge, pigment) suprapuse peste vasele sanguine ce pot bloca fluorescența.
  - Semnele angiofluorografice ale NVC sunt:
    - hiperfluorescența precoce a neovaselor (în profunzimea retinei);
    - difuzie sau "leakage" în timpul tranzitului fluoresceinic;
    - mărirea progresivă în dimensiuni şi intensitate a "leakage"-ului;

- bălțirea sau "pooling"-ul tardiv al colorantului în spațiul subEPR sau subretinian.

– Un complex lezional neovascular poate fi diferențiat angiofluorografic în membrana neovasculara (MNVC) și componentele non-membranare.
– MNVC, în funcție de momentul extravazării lichidiene și de intensitatea acesteia, se clasifică în două mari categorii – clasice și oculte -, acestea diferențiindu-se în mai multe subtipuri.
– Clasificarea angiofluorografică a membranelor neovasculare coroidiene submaculare:

Membranele neovasculare coroidiene clasice (bine definite) (hiperfluorescență precoce și leakage tardiv intens)

- se identifică ca zone luminoase bine delimitate de hiperfluorescență coroidiană, vizibile încă din timpii precoce ai AFG.
- in timpul fazelor intermediară și tardivă se observă progresia leakage-ului, care se extinde și estompează marginile zonei hiperfluorescente din timpii precoce.

Membranele neovasculare coroidiene oculte (incomplet definite) (hiperfluorescență din faza intermediară precoce, leakage mai puțin intens)

- prezintă două aspecte hiperfluorescente particulare: decolarea fibrovasculară a EPR (DFEPR) și leakage-ul tardiv al unei surse nedeterminate.
- DFEPR se referă la o zonă de proeminență neregulată a EPR asociată cu hiperfluorescență de aspect punctat, care apare la 1-2 minute de la injectare și nu este atât de strălucitoare ca MNVC clasică.
- timpii tardivi pot înregistra leakage la marginile membranei.
- leakage-ul tardiv al unei surse nedeterminate presupune un aspect de hiperfluorescență pestriță, coroidiană, ce apare în fazele tardive ale AFG și nu se asociază nici cu NVC clasice nici cu DFEPR.
- marginile sunt foarte slab delimitate.

Aspecte angiofluorografice

- pe lângă recunoașterea tipului clasic sau ocult al MNVC, e foarte important să fie precizați și alți termeni.
- noțiunea de componentă a leziunii se referă la constituenții leziunii, care pot fi membranele propriu-zise (clasice sau oculte) sau elementele ce acoperă MNVC; acestea din urmă interferă cu abilitatea de a identifica marginile și extensia NVC (hemoragii, hipofluorescență indusă nu de sânge ci posibil de țesutul fibros sau pigmentar, decolare seroasă a

EPR, cicatrici ale MNVC, ce fie se pot impregna cu fluoresceină fie pot bloca hiperfluorescența, rupturi ale EPR).

- noțiunea de leziune se referă la întregul complex al leziunilor componente; termenul NVC "predominant clasică" se referă la o leziune în care NVC clasică ocupă cel puțin 50% din suprafața întregii leziuni. NVC "minim clasică" presupune o leziune în care NVC clasică ocupă între 0% şi 49% din întreaga suprafață a leziunii, iar NVC "ocultă fără clasic" exclude prezența NVC clasice.

– Toate aceste aspecte au o importanță majoră în stabilirea diagnosticului şi mai ales în alegerea opțiunii terapeutice.

- terapia fotodinamică (PDT) şi pegaptanib injectat intravitrean sunt eficiente în ochii cu NVC predominant clasice.
- în ochii cu NVC minim clasice sau oculte fără clasic, tratamentul cu PDT, pegaptanib sau ranibizumab a fost benefic doar în cazurile cu MNVC foarte mici şi semne de progresie recentă a afecțiunii (definite ca neovase recente asociate cu MNVC, scădere de AV în ultimile trei luni sau creşterea leziunii MNVC în ultimile trei luni).

– AFG urmăreşte

- suprafața totală a leziunii include atât suprafața MNVC cât şi a fiecărei componente non-NVC şi se măsoară din faza precoce intermediară.
- suprafața totală de leakage se măsoară din fazele tardive. Aceste elemente măsurabile caracterizează obiectiv prin ele însele leziunea neovasculară. O suprafață mică de MNVC cu o suprafață mare de leakage indică o posibilă leziune clasică activă. Suprafața de leakage mai mică decât suprafața leziunii totale sugerează o posibilă MNVC atrofică.
- altă utilizare importantă a AFG este în evaluarea unor complicații postterapeutice.

– Răspândirea tomografiei în coerență optică (OCT) şi utilizarea tot mai largă a terapiei cu anti-VEGF au modificat rolul AFG în evaluarea clinică.

– **AFG rămâne un element important de evaluare a multor pacienți cu DMLV, putând identifica atât atrofia geografică cât şi neovascularizația coroidiană precoce, situații patologice ce pot fi omise prin examen clinic sau prin tomografie retiniană**.

– La pacienții cu DMLV exudativă AFG poate exclude alte cauze cu un tablou clinic asemănător (hemoragii, exudate, edem). **AFG este utilă şi în aprecierea răspunsului terapeutic, dar şi al gradului de activitate al leziunilor.**

– **Combinația AFG – OCT - examen clinic constituie fără doar şi poate soluția diagnostică completă în DMLV exudativă.**

- *Angiografia cu verde de indocianină (ICG)*
  - Angiografia cu ICG este utilă în evidențierea NVC oculte care apar ca zone prost delimitate de hiperfluorescență "pătată" pe AFG, dar aceleaşi leziuni oculte apar ca plăci hiperfluorescente bine delimitate sau "puncte fierbinți – hot spot" pe angiografia cu ICG.
  - Angiografia cu ICG poate fi un adjuvant extrem de folositor al AFG
- *Tomografia în coerență optică (OCT)*
  - Printre multiplele posibilități, OCT a oferit oftalmologilor două valențe deosebite: capacitatea de a realiza secțiuni prin retină şi funcția de cuantificare a modificărilor morfologice retiniene.

Elemente de interpretare ale tomografiei în coerență optică

- **Analiza cantitativă OCT implică determinarea acurateții datelor despre grosimea retinei**
- Există o varietate de artefacte dependente sau nu de operator ce pot afecta calitatea imaginilor
- Răspunsul morfologic la tratament este o aplicație majoră a examinării tomografice în DMLV neovasculară.
- Prezența lichidului, fie intraretinian sub formă de spații chistice, fie subretinian, poate fi determinată cu un grad mare de acuratețe şi s-a demonstrat că se corelează bine cu extravazarea/difuzia (leakage) din AFG.
- Membranele neovasculare coroidiene (MNVC) au aspecte variate pe OCT. Există semne OCT directe şi indirecte ale prezenței neovascularizației coroidiene (NVC).
  - Semnele indirecte sunt: îngroşarea retinei evaluată cantitativ prin cartografierea retinei (se datorează chiştilor intraretinieni, edemului macular sau acumulării subretiniene de lichid); elevarea retinei neurosenzoriale cu dispariția depresiunii foveale; proeminența benzii posterioare înalt reflective asociată cu decolarea EPR.
  - Semnele directe se referă la aspectul OCT al formelor definite de NVC. Astfel formele clasice pot apare ca o îngroşare fusiformă intens reflectivă, între retină şi banda externă hipereflectivă, ce corespunde complexului EPR/membrană Bruch/coroidă. Formele oculte pot apare ca proeminențe ale EPR sau ca neregularități ale benzii externe hipereflective.
- În *atrofia geografică din DMLV* nonneovasculară, OCT poate releva creşterea intensității semnalului luminos din porțiunea posterioară a coroidei, deoarece EPR atrofiat permite o penetrare mai profundă a luminii.
- *Decolarea fibrovasculară a EPR* se identifică ca o proeminență bine definită a benzii de reflexie a EPR deasupra unei benzi moderat reflective.

- OCT este un adjuvant util al AFG, iar utilizarea sa a crescut tot mai mult, fiind legată îndeosebi de identificarea prezenței lichidului intra- sau subretinian (fiind superior AFG din acest punct de vedere, întrucât extravazarea de lichid în retina internă poate masca fluidul din retina externă pe imaginea angiofluorografică).
- OCT este de o reală eficiență în evaluarea edemului macular asociat fie DMLV, fie sindroamelor de tracțiune vitreo-maculară sau patologiei oculare diabetice
- Imaginile OCT nu se corelează perfect cu modelele angiofluorografice, oferind mai puține informații despre extensia geografică a leakage-ului în interiorul maculei, şi, de aceea, interpretarea lor trebuie făcută prin asocierea cu contextul clinic şi aspectul AFG.
- Noile aparate OCT (generația a III-a şi a IV-a) permit o discriminare crescută a structurilor retiniene şi coroidiene.
- Tomografele în coerență optică de generația a IV-a (High resolution Fourier-domain), cu timp de achiziție de 50 de ori mai rapid decât predecesoarele, cu posibilitate de secțiune în profunzime de până la 4 microni, cu reconstrucția tridimensională a imaginii, realizează adevărate secțiuni histologice ale leziunilor urmărite, permițând localizarea precisă a NVC fie subfoveal, fie subEPR, cu importante consecințe în abordarea terapeutică.
- Combinarea interferometriei laser de ultimă generație aplicată la OCT cu fotografierea color a fundului de ochi, scanning laser oftalmoscopia, angiofluorografia sau microperimetria cinetică într-un singur aparat reprezintă cele mai noi progrese în diagnosticul acestei patologii de interes.
- OCT aduce informații suplimentare față de celelalte metode de diagnostic şi se impune ca un test de confirmare al DMLV neovasculare atât pre- cât şi postterapeutic.

TRATAMENTUL DMLV

- În ultimii douăzeci de ani au fost concentrate eforturi imense pentru găsirea unui tratament eficient al DMLV, atât în forma uscată cât şi în cea umedă. Întrucât DMLV exudativă este forma cea mai agresivă şi cu potențialul invalidant vizual cel mai sever, a constituit o țintă predilectă pentru încercările terapeutice.
- DMLV uscată, ce implică atrofie tisulară, a fost abordată din punct de vedere terapeutic îndeosebi prin metode de profilaxie sau încetinire a evoluției afecțiunii, dar şi prin încercări de substituire a țesutului lipsă (EPR si fotoreceptori) prin proteze electronice sau transplant celular.
- Metodele de tratament utilizate au fost diverse:
  - fotocoagularea laser

- radioterapia
- tratamentul chirurgical
- vederea artificială
- termoterapia transpupilară
- terapia fotodinamică
- farmacoterapia
- terapiile combinate
- terapia genică

Fotocoagularea laser

- Fotocoagularea are ca scop obliterarea vaselor sanguine anormale şi limitarea leziunii în regiunea maculară, localizarea exactă a MNVC fiind obligatorie.
- Fotocoagularea laser previne scăderi mari ale acuității vizuale; **indicația de elecție o constituie MNVC clasice juxtafoveale şi extrafoveale;** doar 13-26% dintre MNVC ar fi eligibile pentru tratament; recurența NVC apare la 54% dintre pacienți între 3 şi 5 ani; scotomul absolut produs prin distrugerea EPR şi a retinei supraiacente reduce imediat postratament acuitatea vizuală.
- În momentul de față fotocoagularea laser reprezintă doar o soluție de rezervă, în absența altor metode mai eficiente.
- Fotocoagularea laser este tehnica terapeutică ce foloseşte o sursă puternică de lumină pentru a coagula țesuturile.
- Energia luminoasă este absorbită de țesutul țintă şi convertită in energie termică.
- Când temperatura țesutului creşte peste 65°C, au loc denaturarea proteinelor tisulare şi necroza de coagulare.
- LASER este un acronim pentru **Light Amplification by Stimulated Emission of Radiation.**

Lentilele de contact

- Fotocoagularea laser retiniană actuală se bazează preponderent pe folosirea lentilelor de contact pentru a controla aberația optică a ochiului uman
- Lentila de contact universală cu 3 oglinzi (Goldmann) oferă o suprafață anterioară plană care aproape anulează puterea refractivă pozitivă a suprafeței anterioare a corneei.
- Oglinzile de la 59, 67 şi 73 de grade ajută la vizualizarea si fotocoagularea periferiei şi a segmentului anterior.
- Pentru a obține cele mai reproductibile rezultate în fotocoagulare, operatorul ar trebui sa țină lentila de contact astfel încât suprafața plană este la ± 5 grade în raport cu axul fasciculului laser.

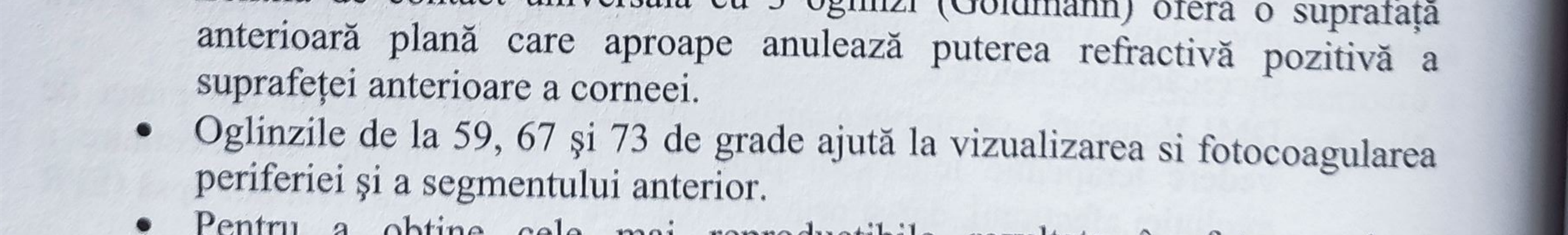

- Folosirea oglinzilor în cadrul lentilelor ajută operatorul să mențină fasciculul laser corect aliniat cu lentila în timp ce fotocoagulează pe o arie largă.
- Lentilele cu vacuum au oarecare avantaje, dar sunt limitate în capacitatea lor de a permite fotocoagularea în periferie fără să determine aberații ale fasciculului laser.
- Dacă lentilele pot fi poziționate perpendicular pe fascicul, ele oferă caracteristici ale spotului acceptabile pentru fotocoagularea retiniană.
- Sistemul cu imagine inversată, care subinclude lentilele de fotocoagulare Rodenstock, Quadraspheric şi Mainster.
  - aceste lentile conțin un element aflat în contact cu suprafața corneeană şi un alt element la o distanță fixă față de cornee.
  - aceste sisteme amplifică dimensiunea spotului de pe retină, mărind de asemenea şi câmpul de observare, necesitând însa o corectă ajustare a puterii de lucru din partea operatorului. De exemplu lentila Rodenstock amplifică un spot de 500 μm la aproximativ 800 μm pe retină.
  - aceste sisteme oferă şi un câmp de vizualizare mai mare pentru operator; totuşi, ele pot determina leziuni cristaliniene, atunci când adâncimea penetrării nu este corect ajustată, ca urmare a concentrării luminii care trece prin lentile.

Mediile laser

- Laserii sunt numiți dupa mediul lor activ.
  - **Laserii în mediu solid** includ: laserul Rubin şi laserul Nd-Yag.
  - **Laserul cu colorant organic** constă într-un laser cu mediu lichid ce conține un compus organic fluorescent dizolvat într-un solvent lichid. Ca rezultat, laserii colorați pot produce multiple lungimi de undă deoarece coloranții sunt constituiți din molecule mari ce au structuri variate şi spectre complexe.
  - **Laserii cu gaz** includ: *laserul ionic* şi *laserul cu dioxid de carbon.*
    - Laserii ionici cuprind: gaze rare ionizate precum Argon si Krypton, ca mediu activ.
    - Într-un laser cu dioxid de carbon există de obicei şi Nitrogen şi Heliu în mixtură gazoasă.
  - **Laserii diodă** au materiale semiconductoare ca mediu laser. Sunt disponibile diferite materiale semiconductoare ce furnizează o varietate de lungimi de undă cum ar fi: gallium arsenid (660–900 nm) sau indium phosphide (1300–1550 nm).
  - În cazul laserilor gazoşi sau Nd-YAG, doar 2% din energia folosită pentru a genera emisia laser este convertită în lumină laser. 98% din energie se transformă în caldură care este îndepărtată prin mecanisme extensive şi voluminoase de răcire.

- Aproximativ 20% din puterea de intrare este convertită în energie laser într-un laser diodă în infraroşu. Lungimea de undă în infraroşu permite o transmitere crescută prin opacitățile cristaliniene, hemoragii şi pigmentul xantofil macular. În plus, sclera este transparentă pentru lungimile de undă în infraroşu aşa că laserul diodă poate fi folosit pentru aplicațiile transsclerale (ex: proceduri ciclodistructive, retinopexii transsclerale).

Sisteme de livrare

- Sistemele de livrare clinică a energiei laser constau din mediul laser, cablu tip fibră optică sau braț cu oglindă, ce duce lumina laser spre sistemul de livrare, şi sistemul de livrare propriu-zis, ce direcționează raza terapeutică către țesutul țintă.
- La biomicroscopul cu fantă, metoda cea mai obişnuită, transmiterea este transcorneană cu sau fără ajutorul lentilelor de contact.
- Oftalmoscopul indirect cu lentilă de condensare, de asemenea poate fi folosit transcornean pentru a fotocoagula segmentul posterior.
- Alte metode includ sondele endolaser şi exolaser în care tratamentul este condus prin sonde cu fibră optică folosite în interiorul ochiului sau in afara acestuia (transscleral /sondă de contact).

Parametrii si tehnici

- Majoritatea chirurgilor practică fotocoagularea cu laseri vizând intervalul de lumină vizibilă între 400-780 nm sau lungimi de undă în infraroşu.
- Sistemele de livrare a laserului de segment posterior pot folosi lumina verde, roşie, galbenă sau infraroşie.

Lungimea de undă

- Alegerea lungimii de undă optime depinde de spectrul de absorbție al țesutului țintă.
- Eficacitatea oricărui fotocoagulator depinde de cât de bine penetrează lumina mediile oculare şi de căt de bine este absorbită lumina de către pigmentul țesutului țintă. Lumina este absorbită în principal de către țesuturile oculare care conțin melanină, xantofilă, sau hemoglobină.
  - Melanina absoarbe excelent lungimile de undă verde, galbenă, roşie şi infraroşie.
  - Xantofila macular absoarbe rapid albastrul, dar minim lungimile de undă corespunzătoare culorii galben sau roşu.
  - Hemoglobina absoarbe uşor albastrul, verdele, galbenul, cu absorbție minimă a lungimilor de undă corespunzătoare luminii roşii.
  - Lumina albastră este absorbită de pigmentul xantofil macular şi nu este o alegere bună pentru fotocoagularea macular.

- Dispersia luminii influențează de asemenea alegerea lungimii de undă.
- Lumina albastră, cu lungimea ei de undă mică, este dispersată mai mult decât razele cu lungimi de undă mari şi astfel are un potențial mai mare de a produce afectare fotochimică retiniană în apropierea retinei netratate.
- Lumina albastră este de asemenea dispersată de opacitățile cristaliniene (cristalin senescent), necesitând mai multă iradiere decât lumina cu lungime de undă mare pentru a finaliza fotocoagularea retiniană.

– Lumina verde este absorbită bine de melanină şi hemoglobină.
– Lumina roşie este de asemenea absorbită bine de melanină, dar este absorbită slab de hemoglobină.

- Radiația roşie de krypton (647 nm) are o lungime de undă mai mare decât radiația verde de argon şi este absorbită mai profund; prin urmare, tratamentul folosind roşu krypton poate fi mai inconfortabil.
- Hemoragia este dificil de tratat folosind roşu-krypton deoarece hemoglobina absoarbe puțin din radiația cu această lungime de undă. Cu toate acestea, radiația roşie de Krypton penetrează mediile neclare mai bine decât o fac radiațiile cu lungime de undă mică.
- În general, iradierea necesară pentru a obține o leziune vizibilă oftalmoscopic este dependentă mai mult de pigmentarea fundului de ochi, unde se absoarbe cea mai mare parte din radiație.

Principalele lungimi de undă și laserii folosiți uzual

Laser	**LUNGIME DE UNDĂ (nm)**
Argon (albastru–verde)	**488.0**
Argon (verde)	**514.5**
Nd:YAG dublat în frecvență	**532.0**
Krypton (galben)	**568.2**
Krypton (roşu)	**647.1**
Colorant acordabil	**variabilă (intre 570–630 nm), depinde de colorant**
Diodă	**Variabilă (intre 780–850 nm), depinde de diodă**
Nd:YAG	**1064.0**

- ***Alegerea lungimii de undă a laserului***
  - **Laserul cu lumina verde** produce lumină care este bine absorbită de melanină şi de hemoglobină şi mai putin de xantofilă. Datorită acestor caracteristici şi datorită absenţei luminii albastre, a înlocuit laserul cu lumina albastră-verde în tratamentul ***patologiei vasculare retiniene şi al neovascularizaţiei coroidiene***.
  - **Laserul cu lumina roşie** penetrează mai bine decât alte lungimi de undă prin nucleul sclerotic al cristalinului cataractat şi prin hemoragiile vitreene moderate. În plus, este puțin absorbit de xantofilă, putând fi util in tratamentul ***neovascularizației coroidiene adiacente foveei***.
  - **Laserul cu lumina infraroşie** are caracteristici similare celui cu lumina roşie, dar oferă o penetrare tisulară mai profundă.
  - **Laserul cu lumina galbenă** are printre avantajele sale: dispersie minimă prin nucleul sclerotic, absorbție minimă la nivelul xantofilei si potențiala distrugere fotochimică mică. Se pare că este util pentru distrugerea structurilor vasculare cu lezarea minimă a țesutului pigmentat adiacent; de aceea, poate fi folositor pentru tratamentul ***leziunilor vasculare retiniene sau neovasculare coroidiene***.

Puterea

- Dimensiunea leziunii retiniene este dependentă de puterea laserului.
- Majoritatea sistemelor laser de fotocoagulare sunt controlate prin modificări ale nivelului de putere, în timp ce majoritatea laserelor fotodisruptive (Nd:YAG) sunt controlate prin modificări ale nivelului de energie.

Timpul de expunere

- Expunerile mici pot conduce la efecte fotodisruptive, în timp ce expunerile de lungă durată conduc la efecte fotocoagulante şi fotochimice.
- Cu toate acestea, în domeniul fotocoagulării, puterea folosită influențează dimensiunea leziunii într-o mai mare măsură decât timpul de expunere.

Mărimea spotului

- Tratamentul laser focal este optimizat folosind spoturi de dimensiune mică (cu diametru de 50–100 μm), iar fotocoagularea panretiniană, care necesită acoperirea unor zone mari de retină, este facilitată de folosirea unor spoturi mai mari (200–500 μm).
- Spoturile mici pot determina complicații cum ar fi: ruptură coroidiană, neovascularizație coroidiană secundară când sunt folosite nivele înalte de iradiere.
- Există disponibile mai multe sisteme de lentile de contact, ce pot fi folosite pentru a direcționa energia laser către polul posterior.
- Pentru a alege lentila şi mărimea spotului corecte pentru diversele aspecte clinice, este important a înțelege influența lentilei asupra mărimii spotului.

- Pentru lentila Goldmann, dimensiunea spotului se corelează strâns cu dimensiunea reală a leziunilor retiniene produse.
- Pentru lentila Mainster, lentila panfundoscopică Rodenstock şi lentila Krieger, dimensiunea spotului retinian este practic mai mare decât dimensiunea setată a spotului cu aproximativ 35-50%.

Aspecte practice ale fotocoagulării laser

- Anestezia topică, peribulbară sau retrobulbară poate fi necesară pentru a facilita fotocoagularea laser.
- Alegerea metodei este deseori ghidată de lungimea de undă a laserului folosit, de durata şi de tipul tratamentului şi de importanța imobilizării ochiului.
- Două tipuri de lentile de contact sunt disponibile pentru fotocoagulare folosind lampa cu fantă: cele planconcave negative şi cele puternic pozitive.
  - Lentilele planconcave formează o imagine reală cu o rezoluție superioară a ariilor retiniene mici. Majoritatea clinicienilor preferă aceste lentile pentru tratamentul maculei.
  - Lentilele planconcave cu oglinzi sunt folosite pentru fotocoagularea directă a regiunilor mai periferice folosind unghiurile diferite ale oglinzilor.
  - Când se folosesc aceste oglinzi, macula nu este vizualizată de către chirurg, de aceea, acesta trebuie să țină cont unde este direcționată raza laser de către oglindă, la nivelul fundului de ochi, pentru a evita tratamentul accidental al maculei.
  - Lentilele cu putere mare pozitivă redau o imagine inversată cu o oarecare pierdere a rezoluției fine, dar oferă un câmp mai larg, facilitând tratamentul eficient al unei arii mai mari.
  - Macula poate fi vizualizată în timp ce periferia medie a retinei este tratată, făcând aceste lentile ideale pentru fotocoagulare panretiniană.
- Tipul lentilei de contact alese afectează dimensiunea spotului de pe retină, lentilele planconcave în general redau aceeaşi dimensiune a spotului ca şi cel selectat la setările de la biomicroscop, în timp ce diametrul spotului este mărit peste cel selectat din setările laserului, când se folosesc lentilele cu putere mare pozitivă, depinzând de lentila folosită.
- Selecția parametrilor laserului depinde de intenția tratamentului, claritatea mediilor oculare şi de pigmentarea fundului de ochi.
  - spoturile mici necesită energie mai mică decât cele cu diametru mai mare,
  - expunerile cu durata mai mare au nevoie de o energie mai mică decât cele mai scurte, pentru a obține acelaşi efect din punct de vedere al intensității.

Indicații

- Indicațiile fotocoagulării laser în tratamentul bolilor oftalmologice sunt numeroase şi includ în principal retinopatia diabetică, ocluzia de ram venos, neovascularizația coroidiană şi retinopexia rupturilor retiniene, ce ar putea conduce la dezlipire de retină.

Neovascularizația coroidiană (NVC) este o condiție patologică comună cauzată de o varietate de entități clinice, cea mai frecventă fiind degenerescența maculară legată de vârsta (DMLV).

- Alte cauze de NVC includ histoplasmoza oculară (POHS), miopia degenerativă, striile angioide, rupturile coroidiene, tumorile, retinopatia de iradiere, idiopatice.
- Neovascularizația coroidiană extrafoveolară, definită ca NVC bine demarcată situată între 200 μm şi 2500 μm de centrul zonei foveale avasculare (FAZ), poate fi tratată cu sau fără anestezie retrobulbară.
- Complexul neovascular este tratat într-o manieră confluentă pentru a produce albirea uniformă a retinei.
- Tratamentul leziunii se extinde la 100 μm dincolo de margini, folosind laser argon verde cu spot de 200-500 μm, cu o durată de 0,1 - 0,5 secunde. NVC peripapilară poate fi tratată dacă fotocoagularea va cruța cel puțin o oră şi jumatate din stratul fibrelor nervoase temporal.
- Neovascularizația juxtafoveolară este definită ca NVC bine demarcată situată de la 1 μm la 199 μm față de centrul zonei foveale avasculare (FAZ).
  - NVC poate de asemenea să fie la mai mult de 200 μm de centrul FAZ, cu sânge sau pigment adiacent care se extinde în interior la mai puțin de 200 μm de centru.
  - se recomandă anestezie retrobulbară pentru efectuarea de laser roşu krypton.
  - complexul neovascular este tratat într-o manieră confluentă pentru a produce albire uniformă a retinei.
  - este recomandat tratamentul la 100 μm dincolo de marginile leziunii, cu excepția zonei foveale, unde tratamentul peste marginile leziunii e dependent de distanța dintre zona de hiperfluorescentă şi centrul FAZ.
- NVC subfoveolară este definită ca o arie bine demarcată de NVC situată sub centrul FAZ.
  - Odată cu apariția terapiei fotodinamice (PDT), a fost dificil să se mai justifice fotocoagularea laser convențională a leziunilor subfoveolare.
  - Inițial au existat date foarte bune în ceea ce priveşte eficacitatea PDT-ului cu Visudyne (Novartis) pentru tratamentul leziunilor subfoveolare secundare DMLV şi degenerescenței miopice. PDT presupune injectarea unui colorant fotosensibil care se acumulează

în țesuturile cu proliferare rapidă cum ar fi neovascularizația coroidiană.
- țesutul de neovascularizație este apoi iradiat cu o lungime de undă care coincide cu vârful de absorbție al colorantului.
- Pentru Visudyne, acesta este reprezentat de un laser diodă cu lungime de undă de 690 nm.
- Reapariția vascularizației are loc la 3 luni, fiind necesară repetarea tratamentului până când nu mai apare leakeage pe AFG.
- Rata mare a recidivelor, costurile şi mai ales apariția agenților antiangiogenici a redus semnificativ utilizarea clinică a PDT.

Indicațiile pentru fotocoagularea retiniană includ

- tratament panretinian pentru ablația țesutului ischemic cu scopul de a elimina neovascularizația retiniană, iriană şi discal ca şi stimulul pentru proliferarea ulterioară a acestei neovascularizații în boli precum retinopatia diabetică proliferativă şi bolile venoase ocluzive
- până la un nivel limitat, ablația focală a neovascularizației ne-elevate asociate cu boli proliferative ca retinopatia diabetică proliferativă
- închiderea vaselor intraretiniene anormale ca microanevrismele, telangiectaziile şi leakage-ul perivascular
- ablația focală a neovascularizației coroidiene, ca în neovascularizația asociată Sdr. de pseudohistoplasmoză oculară sau DMLV
- crearea de adeziuni corioretiniene în zonele din jurul rupturilor retiniene sau în dezlipirea de retină limitată
- tratamentul focal al anomaliilor de EPR, incluzând leakage-ul asociat cu corioretinopatia seroasă centrală
- într-un grad mai limitat, managementul unor tumori oculare selectate (distrucție termică sau delimitare perilezională).

Complicațiile fotocoagulării

- Cele mai serioase complicații sunt cauzate de energia excesivă sau de lumina direcționată greşit.
- Atenția constantă asupra centrului foveei în timpul oricărei proceduri laser este imperativă, pentru a evita atingerea acestei structuri vitale.
- Lentilele cu un câmp larg uşurează acest lucru, deoarece foveea este mereu în centrul câmpului.
- Alegerea corectă a lungimii de undă, a puterii, a timpului de expunere şi a diametrului spotului sunt esențiale.
- Dacă setările laserului sunt corespunzătoare, dar nu produc efectul tisular dorit, procedura ar trebui oprită.
- Se ajustează uşor puterea laserului şi timpul de expunere pentru a evita tratamentul inutil sau arsuri care rup mb. Bruch, cu riscul hemoragiei sau a unei viitoare neovascularizații coroidiene.

- Pregătirea pacientului este importantă în reducerea complicațiilor. Explicarea cu atenție a procedurii laser pacientului, preoperator, va facilita cooperarea, fixația stabilă şi poziționarea corectă atât a bolnavului cât şi a chirurgului, pentru confort şi siguranță.
- Printre complicațiile ce pot fi asociate cu fotocoagularea se numără:
  - arsuri corneene, care pot duce la opacități;
  - tratamentul iatrogen al irisului poate cauza irita şi zone de atrofie;
  - anomalii pupilare, ce pot apare după leziuni termice ale nervilor ciliari în spațiul supracoroidian;
  - absorbția de către pigmenții cristalinieni poate crea arsuri şi opacități ulterioare;
  - nevrita optică, prin tratamentul direct sau adiacent discului, ca şi leziuni ale fibrelor nervoase, după absorbția crescută în zonele cu pigmentare intensă sau subțiere retiniană;
  - complicațiile corioretiniene includ arsuri foveale, ruptura mb Bruch, crearea de leziuni coroidiene sau retiniene, decolare de coroidă şi decolare exudativă de retină.
- ***Arsurile accidentale ale foveei***
  - Trebuie identificată foveea cu atenție la biomicroscop; compararea cu angiografia cu fluoresceină poate facilita această identificare.
  - Fixația stabilă a pacientului este importantă pentru a evita arsurile foveale.
  - Riscul de arsuri foveale poate fi redus în unele cazuri prin akinezia globului cu anestezie peribulbară sau retrobulbară, mai ales când tratamentul este juxtafoveal.
- ***Rupturile membranei Bruch***
  - Dimensiunea mică a spotului, intensitatea mare, durata mare de aplicare, toate cresc riscul de ruptură a mb Bruch, care poate fi punctul de plecare al unei hemoragii din coriocapilare sau al neovascularizației coroidiene.
  - Creşterea digitală a presiunii asupra lentilei de contact este de obicei suficientă pentru a tromboza şi opri sângerarea acută.
- ***Leziunile retiniene***
  - Fotocoagularea intensivă poate cauza proliferarea fibroasă şi poate conduce la rupturi retiniene.
  - Similar, tratamentul intensiv poate cauza striuri şi deformări foveale, cu metamorfopsie sau diplopie ulterioară.
  - Tratamentul focal cu spoturi de diametru mic şi/sau intensitate mare, poate cauza ocluzie vasculară sau poate perfora vasele de sânge, ducând la hemoragie preretiniană sau vitreană cu pierdere de vedere consecutivă.
  - În adiție, tratamentul extins panretinian, poate induce sau exacerba edemul macular.

- ***Leziunile* coroidiene**
  - Tratamentul membranelor neovasculare coroidiene poate fi complicat cu hemoragie subretiniană, ischemie coroidiană şi neovascularizaţie coroidiană/ corioretiniana respectiv anastomoze corioretiniene.
  - Hemoragia subretiniană activă care apare în timpul tratamentului poate fi oprită prin creşterea presiunii digitale la nivelul lentilei de contact, în timpul continuării tratamentului zonelor restante cu leziuni de neovascularizaţie coroidiană.
  - Întreruperea tratamentului poate fi permisă dacă sângele proaspăt acoperă reperele pe care chirurgul le urmăreşte pentru a acoperi zona de tratat şi dacă împiedică absorbţia laserului la nivelul EPR sau coroidei.
  - Atrofia progresivă de EPR se poate dezvolta la marginea cicatricii de fotocoagulare, rezultând un scotom lărgit uneori chiar central.
  - Fotocoagularea poate precipita rupturile din EPR.
- ***Decolare exudativă de retină***
  - Fotocoagularea intensă, extensivă, poate favoriza edemul corioretinian masiv, decolarea de retină senzorială, decolarea de coroidă şi îngustarea unghiului camerular, asociată cu creşterea TIO.

Radioterapia

- Doze cumulative (fracţionări multiple) de până la 25 Gy nu lezează retina sau nervul optic.
- Iradierea maculei în cazul MNVC oculte sau clasice inhibă angiogeneza fie direct (distrugerea celulelor endoteliale neovasculare şi a macrofagelor producătoare de citokine), fie indirect (prin afectarea genelor reglatorii din celule, ce produc citokine reglatoare ale factorilor de creştere vasculari endoteliali).
- Modalităţile de aplicare ale radioterapiei erau până nu demult: iradierea externă, iradierea cu protoni şi brahiterapia cu plăci de Paladiu 103 sau aplicator de Stronţiu 90.
- Dezavantajele sunt date de doza mare de iradiere pe durată scurtă (1-36 de ore) şi de riscul retinopatiei de iradiere.
- Se cunoaşte în momentul de faţă că efectul apoptotic asupra endoteliului vascular şi reducerea activităţii fibroblastice în MNVC nu sunt apanajul exclusiv al agenţilor anti-VEGF.
- Sistemul NeoVista reprezintă un dispozitiv investigaţional (aplicator intraocular din Stronţiu-90) ce plasează sursa de radiaţii în imediata apropiere a MNVC, prin abord intravitrean. Această nouă tehnologie permite iradierea unei zone foarte bine delimitată, respectiv a unui volum retinian redus.

- Prin tratarea unei suprafețe reduse a retinei cu o doză terapeutică de 24 Gy, şi prin administrarea unor niveluri semnificative clinic de radiații unui volum mic retinian, riscul de retinopatie de iradiere este mult redus sau chiar eliminat, comparativ cu vechile metode terapeutice ce utilizau radiații ionizante.

Tratamentul chirurgical

- s-au încercat multiple abordări chirurgicale, şi anume:
  - extracția directă a MNVC
  - translocația maculară (limitată sau completă)
  - chirurgia endolaser subretiniana (PEELS)
  - transplantul de EPR, respectiv fotoreceptori
  - implantul epi- sau subretinian de microfotodiode

Extracția directă a MNVC

- MNVC situate subretinian (sub retina neurosenzorială şi deasupra unui EPR cât mai indemn) au cel mai bun prognostic, întrucât prezervarea EPR este crucială în restabilirea funcției vizuale.
- Elementele de prognostic favorabil pentru această tehnică sunt:
  - vârsta < 50 de ani;
  - halou pigmentat subretinian în jurul MNVC;
  - margini bine delimitate şi elevare "în placă" a membranei;
  - absența semnelor biomicroscopice sau AFG de elevare a EPR;
  - ochi congener normal;
  - originea MNVC la distanță de centrul foveei;
  - absența fotocoagulării laser maculare în antecedente;
  - perioada scurtă de interesare a foveei.
- S-a constatat că pacienții cu MNVC consecutive unor afecțiuni localizate a EPR (pseudohistoplasmoza oculară, coroidita multifocala, cauze idiopatice) au un prognostic chirurgical mai bun, în timp ce pacienții cu afectare difuză sau degenerativă a EPR (DMLV, miopie forte, strii angioide) au prognostic rezervat.
- Complicațiile descrise au fost cele comune vitrectomiilor posterioare (ruptură retiniană, decolare de retină, cataractă, endoftalmită), dar şi câteva particulare (dehiscența foveei în timpul injectării de BSS subretinian, hemoragie subretiniană, persistența retinotomiei deschisă postoperator şi recurența MNVC în 40-50% din cazuri).
- Tehnica operatorie presupune vitrectomie posterioară, decolarea retinei neurosenzoriale supraiacentă membranei, disecția şi extracția membranei subretiniene, hemostază, schimb fluid-aer.
- Urmărirea postoperatorie presupune efectuarea AFG la o săptămână şi apoi din două în două săptămâni pentru următoarele 6 săptămâni, iar apoi lunar încă trei luni. Rata recidivelor este foarte mare, aproximativ 50% la 3 luni.

- **În prezent metoda are indicații limitate și este aplicată îndeosebi pentru MNVC extrafoveale, peripapilare și juxtafoveale.**

Translocația maculară

- Reprezinta deplasarea foveei pe un EPR indemn.

Translocația maculară completă *- timpii operatori presupun*

- *extracția cristalinului prin facoemulsificare și implantul unui pseudofak de cameră posterioară;*
- *vitrectomie posterioară;*
- *decolarea totală a retinei;*
- *retinotomie periferică pe 360°;*
- *plierea retinei, de regulă nazal, evidențierea MNVC și îndepărtarea acesteia și a sângerărilor asociate;*
- *rotirea retinei în sens orar sau trigonometric, (rotația poate fi între 30° și 60°) – de regulă se preferă alinierea foveei pe locul fostei arcade temporale-superioare;*
- *reatașarea retinei cu perfluorocarbon;*
- *fotocoagularea extinsă a periferiei retiniene (după așezarea retinei pe o zonă cu EPR indemn și după etalarea acesteia);*
- *tamponament intern cu ulei de silicon.*
- *după un interval variabil, între 3 și 6 luni, se realizează extruzia uleiului de silicon și chirurgia mușchilor extraoculari pentru corecția exciclotorsiei.*
- *aproximativ 60% dintre pacienți au putut citi postoperator, prognosticul fiind cu atât mai bun cu cât AV de la care s-a plecat înaintea intervenției a fost mai bună.*
- **Limitele acestei tehnici sunt date de dificultatea manevrelor, de faptul că e greu reproductibilă și prezintă complicații grave și frecvente.**

Translocația maculară limitată

- Presupune "alunecarea" foveei pe o zonă de EPR îndemn, fără retinotomie pe 360°. Se realizează prin două metode
- TRANSLOCAȚIA MACULARĂ PRIN SCURTARE SCLERALĂ (internă)("scleral infolding"). *Tehnica constă în :*
  - *disecția unui flap semilunar în ¾ din grosimea sclerei, de 8-10 mm pe 12-15 mm, la nivelul ecuatorului, în cadranul supero-temporal sau infero-temporal;*
  - *vitrectomie prin pars plana;*
  - *hidrodisecția retinei pentru crearea decolării de retină;*
  - *sutura defectului scleral, cu scurtarea consecutivă a peretelui globului ocular și "alunecarea" foveei pe o zonă cu EPR indemn;*
  - *schimb fluid-aer și injectare de gaz (SF6 sau C3F8), cu reaplicarea retinei.*

- *Scurtarea sclerală supero-temporală produce translocația foveei infero-nazal, iar scurtarea infero-temporală determină translocația supero-nazală.*
- *Pentru MNVC, devenită extrafoveală, se practică fotocoagulare laser postoperator.*
- *Au fost raportate translocații ale foveei până la 1500 microni față de vechea poziție, în medie 950 microni.*

- TRANSLOCAȚIA MACULARĂ PRIN IMBRICAȚIE SCLERALĂ (scurtare sclerală externă) ("scleral outfolding"). *Tehnica constă în:*
  - *aplicarea a 3-4 suturi cu fire 5"0" neresorbabile, între mușchiul drept superior și cel extern, situate la 2 mm posterior de inserția drepților, cu o lățime de 4,5 - 6 mm;*
  - *vitrectomie prin pars plana;*
  - *decolarea retinei cu o canulă de 40 Ga (hidrodisecție cu BSS);*
  - *doua retinotomii posterioare în cadranul temporal inferior și în cel nazal inferior (la aproximativ 180° una de cealaltă);*
  - *schimb fluid-aer, fără drenajul lichidului subretinian;*
  - *pozitie șezândă în postoperator, pentru deplasarea foveei infero-nazal.*
  - *S-a raportat o translocație medie a foveei de 1286 microni.*
- Dintre cele două tehnici de translocație limitată, cea cu imbricație sclerală și retinotomie permite o translocație mai mare și este de ales în MNVC mai mari sau în atrofia EPR pe suprafețe mari, iar cea cu scurtare sclerală este de ales în MNVC mai mici (din degenerescențele miopice).
- Complicațiile postoperatorii
  - decolare de retină
  - vitreoretinopatie proliferativă
  - pucker macular
  - gaură maculară
  - pliuri maculare
  - rupturi retiniene
  - hemoragii intraoculare
  - astigmatism.
- Translocația cu retinotomie prezintă mai multe complicații retiniene în postoperator, iar cea cu scurtare sclerală are caracteristic astigmatismul, care poate fi între 3,25 D și 8,5 D, în medie 5,1 D.
- Chirurgia translocației maculare a demonstrat posibilitatea de ameliorare a AV la anumiți pacienți, dar potențialele complicații rămân semnificative.

Chirurgia endolaser subretiniană (peels)

- Pigment epithelium endoscopic laser surgery (PEELS) este o tehnică ce presupune: vitrectomie prin pars plana; decolarea iatrogenă a retinei în polul posterior; introducerea laserendoscopului subretinian printr-o singură gaură

transretiniană; fotocoagularea endoscopică subretiniană a complexului MNVC-EPR; reatașarea imediată intraoperatorie a retinei prin schimb fluid-aer.

- Indicațiile ar fi reprezentate de MNVC exudative simptomatice cu cel puțin limitarea vederii la citit, dar nu e indicată în hemoragiile subretiniene şi nici în rupturile mari ale EPR.

Transplantul de epiteliu pigmentar/fotoreceptori

- Transplantul de EPR se poate face sub mai multe forme:
- țesut – recoltat dintr-o zonă indemnă şi implantat în acelaşi timp operator pe zona de excizie a MNVC;
- celule fie proaspete – raclate dintr-o zonă indemnă şi diseminate pe suprafața EPR lezat;
- celule cultivate – celule EPR sau epiteliu pigmentar irian (EPI) de la acelaşi individ (autografă); de la un alt individ, HLA fenotipate (alografă);
- celule fetale retiniene umane (celule stem); celule fetale retiniene porcine (xenografă).
- Obiectivele transplantului sunt:
  - înlocuirea celulelor EPR moarte sau bolnave;
  - repararea membranei Bruch;
  - repopularea fotoreceptorilor;
  - prevenirea degenerării celulare datorată recurenței bolii.
- Dificultățile transplantului de celule sunt legate de:
  - identificarea sursei ideale pentru transplant;
  - eficiența atașării inițiale şi a proliferării celulelor însămânțate pe membrana Bruch;
  - asigurarea unui număr suficient de celule;
  - prevenirea rejetului.
- ***Transplantul heterolog de celule stem***
  - Cauzele insuccesului acestei intervenții sunt: rejetul grefei; eşecul atașării de membrana Bruch; imposibilitatea obținerii unui monostrat celular constant; distrugerea celulelor transplantate; pierderea polarității celulelor EPR; pierderea caracteristicilor de diferențiere celulară.
- ***Transplantul de celule EPR HLA fenotipate***
  - Este o tehnică experimentală, în curs de perfecționare adresata exclusiv cazurilor de DMLV nonneovasculară (formele atrofice).
- ***Transplantul de celule din Epiteliul Pigmentar Irian***
  - Reprezintă un autotransplant de celule EPI cultivate şi crioconservate, ce sunt apoi implantate sub formă de suspensie pe foițe ultrafine de colagen de tip I.
  - Succesul acestui transplant depinde de: asigurarea unui număr suficient de celule; de capacitatea celulelor EPI de a forma un monostrat, care să acopere segmentele expuse ale fotoreceptorilor; de dobândirea caracteristicilor de diferențiere ale EPR.

- ***Transplantul autolog de celule EPR***
  - Transplantul integral tip petic (patch) de EPR autolog – membrană Bruch – coroidă, recoltate fie din zone situate în vecinătatea membranei excizate fie din periferia medie, este o tehnică utilizată deja frecvent atât pentru tratamentul DMLV umede cât şi al celei uscate.
  - Pentru DMLV exudativă a fost propusă ca o tehnică mai puțin traumatică transplantul de celule EPR în suspensie, proaspăt recoltate din zona subretiniană.
- Viitorul transplantului retinian ține de: perfecționarea tehnicilor de recoltare, cultivare şi conservare a celulelor; de prelungirea supraviețuirii transplantelor celulare; de controlul răspunsului imun pe termen lung şi de posibilitatea obținerii şi menținerii celulelor transplantate în monostrat.

Vederea artificială

- Reprezinta preluarea de imagini de către o cameră video, transformarea acestora în semnal electric, codificarea semnalului şi apoi trimiterea prin telemetrie la un receptor implantat în regiunea occipitală.
- Receptorul va decoda semnalul şi va genera un tip de pulsuri de curent specifice stimulului şi adresate cortexului vizual.

Proteze corticale

- Primele încercări în zona vederii artificiale au avut ca țintă stimularea cortexului vizual.
- Modelele de implante corticale cele mai utilizate în experimentele actuale sunt proteza vizuală intracorticala Ilinois şi setul de electrozi Utah.

Proteze la nivelul nervului optic

- Nervul optic a fost deasemenea evaluat ca sediu pentru protezele vizuale.
- Densitatea axonală la nivelul nervului optic crează însă dificultăți în obținerea unei stimulări focale neuronale şi în mecanismul de percepție.

Proteze retiniene

- Implantele epiretiniene
  - în care dispozitivul este implantat în fața retinei după efectuarea vitrectomiei posterioare.
  - stimularea electrică în această tehnică întâlneşte inițial retina internă.
- implantul subretinian în spațiul dintre retina neurosenzorială şi EPR; acest spațiu poate fi accesat fie prin retinotomie, fie printr-un buzunar sclero-coroidian.
- s-au făcut progrese importante în domeniul vederii artificiale, dar prezența unor dispozitive disponibile pe piață este încă aşteptată.

Termoterapia transpupilară (TTT)

- Este o tehnică bazată pe hipertermie, ce presupune încălzirea progresivă a NVC subfoveale cu ajutorul laserului diodă, pentru a determina ocluzia neovaselor.
- Lungimea de undă în infraroşu (810 nm) penetrează retina şi EPR şi afectează îndeosebi MNVC, cu un efect termic minim pe retina externă.
- Tratamentul se face cu un singur spot mare, ce acoperă întregul compex neovascular coroidian.
- S-a constatat o eficiență crescută a acestei tehnici față de fotocoagularea laser pentru MNVC oculte.
- Parametrii de utilizare sunt:
  - laser diodă 810 nm;
  - spot 1,2/ 2/ 3 mm;
  - putere 250-1000mW;
  - durata de expunere 60-70 secunde.
- Există trei niveluri ale hipertermiei:
  - între 42-44° C nu există efect distructiv pe celule şi potențează efectul radioterapiei pe melanoamele coroidiene;
  - între 45-60° C se realizează necroza tumorii fără necesitatea radioterapiei concomitente;
  - peste 60° C apare necroza de coagulare.
- TTT este utilă în stabilizarea AV în MNVC oculte sau minim clasice şi se preferă pentru conversia membranelor oculte în membrane clasice şi în tratamentul MNVC subfoveale recurente.
- TTT s-a folosit pentru membranele neovasculare coroidiene oculte
- TTT s-a dovedit a fi util şi în managementul tumorilor intraoculare, inclusiv retinoblastom sau melanom coroidian malign.
- Combinația TTT cu terapia fotodinamică (PDT) poate fi eficientă.
- TTT se menține ca o variantă terapeutică alternativă, în situații bine definite.

Terapia fotodinamică (PDT)

- Este o tehnică ce realizează tromboza selectivă a țesutului țintă şi presupune ocluzia vasculară izolată printr-o reacție fotochimică, fără leziuni termice colaterale şi cu menținerea perfuziei coriocapilare.
- PDT se bazează pe proprietatea de absorbție a luminii de către un agent fotosensibilizant, cu activarea consecutivă a acestuia.
- Terapia fotodinamică cu verteporfin (PDT) a fost utilizată pentru tratamentul:
  - membranelor neovasculare coroidiene subfoveale, predominant clasice, din DMLV
  - membranelor neovasculare coroidiene subfoveale secundare histoplasmozei

  - membranelor neovasculare coroidiene subfoveale secundare miopiei patologice
  - PDT cu verteporfin pentru tratamentul DMLV ocult fără membrană neovasculară coroidiană.
- PDT constă în 2 etape:
  - administrarea intravenoasă a medicamentului fotosensibilizant, care se localizează în celulele cu rată mare de proliferare, cum sunt cele din membranele neovasculare coroidiene sau tumori
  - activarea locală a medicamentului cu un laser cu o lungime de undă specifică, nontermală
- Laserul nu încălzeşte sau fotocoagulează țesuturile, în schimb, energia lui produce o reacție fotochimică şi trece medicamentul într-o stare energetică superioară.
- Medicamentul astfel activat eliberează energia moleculelor vecine de oxigen, ducând la formarea speciilor reactive de oxigen şi a radicalilor liberi.
- Acest proces duce la leziuni celulare endoteliale, adeziune plachetară, tromboza vasculară şi închidere capilară.
- Au fost descrise reacții adverse uşoare la acest medicament în principal legate de fotosensibilitate şi evitarea expunerii la soare a pacientului timp de o săptămână, câteva reacții alergice uşoare, uneori dureri de spate, precum şi scăderea severă a AV în 1- 4% din cazuri
- Parametrii de lucru sunt:
  - laser diodă 689 nm;
  - spot > 1000 microni (ar trebui să depăşească cu 1000 microni diametrul cel mai mare al leziunii tratate);
  - durata de expunere 10-100 secunde (medie 83 secunde);
  - putere 10-70 mW // 600 mW/cm^2.
- Verteporfirina se injectează în perfuzie automată în 5-10 minute 6-12 mg/m^2.
  - după 10-30 de minute (în medie 15 minute) de la startul infuziei se aplică laserul.
  - elementele de monitorizare sunt prezența leakage-ului (AFG) şi acuitatea vizuală la 12 săptămâni.
- Principala indicație a PDT o constituie MNVC subfoveale clasice, MNVC oculte cu semne de evoluție sau de progresie recentă, precum şi MNVC din miopia degenerativă.. PDT reduce scăderea vederii, reduce progresia leakage-ului din NVC, reduce creşterea MNVC şi stabilizează sensibilitatea de contrast.
- Limitele acestei metode sunt date de rata destul de mare a recidivelor (30% la 3 luni), necesitatea retratamentului şi costurile aproape prohibitive ale substanței active

Terapia medicamentoasă

- Substanțele utilizate
  - blochează local sau general inflamația
  - blochează radicalii liberi
  - inhibă eliberarea factorilor vasoformatori, stimuli ai neovascularizației coroidiene sau retiniene.

Corticosteroizii

- Corticosteroizii utilizați sunt: triamcinolonul, fluocinolonul, dexametazona şi anecortav acetatul.
- Corticosteroizii au ca efect:
  - stabilizarea barierei hemato-retiniene;
  - resorbția exudatelor;
  - blocarea inflamației;
  - blocarea angiogenezei prin inhibarea leucocitelor (macrofagelor) ce eliberează factori angiogenici.
- Modul de administrare
  - implante intravitreene - Fluocinolon acetonid (Retisert), Dexametazonă (Porsudex, Ozurdex); au efect timp îndelungat – în medie 2-3 ani
  - injecții intravitreene – Triamcinolon acetonid (Kenalog, Kenacort, Triamhexaal); efect 6 luni
  - injecții parabulbare sau subtenoniene – Anecortave acetat (Retaan)
  - administrare sistemica
- Limitele utilizării corticosteroizilor sunt date de efectele adverse ce pot apare: creşterea tensiunii intraoculare, cataractă, dureri oculare, infecții intraoculare.
- Indicațiile folosirii corticosteroizilor în patologia retiniană sunt diverse: DMLV neovasculară, edem macular diabetic, edem macular în ocuziile venoase, uveite posterioare şi intermediare

Medicația anti-VEGF

- Indicatii
  - inițial aplicabilitate în tratamentul DMLV exudative
  - edemul macular din diabet sau cel din ocluziile venoase
  - CRSC
  - retinopatia proliferativa din diabet, siclemie, prematuritate
- ***Rolul VEGF în angiogeneză*** În timpul embriogenezei, vasele sanguine se formează prin două procese distincte:
  - vasculogeneza
    - implică diferențierea "de novo" a celulelor endoteliale din precursori mezodermici vasculogeneza, caracteristică

dezvoltării embrionare, duce la formarea de plexuri vasculare primitive.

- angiogeneza presupune generarea de noi vase din cele preexistente.
  - implică o cascadă complexă de factori stimulatori şi inhibitori.
  - in angiogeneza oculară şi în formarea MNVC intervin VEGF, hormonul de creştere (GH) şi factorul de creştere insulin-like (IGF)
- Factorul de creştere vascular endotelial (VEGF) este prezent în mod normal în țesuturile retiniene şi are concentrații mai crescute în EPR.
- În ochii normali VEGF are un rol protector în menținerea unui flux sanguin adecvat spre EPR şi fotoreceptori.
- Alterarea fluxului sanguin în coriocapilară, stressul oxidativ şi degradarea membranei Bruch sunt triggeri ai inițierii supraexpresiei de VEGF în EPR şi în retină.
- Terapia cu medicamente anti-VEGF urmăreşte două aspecte: efectul antiangiogenic şi antipermeabilitatea (acțiunea în interiorul MNVC este de inhibiție a NVC şi de favorizare a resorbției fluidului extravascular).
- Obiectivele acestui tratament sunt:
  - stabilizarea acuității vizuale;
  - inhibarea proliferării neovaselor;
  - modelarea cicatricii fibrovasculare;
  - îmbunătățirea acuității vizuale;
  - eliminarea lichidului subretinian;
  - reducerea edemului macular.
- În prezent sunt omologate pentru utilizare oftalmologică două medicamente anti-VEGF: pegaptanib sodic şi ranibizumab.
- Bevacizumabul este un alt anti-VEGF omologat în administrare sistemică, iar încă în fază experimentală sunt multe altele precum squalamina, Sirna-027, Cand5 (short interfering RNA), VEGF-Trap etc..

- ***MACUGEN (Pegaptanib sodic, Eyetech Pharmaceuticals)***
  - Este un aptamer cu mare afinitate şi specificitate pentru izoformele patologice extracelulare ale VEGF – VEGF 165
  - Mecanismul de acțiune este de tip antagonism competitiv, Macugen blochează preluarea VEGF de către receptorii celulelor endoteliale, inhibă formarea neovaselor şi previne leakage-ul din neovasele deja existente.
  - Se injectează intravitrean (rămâne activ în vitros 28 de zile); doza este de 0,3 mg; injecțiile se repetă la 6 săptămâni.
  - Limitele acestei metode sunt date îndeosebi de costul ridicat al substanței, de numărul mare de injectări şi de necesitatea uneori de a

asocia şi PDT, o altă tehnică extrem de scumpă, a redus utilizarea Macugenului în tratamentul DMLV exudativă

- ***LUCENTIS (Ranibizumab; RhuFab V2; Genentech)***
  - Este un fragment de anticorp uman recombinat de generația a II-a, creat să se lege şi să inactiveze toate izoformele VEGF.
  - Este format din două părți: o secvență umană, care nu se leagă (umanizantă), ce îl face mai puțin antigenic pentru oameni şi o parte reprezentată de un epitop cu mare afinitate de legare (fragmentul Fab, provenit de la şoarece), care se leagă de antigen.
  - Se injectează intravitrean (timpul de înjumătățire în vitros este de 3,2 zile); doza este de 0,4 mg; injecțiile se repetă la 4 săptămâni.
  - Complicațiile descrise au fost minore: cele legate de injecția intravitreană (endoftalmită – 0,6%, cataractă, dezlipire de retină, vitrite, uveite - 0,6%).
  - Limitele tratamentului sunt reprezentate de costurile încă prohibitive precum şi de necesitatea unui număr prea mare de injecții intravitreene, repetate la un interval prea scurt (o lună).
- ***AVASTIN (Bevacizumab; RhuMab VEGF; Genentech)***
  - Bevacizumabul este un anticorp monoclonal umanizat, tip IgG1, cu lungime completă şi greutate moleculară 149 kD, ce acționează asupra tuturor formelor active biologic de VEGF A.
  - Soluția sterilă de Avastin ® (bevacizumab) nu conține conservanți şi are un pH de 6,2.
  - Medicamentul a fost conceput pentru administrare intravenoasă şi este furnizat în flacoane de 100 mg (4 ml), respectiv 400 mg (16 ml), concentrația substanței fiind de 25 mg/ml.
  - Are o moleculă mult mai mare decât a ranibizumabului şi a fost creat pentru tratamentul formelor metastazate de cancer colo-rectal.
  - În administrarea intravitreană se injectează 1,25 mg (0,05 ml); injecțiile se repetă la 4-6-8 sau 12 săptămâni.
  - Timpul de înjumătățire în vitros este aproape dublu față de ranibizumab (5,5 zile).
  - În momentul de față sunt numeroase centre oftalmologice în toată lumea, ce utilizează Avastin în administrare intravitreană. Rezultatele comunicate sunt favorabile, dar producătorul nu confirmă utilizarea substanței decât în patologia recomandată. Astfel, această variantă de terapie, se practică "off label" – în afara indicației producătorului, dar prin consensul specialiştilor. Sunt necesare studii extrem de serioase pentru a confirma ştiințific, dar mai ales legal, utilizarea Avastin intravitrean. Din acest motiv Institutul American pentru Sănătate (NIH) a demarat în februarie 2008 un studiu prospectiv, multicentric, randomizat şi dublu-orb, pentru a valida folosirea bevacizumabului intravitrean.

- În patologia vitreo-retiniană sunt numeroase situații de utilizare "off label" a medicamentelor, cu rezultate însă excepționale. Sunt de notorietate utilizarea antibioticelor intravitrean în endoftalmite, a triamcinolonului intravitrean în DMLV și edemul macular cronic, a TPA (activatorul tisular de plasminogen) în DMLV hemoragică, a gazelor de tip C_3F_8 și în alte situații decât în retinopexia pneumatică.
- Avantajele folosirii Avastin în tratamentul DMLV neovasculare ține în cea mai mare măsură de prețul său mic (de aproximativ 200 de ori mai ieftin decât ceilalți anti-VEGF) fără a neglija însă eficiența și profilul de siguranță, permițând astfel și accesul pacienților fără posibilități materiale la această terapie.
- Printre produșii următoarelor generații de anti-VEGF amintim:

• ***EVIZON (Squalamina, Genaera)***

- Face parte din clasa aminosterolilor, o categorie de compuși naturali cu proprietăți farmacologice.
- Squalamina întrerupe mai multe aspecte ale procesului angiogenetic

• ***AGENȚII de INTERFERENȚĂ ai ARN***

- Este un nou concept terapeutic, care urmărește crearea de molecule ARN capabile să distrugă o țintă corespondentă de pe ARN-ul mesager (ARNm) cu mare selectivitate și înaltă eficiență
- Small Interfering RNA (siRNA) - BEVASIRANIB
- Bevasiranibul este primul produs din clasa sa (siRNA), iar acțiunea sa este de supresie a translației ARN prin inactivarea ARN mesager (ARNm).
- SIRNA-027 (SIRNA Therapeutics Inc.) are ca țintă receptorul VEGFR-1 al ARNm, ce se întâlnește pe celulele endoteliale vasculare și este stimulat atât de VEGF cât și de PLGF.

• ***VEGF-TRAP (Aventis și Regenron)***

- Este un fals receptor ce acționează prin capturarea VEGF (trap=capcană, engl.).
- Leagă toate izoformele de VEGFA și PLGF.

• ***INHIBITORII TIROZIN-KINAZICI ai VEGF receptorilor***

- VEGF se leagă de doi receptori tirozin-kinazici diferiți, VEGFR-1 și VEGFR-2.
- Administrarea orală de PTK-787 (VATALANIB), un inhibitor tirozin-kinazic ce blochează fosforilarea receptorilor pentru VEGF și PDGF, asigură inhibiția completă a neovascularizației retiniene.
- Acest tratament poate preveni dezvoltarea neovaselor, în timp ce asupra vaselor retiniene mature, în condiții de retinopatie ischemică, nu are efect.

- PAZOPANIB (GW786034 – GlaxoSmithKline) este un inhibitor tirozin-kinazic cu ţinte multiple de a doua generaţie ce acţionează pe toţi receptorii VEGFR, PDGFRα şi PDGFRβ.

- ***FACTORUL DERIVAT EPITELIAL PIGMENTAR* (Pigment Epithelial-Derived Factor – PEDF)**
  - PEDF este una dintre cele mai potente proteine antiangiogenice întâlnite la oameni, având totodată şi proprietăţi neuroprotectoare.
  - PEDF inhibă proliferararea vasculară VEGF-indusă, precum şi migrarea celulelor microvasculare endoteliale atât in vitro cât şi in vivo.
  - AdPEDF (GenVec, Inc.) este un produs încă în fază experimentală destinat tratamentului DMLV exudative.
  - AdPEDF foloseşte un adenovector pentru transportul genei umane PEDF, având drept consecinţă producţia locală, în ochiul tratat, a AdPEDF.
  - Diferenţa majoră faţă de alte terapii o reprezintă posibilitatea protecţiei fotoreceptorilor, lezaţi de vasele sanguine anormale, simultan cu inhibarea creşterii acestor vase.
- ***INHIBITORII de MICROTUBULI („disruptorii vasculari")***
  - ZYBRESTAT s-ar putea administra topic, picături sau sub altă formă, şi să atingă o concentraţie suficientă în polul posterior pentru a avea efecte terapeutice.
  - Această formulă topică ar putea elimina sau reduce numărul de injecţii intravitreene la pacienţii cu DMLV în administrarea fie ca monoterapie fie în combinaţie cu alţi produşi.
- ***Terapiile cu ACIZI NUCLEICI*** - iCo-007, un inhibitor antisens de a doua generaţie cu ţinta pe ARN-ul mesager al C-raf kinazei, destinat tratării afecţiunilor neovasculare retiniene, inclusiv al edemului macular diabetic.
- ***AGENŢI ANTIINFLAMATORI***
  - Patogeneza neovascularizaţiei coroidiene include producerea inadecvată de citokine proinflamatorii, factori de creştere şi enzime proteolitice.
  - Întrucât agoniştii sintetici, non-peptidici ai PPARγ sunt uşor de sintetizat şi ieftini de formulat, se prefigurează încă o posibilitate terapeutică pentru pacienţii cu DMLV şi nu numai, care are un mare avantaj – costul redus.
- ***INHIBITORII COMPLEMENTULUI***
  - Sistemul complementului este o componentă cheie a imunităţii primare.
  - Majoritatea studiilor au demonstrat că procesul de formare al drusenului include procese inflamatorii şi evenimente imun-mediate

- TT30 sau Factorul H marcat, ce ar avea rolul de a livra selectiv inhibitori ai complementului în locusurile unde s-ar produce activarea acestuia, controlând astfel inflamația.
- TA106 , un fragment Fab al unui anticorp monoclonal, care inhibă factorul B al complementului. Această substanță și-ar putea găsi un loc în arsenalul terapeutic al DMLV.
- anti-C5 aptamer, ARC1905 care previne activarea fragmentelor terminale cheie (C5a şi C5b) prin inhibarea C5, ar putea oferi beneficii terapeutice atât în formele uscate cât şi în cele umede ale DMLV.

- ***FENRETINIDA***
  - Fenretinida este un medicament destinat inițial tratamentului anumitor forme de cancere, artritei reumatoide, acneei şi psoriazisului, şi-a găsit aplicații recent şi în tratamentul unor afecțiuni severe oculare precum boala Stargardt şi DMLV forma uscată.\
  - fenretinida blochează acumularea toxinelor derivate din retinol (vitamina A) datorită afinității mari pentru o proteină de legare a retinolului.
  - reduce formarea şi acumularea de produşi toxici, considerați responsabili de scăderea vederii în boala Stargardt şi în atrofia geografică, forma cea mai avansată a DMLV uscate.
- ***RAPAMICINA***
  - Rapamicina, un fungicid macrolidic cu proprietăți antimicrobiene şi imunosupresoare, exercită şi importante acțiuni antitumorale şi antiangiogenice.
  - Proprietățile antiangiogenice se asociază cu o reducere a producerii de VEGF şi o scădere a răspunsului celulelor vasculare endoteliale la stimularea prin VEGF
  - Rapamicina reduce semnificativ extinderea neovascularizației atât pe modelele animale de neovascularizație coroidiană cât şi pe cele de retinopatie de prematuritate, ceea ce sugerează un nou posibil efect terapeutic eficient în neovascularizația oculară .
  - Sirolimus (rapamicină) este bine tolerat la toate dozele testate, cu două căi diferite de administrare (injecții subconjunctivale şi intravitreene).

Terapiile combinate

- Pare a fi o soluție logică combinarea mai multor linii terapeutice pentru a angaja diversele procese implicate în formarea şi întreținerea MNVC.
- Medicația anti-VEGF este o parte importantă a arsenalului terapeutic, dar şi alte ținte pentru terapie par a fi foarte importante, precum: factorul de

creştere derivat plachetar (PDGF), factorul de necroză tisulară alfa (TNFα), sau factorul de creştere derivat fibroblastic (FDGF).

- Medicamente nonspecifice precum corticosteroizii pot bloca aceşti factori, dar se ştie că aceşti agenți terapeutici au o serie de efecte adverse, care nu sunt de neglijat.
- Combinație deja folosită în DMLV exudativă este medicația anti-VEGF asociată terapiei fotodinamice (PDT); nu există date concludente care să confirme eficiența acestei terapii combinate în termeni de îmbunătățire a acuității vizuale, dar există o serie de raportări legate de reducerea numărului de injecții intravitreene la asocierea PDT.
- Alegerea unei terapii combinate trebuie să țină cont de câteva obiective: îmbunătățirea prognosticului vizual, reducerea frecvenței tratamentului şi potențiala reducere a riscului total al efectelor adverse.
- Terapia combinată are ca scopuri : medierea trombozei rețelei neovasculare, blocarea stimulului angiogenic, efectele aditive ale substanțelor, reducerea ratei de retratamente, menținerea perfuziei coriocapilare şi îmbunătățirea prognosticului vizual. Astfel s-au asociat Verteporfirin-PDT cu ranibizumab (FOCUS), cu pegaptanib, cu bevacizumab, cu triamcinolon acetonid (VERITAS, VisTA, RETINA, VERTACL), cu anecortav acetat (C-00-07
- Altă asociere terapeutică promițătoare este reprezentată de combinarea brahiterapiei cu utilizarea agenților antiangiogenici injectați intravitrean. Combinarea celor două efecte poate permite o recuperare mai rapidă şi mai completă a funcției vizuale.

Medicația antioxidantă

- Are îndeosebi rol profilactic, în prevenirea apariției formelor avansate de DMLV precum şi în încetinirea progresiei bolii.
- Un tratament dovedit eficient în prevenirea formelor avansate de DMLV este formula ce conține vitamina C (500 mg), vitamina E (400 UI – unități internaționale), betacaroten (15 mg), oxid de zinc (80 mg) şi cupru (sub formă de oxid cupric 2 mg).
  - reduce riscul de progresie la forme avansate de DMLV, definite ca DMLV neovasculară sau atrofie geografică cu interesarea centrului maculei
  - această combinație de substanțe este recomandată ca având eficiență pacienților cu forme intermediare de DMLV (soft drusen de dimensiuni mari) la ambii ochi sau celor cu DMLV avansată la un ochi, dar nu şi celor cu forme precoce de degenerescență maculară.
  - administrarea luteinei (10 mg)/zeaxantinei (2 mg) şi a acizilor graşi polinesaturați cu lanț lung omega-3 (acidul docosahexanoic – DHA şi acidul eicosapentanoic – EPA) în cantitate totală de 1 g. au arătat

o reducere a riscului spre forme avansate de DMLV la pacienții cu consum alimentar crescut de pește sau acizi grași omega-3.
- administrarea de antioxidanți în doze mari asociați cu zinc poate reduce riscul de progresie spre DMLV umedă la indivizii cu risc înalt cu aproximativ 25%.
- fiecare dintre antioxidanți (vitaminele C, E și beta-carotenul), dar și zincul, exercită efecte antiinflamatorii la nivelul sistemelor multor organe
- rolul acizilor grași polinesaturați omega-3 (EHA și DHA) în reducerea progresiei DMLV este real Acești acizi exercită acțiune antiinflamatorie directă, dar sunt și metabolizați în molecule endogene potente (rezolvine și protectine) care au efect în rezoluția inflamației și în neuroprotecție, în doze nano- și picomolare.
- rezolvinele și protectinele reprezintă o clasă unică de mediatori endogeni antiinflamatori și pro-rezoluție ai inflamației ce ar putea avea rol și în inhibarea formării de neovase în DMLV.

Terapia genică

- Este o alternativă terapeutică revoluționară, al cărei principiu constă în aplicarea unei gene funcționale pentru a corecta o greșeală genetică sau pentru a introduce o nouă funcție în celula umană preexistentă, pentru a trata o anumită afecțiune.
- Cei mai importanți pași în terapia genică sunt identificarea genei legată de afecțiunea respectivă, clonarea acesteia și transferul ei în organul sau celula țintă. În momentul de față tratamentul somatic este cel mai accesibil.
- Tratamentul cu terapie genică somatică poate fi de două tipuri: in vivo și ex vivo. Genele pot ajunge în ochi în trei feluri:
  - prin injecția in vivo a unui vector derivat dintr-un virus, care exprimă o genă terapeutică, direct în țesutul retinian afectat;
  - prin injecția in vivo de gene transportate de agenți nonvirali (lipozomi);
  - prin transplant ocular de celule ex vivo (celule extrase din corp și modificate prin transfer genetic).
- Pentru tratamentul DMLV neovasculare este necesar să fie alese corect genele pentru transfer, astfel încât nu doar să inhibe neovascularizația, dar și să nu exercite efecte toxice pentru celulele vecine.
- În ceea ce privește NVC, sunt consemnate progrese importante în identificarea moleculelor semnal care induc apariția neovascularizației coroidiene, și se pare că dezechilibrul între proteinele stimulatorii respectiv inhibitorii contribuie la proliferarea neovaselor. Ca atare restabilirea echilibrului sus-menționat prin transfer genetic ocular fie pentru inhibarea stimulatorilor fie pentru creșterea expresiei inhibitorilor endogeni ai NVC, este un concept terapeutic foarte promițător, pentru că asigură atingerea

unor efecte intraoculare favorabile cu un impact minim asupra organismului în ansamblu.

- **Vectorii adenovirali**
  - Adenoviruşii sunt cei mai folosiţi ca vectori în studiile experimentale de terapie genică oculară.
  - Sunt relativ uşor de produs şi pot asigura o expresie adecvată a proteinelor specifice în interiorul celulelor.
  - Există însă un dezavantaj potenţial şi anume stimularea răspunsului imun cu posibila distrugere tisulară şi producţia insuficientă de proteine, ceea ce poate duce la necesitatea unor multiple sesiuni terapeutice sau la supraexpresia genei ţinta cu consecinţe neoplazice.
- **Antagoniştii VEGF (legat de principiile de terapie genica)**
  - Domeniul secretat extracelular al receptorului 1 al VEGF, sFlt-1, este o proteină naturală, antagonistă a VEGF, formată prin secţionarea alternativă a pre-ARNm, precursor al întregului receptor.
  - Injectarea intraoculară de vectori adenovirali atenuaţi conţinând sFlt-1 (Ad..sFlt-1) a indus supresia pe termen lung a NVC la şoareci şi maimuţe. Injectarea perioculară a Ad.sFlt-1 a dus la transducţia genei în celulele episclerale, creşterea expresiei acesteia în coroidă şi supresia consecutivă a NVC. Aceste rezultate arată că transferul genetic al sFlt-1 poate fi eficient în tratamentul pacienţilor cu DMLV neovasculară.
  - Trebuie precizat însă că întrucât bariera hemato-oculară este frecvent alterată în afecţiunile oftalmice neovasculare, penetrarea sistemică a antagoniştilor de VEGF este posibilă şi probabilă, mai ales în cazurile cu tratamente frecvente. Nu se ştie încă dacă inhibiţia pe termen lung a tuturor izoformelor de VEGF este sigură, fiind ştiut că factorii angiogenici au roluri importante într-o varietate de sisteme. Se impune elucidarea acestei incertitudini înaintea utilizării clinice a sFlt-1.
- **Factorul epitelial pigmentar derivat (PEDF)**
  - Injectarea intravitreană sau subretiniană a unui vector adenoviral atenuat ce exprimă PEDF uman (AdPEDF.11) s-a dovedit a fi eficientă în supresia dezvoltării NVC, ba chiar în inducerea regresiei neovascularizaţiei deja constituite.
  - Injectarea de AdPEDF.11 subconjunctival a determinat transducţia celulelor episclerale, ce au produs PEDF, cu regresia NVC. Întrucât injecţiile subconjunctivale sunt mai puţin invazive şi asociază evident mult mai puţine efecte adverse, pot constitui o alternativă utilă la injecţiile intravitreene.

- **Proteinele "Zinc Finger"**
  - altă cale de a obține în mod fiziologic niveluri crescute de PEDF este expresia unui factor de transcripție al proteinelor "zinc finger" (ZFP-TF), obținut prin inginerie genetică.
- **Angiopoietinele**
  - Angiopoietinele reprezintă o familie de liganzi extracelulari care recunosc şi se leagă de domeniul extracelular al Tie-2, un receptor tirozin-kinazic specific celulelor endoteliale, cu domenii omoloage factorului de creştere endotelial.
  - Tie-2 este stimulat prin legarea angiopoietinei-1 şi este blocat de către angiopoietina-2.
  - Blocarea Tie-2 prin supraexpresia angiopoietinei-2 determină stimularea sau regresia NVC, în funcție de nivelurile crescute sau scăzute ale VEGF, comparativ cu cele ale angipoietinei-2.
  - Angiogeneza apare asociată cu niveluri crescute ale angiopoietinei-2 întrucât aceasta destabilizează, favorizând extinderea neovaselor sub influența VEGF sau inducând regresia aceloraşi neovase când VEGF este absent
- **Angiostatinul**
  - Angiostatinul este un plasminogen produs prin clivarea fibrinogenului, ce inhibă angiogeneza tumorală şi a fost unul dintre primii inhibitori endogeni ai angiogenezei identificați.
  - Inhibă proliferarea matrixului extracelular şi activarea catalizei plasminogenului dependentă de activatorul tisular al plasminogenului (tPA).
  - Angiostatinul poate fi eficient în tratamentul DMLV umede, dar evident studiile pe subiecți umani vor confirma sau nu eficiența metodei.
- **Matrix metaloproteinazele**
  - Matrix metaloproteinazele (MMP) sunt enzime care degradează matrixul extracelular şi contribuie la remodelarea țesuturilor. MMP se pare că sunt implicate în patogenia DMLV, a retinopatiei diabetice proliferative şi a retinopatiei de prematuritate.
- **TIMP-3**
  - Pacienții cu distrofie Sorsby au mutații la nivelul inhibitorului tisular de MMP (TIMP) de tip 3, ceea ce induce degenerescența retiniană şi apariția NVC.
  - Mutațiile în TIMP-3 pot disrupe plierea proteinelor, iar pacienții cu distrofie Sorsby au o membrană Bruch îngroşata ce conține agregate de TIMP-3. â
  - TIMP-3 poate constitui un bun candidat pentru terapia genică în DMLV de tip exudativ, dar expresia unei proteine insolubile prezintă mai multe riscuri decât expresia uneia solubile.

– Supraexpresia de TIMP-3 îi poate compromite turn-over-ul, ceea ce ar determina acumularea şi îngroşarea membranei Bruch, care este asociată cu NVC atât la pacienţii cu DMLV, cât şi la cei cu distrofie Sorsby. De aceea supraexpresia unei proteine insolubile în celulele EPR poate limita utilitatea acestei terapii potenţiale.

Bibliografie

1. Boyd SL, Lewis H, Age-Related Macular Degeneration, Higlights of Ophthalmology 2006, 1-88.

2. Bressler NM, Bressler SB, Fine SL. Age-related macular degeneration. Surv Ophthalmol. *1988;32:375–413.*

3. Coscas, F., et al., Optical coherence tomography identification of occult choroidal neovascularization in age-related macular degeneration. Am J Ophthalmol, 2007. 144(4): p. 592-9.

4. Fine SL, Berger JW, Maguire MG, et al. Age-related macular degeneration. N Engl J Med. *2000;342:483–92.*

5. Friedman E. Update of the vascular model of AMD. Br J Ophthalmol. *2004;88:161–3.*

6. Fung AE, Rosenfeld PJ, Reichel E. The International Intravitreal Bevacizumab Safety Survey: using the internet to assess drug safety worldwide. Br J Ophthalmol 2006 November;90(11):1344-9.

7. Gehrs KM, Anderson DH, Johnson LV, et al: Age-related macular degeneration – emerging pathogenetic and therapeutic concepts. Ann Med 38:450-471, 2006.

8. Pauleikhoff D, Neovascular Age-Related Macular Degeneration, Natural history and treatment outcomes, Retina 2005, Vol.25, 8:1065-1084

9. Ryan JS at al. Neovascular (exudative) Age-Related Macular Degeneration and Surgical Retina, Retina IVth Edition, Volume 2, 3, Elsevier Mosby 2006, 1075-1114; 2147-2162; 2545-2643.

10. Schmidt-Erfurth UM, Richard G, Augustin A, et al. Guidance for the treatment of neovascular age-related macular degeneration. Acta Ophthalmol Scand 2007;85:486-94.

– Supraexpresia de TIMP-3 îi poate compromite turn-over-ul, ceea ce ar determina acumularea şi îngroşarea membranei Bruch, care este asociată cu NVC atât la pacienţii cu DMLV, cât şi la cei cu distrofie Sorsby. De aceea supraexpresia unei proteine insolubile în celulele EPR poate limita utilitatea acestei terapii potenţiale.

Bibliografie

1. Boyd SL, Lewis H, Age-Related Macular Degeneration, Higlights of Ophthalmology 2006, 1-88.

2. Bressler NM, Bressler SB, Fine SL. Age-related macular degeneration. Surv Ophthalmol. *1988;32:375–413.*

3. Coscas, F., et al., Optical coherence tomography identification of occult choroidal neovascularization in age-related macular degeneration. Am J Ophthalmol, 2007. 144(4): p. 592-9.

4. Fine SL, Berger JW, Maguire MG, et al. Age-related macular degeneration. N Engl J Med. *2000;342:483–92.*

5. Friedman E. Update of the vascular model of AMD. Br J Ophthalmol. *2004;88:161–3.*

6. Fung AE, Rosenfeld PJ, Reichel E. The International Intravitreal Bevacizumab Safety Survey: using the internet to assess drug safety worldwide. Br J Ophthalmol 2006 November;90(11):1344-9.

7. Gehrs KM, Anderson DH, Johnson LV, et al: Age-related macular degeneration – emerging pathogenetic and therapeutic concepts. Ann Med 38:450-471, 2006.

8. Pauleikhoff D, Neovascular Age-Related Macular Degeneration, Natural history and treatment outcomes, Retina 2005, Vol.25, 8:1065-1084

9. Ryan JS at al. Neovascular (exudative) Age-Related Macular Degeneration and Surgical Retina, Retina IVth Edition, Volume 2, 3, Elsevier Mosby 2006, 1075-1114; 2147-2162; 2545-2643.

10. Schmidt-Erfurth UM, Richard G, Augustin A, et al. Guidance for the treatment of neovascular age-related macular degeneration. Acta Ophthalmol Scand 2007;85:486-94.

Director: Conf. Dr. Ing. Victor Lorin Purcărea
Secretar Ştiinţific: Conf. Dr. Bogdan Voiculescu
Redactare : autorii
Tehnoredactare: Alina Mihaela Ciocâlteu, Petruţ Radu
Copertă: Petruţ Radu
Format : B5(182/257)
Bun de tipar : februarie 2012
Aparută : februarie 2012

Toate drepturile aparţin Editurii Universitare “Carol Davila”
© Copyright 2012

Editura Universitară „Carol Davila”
B-dul Eroii Sanitari nr. 8, sector 5, Bucureşti

Tel: 021.318.08.62 int. 199

Dispozitiv medical

ClinSin med

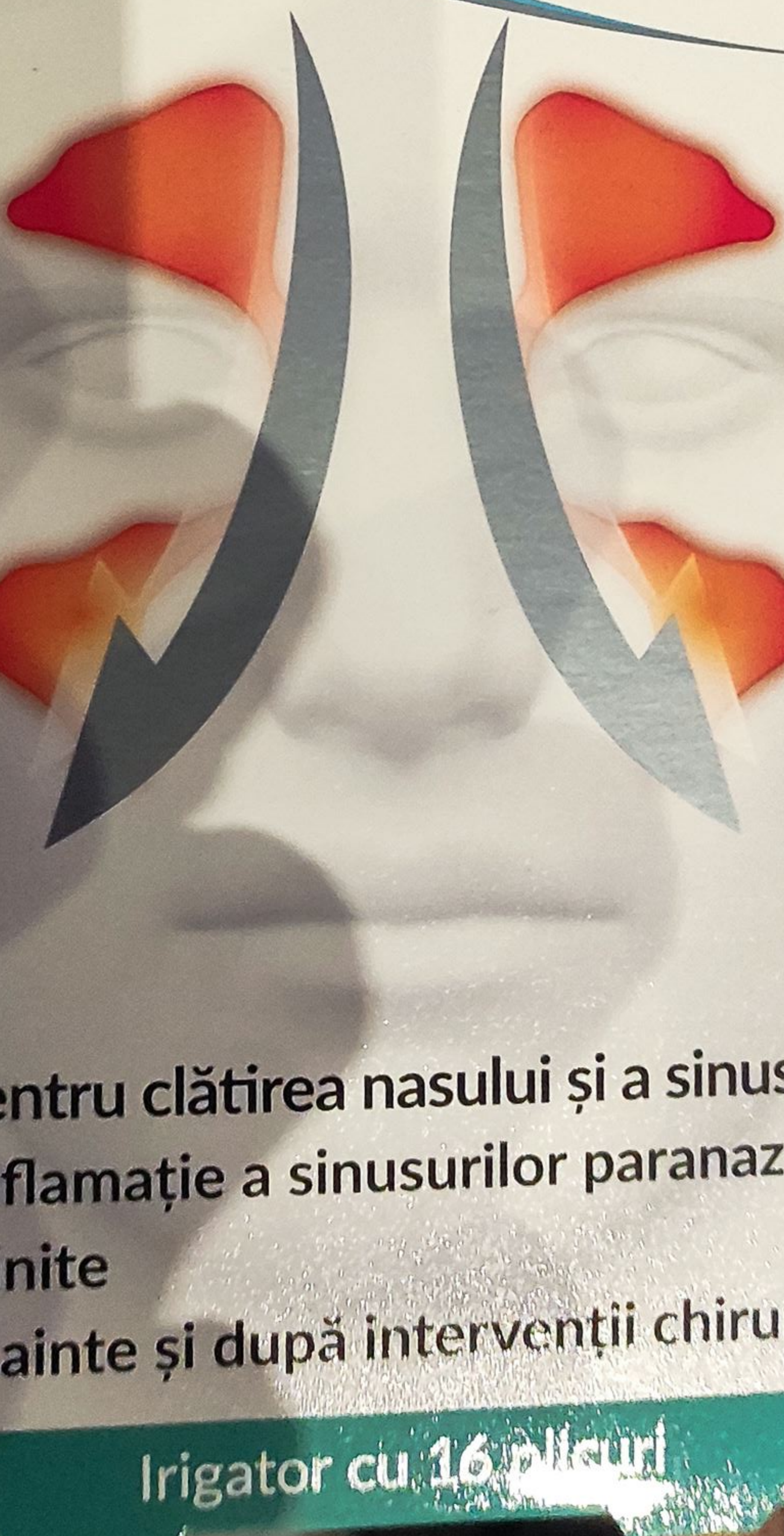

Set pentru clătirea nasului și a sinusurilor:

- Inflamație a sinusurilor paranazale
- Rinite
- Înainte și după intervenții chirurgicale

Irigator cu 16 pâlnii